RV: SE APORTA CONTESTACION DE DEMANDA. - RADICADO:2023-393

Juzgado 03 Familia Circuito - Valle del Cauca - Cali <j03fccali@cendoj.ramajudicial.gov.co>
Mié 10/04/2024 14:27
Para:Pedro Fernando Gomez Gomez <pgomezg@cendoj.ramajudicial.gov.co>

2 archivos adjuntos (19 MB)
1. CONTESTACION DE DEMANDA Y PODER.pdf; 2. ANEXOS COMPRIMIDOS.pdf;

Juzgado Tercero de Familia de Oralidad de Cali
j03fccali@cendoj.ramajudicial.gov.co
Carrera 10 No. 12-15 Cali-Valle
Palacio de Justicia Pedro Elías Serrano Abadía
Teléfono 8986868 Ext. 2032

QR Estados y otros efectos procesales

el papel viene de los arboles.
piensa antes
de imprimir.
REDUCE TU HUELLA!

De: Paulina Quijano de Sanchez <paulina.quijano@hotmail.com>
Enviado: miércoles, 10 de abril de 2024 14:19
Para: Juzgado 03 Familia Circuito - Valle del Cauca - Cali <j03fccali@cendoj.ramajudicial.gov.co>; fabiotamayo1 <fabiotamayo1@hotmail.com>
Asunto: SE APORTA CONTESTACION DE DEMANDA. - RADICADO:2023-393

Señores

JUZGADO TERCERO DE FAMILIA DE ORALIDAD DE CALI

E.S.D

REFERENCIA: PROCESO DE DECLARACION DE UNION MARITAL DE HECHO Y E

XISTENCIA DE SOCIEDAD MATRIMONIAL ENTRE COMPAÑEROS PERMANENTES, DISOLUCION Y LIQUIDACION.

DEMANDANTE: LEONOR CECILIA PINTO NIÑO

DEMANDADO: MILTON ANIBAL LUNA ROJAS.

RADICADO: 2023-393

ASUNTO: SE APORTA CONTESTACION DE DEMANDA.

PAULINA QUIJANO DE SANCHEZ, igualmente mayor de edad, vecina de Cali, identificada con la Cedula de Ciudadanía No.25.267.401 de Popayán, abogada portadora de la T.P No. 13.171 del C.S de la J, actuando como apoderada del señor **MILTON ANIBAL LUNA ROJAS**, mayor de edad, vecina de Cali, identificado con al C..C No.16.739.673 por medio del presente escrito, encontrándome dentro del término legal establecido, procedo aportar **CONTESTACION DE DEMANDA.**

NOTIFICACIONES

La suscrita recibirá notificaciones en la carrera 4 No 11 – 45 oficina 916 en la ciudad de Cali Valle, teléfono 883 1000 celular 311 3152778, correo electrónico paulina.quijano@hotmail.com

Del señor Juez,

Atentamente,

PAULINA QUIJANO DE SANCHEZ
C.C No. 25.267.401 de Popayán
T.P No. 13.171 del C.S de la J.

PAULINA QUIJANO
QUIJANO ABOGADOS S.A.S.
CRA. 4 Nº 11 – 45 Of. 916 Edif. Banco de Bogotá
P.B.X. 8831000/ Cel. 3113152778
Cali - Colombia

Señores

JUZGADO TERCERO DE FAMILIA DE ORALIDAD DE CALI

E.S.D

REFERENCIA: PROCESO DE DECLARACION DE UNION MARITAL DE HECHO Y E

XISTENCIA DE SOCIEDAD MATRIMONIAL ENTRE COMPAÑEROS PERMANENTES, DISOLUCION Y LIQUIDACION.

DEMANDANTE: LEONOR CECILIA PINTO NIÑO

DEMANDADO: MILTON ANIBAL LUNA ROJAS.

RADICADO: 2023-393

ASUNTO: CONTESTACION DE DEMANDA.

PAULINA QUIJANO DE SANCHEZ, igualmente mayor de edad, vecina de Cali, identificada con la Cedula de Ciudadanía No.25.267.401 de Popayán, abogada portadora de la T.P No. 13.171 del C.S de la J, actuando como apoderada del señor **MILTON ANIBAL LUNA ROJAS**, mayor de edad, vecina de Cali, identificado con al C..C No.16.739.673 por medio del presente escrito, encontrándome dentro del término legal establecido, procedo a **CONTESTAR LA DEMANDA** presentada por la señora **LEONOR CECILIA PINTO NIÑO**, lo anterior, en los siguientes términos:

FRENTE A LOS HECHOS

AL PRIMERO: Es cierto.

AL SEGUNDO: Es cierto que comenzaron una relación de noviazgo en el año 2002 pero se debe aclarar que la afirmación que hace la señora **LEONOR CECILIA PINTO NIÑO** indicando "*Aproximadamente desde el 2004, mi mandante comenzó a pasar más tiempo en la casa del señor Milton*" se debe entender que seguían teniendo una relación de noviazgo pues a pesar que lo visitaba en su casa NO convivían bajo el mismo techo.

AL TERCERO: No es cierto que llevaban cinco años de relación, pues es claro que en el hecho segundo de la demanda se indica que la relación de noviazgo comenzó en el año 2002 por lo que en el año 2005 llevaban tres años de noviazgo.

Es importante aclarar que desde el año 2002 hasta el año que mencionan en este hecho es decir el 2005 los señores **MILTON ANIBAL ROJAS LUNA y LEONOR CECILIA PINTO** solo tenían una relación de noviazgo, pero no convivían de manera permanente y bajo el mismo techo como pareja simplemente la demandada visitaba a mi poderdante los fines de semana, ambos residiendo en casas separadas.

AL CUARTO: Es cierto del noviazgo entre los señores **MILTON ANIBAL ROJAS LUNA y LEONOR CECILIA PINTO** nació el menor **JACOBO LUNA PINTO** el 23 de septiembre de 2007, pero se debe aclarar que al momento del nacimiento del niño la señora Leonor vivió escasos dos meses con mi poderdante en la Carrera 72 Numero 1ª-39 Barrio Lourdes en la ciudad de Cali, esta convivencia apenas duro unos meses pues la señora **LEONOR CECILIA PUNTO** se fue a residir a casa de sus padres junto con su hijo y solo los fines de semana iba de visita a casa de mi poderdante para que este compartiera con su menor hijo, igualmente para el año 2008 la casa ni siquiera era habitable pues estaba en construcción por parte del señor Rojas.

Igualmente, el señor **MILTON ANIBAL ROJAS LUNA** en semana iba a la casa de los padres de la señora Leonor a compartir tiempo con su hijo, pues siempre ha sido un padre presente y responsable.

AL QUINTO: No es cierto que los señores **MILTON ANIBAL ROJAS LUNA y LEONOR CECILIA PINTO** convivieron juntos como pareja desde junio del 2005 hasta el 16 de noviembre de 2022 pues la relación de noviazgo comenzó en el año 2002 tal como lo afirma la demandante en el hecho segundo de la demanda y como tal comenzaron a vivir juntos compartiendo techo, lecho y mesa desde el 10 febrero del 2011 hasta el 02 de abril del 2017 fecha en la que la señora **LEONOR CECILIA PINTO** se fue a residir a Brasil y dejaron de compartir la misma residencia, y por la distancia se deterioró la relación.

Por lo anterior desde el 02 de abril de 2017 hasta el 25 de febrero del 2022 los señores Milton y Leonor sostuvieron una relación de noviazgo hasta que mi poderdante puso fin a esta.

Igualmente, no es cierto que la señora **LEONOR CECILIA PINTO** asumiera completamente la manutención de su hijo pues es el señor **MILTON ANIBAL ROJAS** el que asumía en su totalidad la manutención del menor tanto es así que cancelo lo gastos de viaje de Jacobo mientras que el salario de la aquí demandante quedaba libre completamente.

AL SEXTO: No es cierto que su unión fuera de manera permanente pues como se evidencia desde el año 2007 vivieron juntos unos cuantos meses y solo hasta el 10 de febrero de 2011 comenzaron a vivir juntos bajo el mismo techo y lecho hasta el 02 de abril de 2017 fecha en que la señora Pinto se fue a residir a Brasil y suspenden su vida en común, sosteniendo una relación inestable e intermitente hasta el 25 de febrero de 2022, fecha en que el señor Luna pone fin al noviazgo que sostenía con la demandante.

AL HECHO SEPTIMO: Es cierto que la señora **LEONOR CECILIA PINTO** se fue a Brasil desde el 02 de abril de 2017 fecha en que terminó la relación sentimental de mi poderdante y la señora Pinto y en cuanto a su hijo el señor Luna quedó a cargo de su custodia.

Durante toda su relación que como se repite ha sido intermitente y de noviazgo nunca hubo apoyo ni solidaridad de pareja, ni tampoco ayuda en la parte económica pues el único que asumía todos los gastos del hogar era mi poderdante a pesar que la señora Pinto también trabajara.

Igualmente es evidente que no existía compromiso de ayuda mutua por parte de la señora **LEONOR CECILIA PINTO** tanto es así que el señor Luna sufrió un accidente de tránsito el día 26 de febrero de 2019 quedando incapacitado más de seis meses y en todo este tiempo la señora Pinto nunca lo socorrió ni viajo a verlo, prueba de que era una simple relación informal de novios en donde nunca se configuraron los elementos de una convivencia permanente como claramente lo es la ayuda mutua.

AL HECHO OCTAVO: No es cierto que la señora Leonor fuera "*una persona absolutamente activa y dedicada a su pareja en todos los órdenes*" pues era mi poderdante quien asumía todas las labores domésticas del hogar pues la respuesta de la señora **LEONOR CECILIA PINTO** en lo referente al hogar "yo *no soy ama de casa*".

Igualmente, mi poderdante siempre fue especial y cariñoso con ella pues a pesar de trabajar todo el día viajar a Buenaventura y volver su hogar siempre llegaba con detalles como comida que sabía que a la señora Leonor le gustaban, pero él nunca recibió el mismo trato, al contrario, debía llegar a la casa a seguir con las labores domésticas pues la señora Leonor seguía insistiendo que ella "*no era ama de casa*".

Por otro lado, mi poderdante siempre sufrió maltrato psicológico por parte de la señora **LEONOR CECILIA PINTO** le ponía pasador a la puerta del hogar sin dejarlo entrar, lo grita, le habla feo siempre en presencia del menor y en una ocasión a mi poderdante le tocó retirarse del hogar ante el comportamiento de la demandante.

NOVENO: No es cierto que la relación fu sólida, pues siempre fue intermitente, lo cierto es que se otorgó un poder general en caso de algún trámite necesario en ausencia de la señora Pinto pues el señor Luna siempre fue un hombre de buen corazón que a pesar de no tener una relación sentimental siempre estuvo dispuesta a ayudarle por el cariño que le tenía y por ser la madre de su hijo.

Mi poderdante siempre fue un apoyo para la señora Pinto a diferencia de ella, y lastimosamente el menor no tiene ningún vínculo afectivo con la familia paterna ya que su madre nunca lo permitió ni siquiera con la hija de crianza del señor Luna quien es igualmente sobrina en donde siempre intentó acercarse al menor, pero fue imposible pues la madre siempre lo alejaba de su padre y de su familia y por lo tanto no se ha logrado obtener ninguna relación cercana con el menor.

DECIMO: No es cierto, la afirmación de la señora **LEONOR CECILIA PINTO** cuando manifiesta que entregó su vida y puso su formación profesional y desarrollo personal al patrimonio común pues todos los gastos del hogar los asumía mi poderdante y la demandante, a pesar de tener un sueldo nunca aportaba nada al hogar, al contrario, solo ella aumentaba su propio patrimonio y nunca hacia participe al señor Luna, mientras que este solo la apoyaba y no le impedía tomar sus propias decisiones al contrario este asumía todos los gastos y las labores domésticas en los escasos periodos de tiempo en que compartían su vida bajo el mismo techo.

DECIMO PRIMERO: No es cierto que la relación de los señores Pinto y Luna fue sólida, al contrario, era bastante inestable, con varias dificultades de convivencia y terminaban repetidamente.

En cuanto al servicio de salud la afiliación se realizó el 22 de diciembre del año 2017 y solo hasta el 11 de noviembre de 2022 se desafilio a la señora Pinto simplemente porque mi poderdante por su buen corazón y por ser la mamá de su hijo no quería dejarla desprotegida, aunque residiera en Brasil y así ella no quedarse sin servicio de salud, a pesar de haber terminado su relación conviviendo bajo el mismo techo el día 02 de abril del 2017.

DECIMO SEGUNDO: Es cierto que no tenían impedimento para contraer matrimonio, pero la misma relación inestable, informal e intermitente nunca se le pasó por la cabeza al señor Luna contraer matrimonio con la señora Pinto.

DECIMO TERCERO: No es cierto, pues la separación física y definitiva se dio el 02 de abril del 2017 cuando la señora Pinto se fue a residir a Brasil, desde ese momento finalizaron su convivencia bajo el mismo techo y lecho y sí mucho lograron tener una relación de noviazgo, pero no de convivencia siendo igualmente inestable e intermitente hasta el 25 de febrero del 2022 que mi poderdante puso fin o establecerse de manera definitiva y permanente con ella.

DECIMO CUARTO: No es cierto, cada quien vivió en diferentes residencias pues tuvieron una relación inestable e intermitente, solo vivieron bajo el mismo techo en la ciudad de Cali desde el 10 de febrero del 2011 hasta el 02 de abril del 2017, desde ese momento no residían juntos tanto es así que la señora Pinto vivía en Brasil y mi poderdante en Colombia, y desde el 25 de marzo del 2022 hasta la actualidad el señor **MILTON ANIBAL LUNA ROJAS** reside en Brasil junto con su hijo teniendo en cuenta que está realizando un doctorado en química y solo viene a Colombia por vacaciones, sin tener ninguna relación sentimental con la demandante mientras que la señora **LEONOR CECILIA PINTO NIÑO** reside en Colombia.

Es importante aclarar que en la actualidad el señor Milton reside en Brasil junto con su Hijo Jacobo, pues este último no quiso vivir con su madre, por lo que mi poderdante asume la totalidad de los gastos de su hijo, siendo siempre un padre ejemplar y responsable, sin que la demandada aporte cuota alimentaria a favor del menor.

Igualmente, no es cierto que adquirieron bienes de manera conjunta pues el señor **MILTON ANIBAL LUNA ROJAS** solo tuvo a su nombre un inmueble ubicado en la carrera 72 Numero 1ª-39 en la ciudad de Cali identificado bajo el número de matrícula inmobiliaria 370 – 136194 de la oficina de registro de instrumentos públicos de Cali el cual lo adquirió mediante

escritura 1354 del 06 de mayo de 2010 suscrita en la notaria sexta de Cali y en la fecha que mi poderdante lo adquirió solo tenía una relación de noviazgo con la demandante pues no convivían bajo el mismo techo y lecho, por lo que este inmueble no pertenece a la sociedad patrimonial por ser un bien propio del señor **MILTON ANIBAL LUNA ROJAS**

Es importante aclarar que este inmueble a pesar que desde el 2010 el señor **MILTON ANIBAL LUNA ROJAS** es propietario inscrito del inmueble desde muchos antes residían en dicho inmueble pues era una casa familiar y siempre vivió junto con su madre y su hija de crianza.

FRENTE A LAS PRETENSIONES

FRENTE A LA PRIMERA: Me opongo a esta pretensión teniendo en cuenta que no existió una unión marital de hecho iniciada desde el 2005 hasta el 2022 como lo indica la demandante, pues es claro en los hechos de la demanda que en el 2005 tenían una relación de noviazgo y no por el hecho de procrear un hijo significa que tengan una convivencia de manera permanente, pues el inicio de dicha convivencia fue desde el 10 de febrero de 2011 hasta el 02 de abril del 2017 fecha en que la señora se fue a residir a Brasil y desde ese momento hasta el 2022 fue una relación de noviazgo intermitente e inestable.

FRENTE A LA SEGUNDA: Me opongo a esta pretensión, teniendo en cuenta que no se formó una sociedad patrimonial entre compañeros permanentes entre los señores **LEONOR CECILIA PINTO NIÑO y MILTON ANIBAL LUNA ROJAS** desde el 2007 hasta septiembre de 2022 pues su convivencia bajo el mismo techo y lecho comenzó en el año 2011 es decir que la sociedad patrimonial comenzó desde el 2013 hasta el 02 de abril de 2017.

FRENTE A LA TERCERA: Me opongo a esta pretensión, solicito se condene en costas y agencias en derecho a la parte demandante.

EXCEPCIONES DE MERITO

1. **<u>PRESCRIPCION EXTINTIVA DE LA ACCION PARA LA DECLARACION DE UNION MARITAL DE HECHO Y DISOLUCION DE LA SOCIEDAD PATRIMONIAL.</u>**

El artículo 2512 del Código Civil preceptúa: "*La prescripción es un modo de adquirir las cosas ajenas, o de extinguir las acciones o derechos ajenos, por haberse poseído las cosas y no haberse ejercido dichas acciones y derechos durante cierto lapso de tiempo, y concurriendo los demás requisitos legales. Se prescribe una acción o derecho cuando se extingue por la prescripción.*"

En Colombia el Legislador estableció un término de prescripción para el ejercicio de la acción de declaración, disolución y liquidación de la sociedad patrimonial, desde la extinción de la unión, por mutuo acuerdo o la separación física de los compañeros.

El artículo octavo de la ley 54 de 1990 establece que: "*Las acciones para obtener la disolución y liquidación de la sociedad patrimonial entre compañeros permanentes, prescriben en un año, a partir de la separación física y definitiva de los compañeros, del matrimonio con terceros o de la muerte de uno o de ambos compañeros.*

Parágrafo. *La prescripción de que habla este artículo se interrumpirá con la presentación de la demanda*".

Por lo anterior es evidente que desde el 02 de abril del 2017 la señora **LEONOR CECILIA PINTO NIÑO** se fue a residir a Brasil y desde ese momento se terminó la vida en común que tenían desde el 10 de febrero del 2011, por lo que la demandante tenía hasta un año para presentar la demanda y la radica el día 21 de septiembre de 2023, ahora bien si la señora Pinto tiene en cuenta la fecha de terminación del ultimo noviazgo es decir el día 25 de febrero de 2022 pues también ya ha pasado un año que exige la ley para alegar dichas cuestiones.

Por lo anterior esta excepción esta llamada a prosperar teniendo en cuenta que la relación de convivencia bajo el mismo techo y lecho de los señores **LEONOR CECILIA PINTO NIÑO** y **MILTON ANIBAL LUNA ROJAS** finalizó el día 02 de abril del 2017 fecha en que la demandante se fue a residir a Brasil y se terminó la vida en común de la pareja.

2. **FALTA DE LOS REQUISITOS QUE CONFIGURAN LA UNION MARITAL DE HECHO DENTRO DE LOS TERMINOS DE INICIACION Y TERMINACION ESBOZADOS POR LA PARTE DEMADANTE:**

Esta excepción esta llamada a prosperar teniendo en cuenta que la señora **LEONOR CECILIA PINTO NIÑO** no cumple con los requisitos necesarios para demostrar la existencia de la unión marital de hecho de acuerdo con la Ley 54 de 1990 modificada por la Ley 979 del 2005, ya que las fechas que la demandante afirma no van acorde con la realidad pues los señores Pinto y Luna comenzaron como tal una convivencia bajo el mismo techo y lecho desde el 10 de febrero del 2011 hasta el 02 de abril del 2017 y **NO** desde junio del 2005 hasta septiembre del 2022 como se indica en los hechos de la demanda.

Los requisitos que configuran una unión marital de hecho según la doctrina de la Corte Suprema, con fundamento en los artículos 4° de la Ley 169 de 1886 y 7° del Código General del Proceso, así como la Sentencia C-836 del 2001 de la Corte Constitucional.

Así mismo, los requisitos sustanciales para conformarla son:

1. La voluntad responsable de establecerla.

2. La comunidad de vida permanente y singular.

Es por lo anterior que esta excepción esta llamada a prosperar teniendo en cuenta que la señora **LEONOR CECILIA PINTO NIÑO** no cumple con los requisitos exigidos para alegar la declaración y disolución de la unión marital de hecho aunado a que ha pasado más de un año desde el momento que pusieron fin a la relación por lo que ya están prescritas todas las acciones para reclamar, aunado a que no cumple con los requisitos para declarar una unión marital de hecho de acuerdo a lo manifestado en la excepción anterior.

3. **<u>FALTA DE LEGITIMACION EN LA CAUSA POR ACTIVA TENIENDO EN CUENTA LOS TERMINOS ESBOZADOS POR LA PARTE DEMANDANTE:</u>**

Esta excepción esta llamada a prosperar teniendo en cuenta que la señora **LEONOR CECILIA PINTO NIÑO** no cuenta con la legitimación por activa para llevar adelante este proceso, ya que en primer lugar la acción para reclamar se encuentra prescrita pues ya ha pasado más de un año desde el momento que pusieron fin a su relación sentimental es decir desde el 02 de abril del 2017 los señores **LEONOR CECILIA PINTO NIÑO** y **MILTON ANIBAL LUNA ROJAS** no conviven bajo el mismo techo, y posterior a esto simplemente tuvieron una relación de noviazgo a distancia hasta el 25 de febrero de 2022 que mi poderdante pone fin a su noviazgo, es por lo anterior que esta excepción esta llamada a prosperar pues la señora Pinto carece de legitimación activa por la causa por los argumentos expuestos.

4. **INOMINADA**

Desde ya solicito a su Señoría que al momento de resolver de fondo el presente asunto, se sirva declarar probadas además de la excepción que de manera taxativa he señalado, también lo haga en cuento a cualquier otra excepción que resulte probada.

FUNDAMENTOS DE DERECHO

Invoco como fundamentos la ley 54 de 1990 modifica por la Ley 979 de 2005 y las demás normas concordantes como el Código General del Proceso.
Teniendo en cuentas las normas anteriores, el presente caso el señor **LEONOR CECILIA PINTO NIÑO** y **MILTON ANIBAL LUNA ROJAS** tuvieron una relación informal, inestable e intermitente, convivieron juntos bajo el mismo techo desde el 10 de febrero del 2011 hasta el 02 de abril del 2017 y desde ese momento la señora Pinto contaba con un año para reclamar cualquier acción o derecho, pues después de esa fecha no residían juntos simplemente tenían un noviazgo, tanto es así, que no Vivian en el mismo País, y pusieron fin a su relación de novio el 25 de febrero de 2022.

PRUEBAS

DOCUMENTALES:

- Historia clínica del señor **MILTON ANIBAL ROJAS LUNA** fechada el 26 de febrero de 2019 donde consta todas las incapacidades por causa de un accidente de tránsito.

- Pasaporte de la señora **LEONOR CECILIA PINTO NIÑO** donde consta el sello de entrada a Brasil el día 02 de abril del 2017.

TESTIMONIALES: Solicito señor Juez se sirva citar y hacer comparecer a las siguientes personas para que declaren todo cuanto les conste de los hechos de la demanda y su eventual contestación, en especial frente a la fecha de inicio de la convivencia bajo el mismo techo de los señores **LEONOR CECILIA PINTO NIÑO y MILTON ANIBAL ROJAS LUNA** y la fecha de terminación de la misma, así como la intermitencia de dicha relación, teniendo en cuenta que estas personas han sido personas cercanas a mi mandante y a su menor hijo.

1. **HEYDY ROJAS,** identificada con la C.C No.66.915.439, correo electrónico heidyrojas1927@gmail.com , celular 315 2896139, dirección: carrera 40 b Oeste Numero 2-24 en la ciudad de Cali, para que declare lo que les conste de la convivencia de los señores **LEONOR CICLIA PINTO NIÑO y MILTON ANIBAL ROJAS LUNA** bajo el mismo techo de los señores y en qué fecha pusieron fin a la misma.
2. **VICKY AIRLENZIU ROJAS,** identificada con la C.C No. 1.144.037.516, correo electrónico: merly182008@gmail.com , celular: 3145255351, carrera 72 Numero 1ª-39 en Cali, para que declare lo que les conste de la convivencia de los señores **LEONOR CICLIA PINTO NIÑO y MILTON ANIBAL ROJAS LUNA** bajo el mismo techo de los señores y en qué fecha pusieron fin a la misma.
3. **HUGO NEY GARCIA PRADO,** identificado con la C.C No. 2.407.972, correo electrónico:Jorge.garciaarango1973@gmail.com, celular: 317 680 4640, dirección carrera 72 Numero 1ª44 en Cali, para que declare lo que les conste de la convivencia de los señores **LEONOR CICLIA PINTO NIÑO y MILTON ANIBAL ROJAS LUNA** bajo el mismo techo de los señores y en qué fecha pusieron fin a la misma.
4. **MARY DE JESUS ARANGO DE GARCIA,** identificada con la C.C No. 38.964.320, correo electrónico:Jorge.garciaarango1973@gmail.com, celular: 317 680 4640, dirección carrera 72 Numero 1ª44 en Cali, para

que declare lo que les conste de la convivencia de los señores **LEONOR CICLIA PINTO NIÑO y MILTON ANIBAL ROJAS LUNA** bajo el mismo techo de los señores y en qué fecha pusieron fin a la misma.

5. **MAYERLING ORTIZ ANDRADE,** identificada con la C.C No. 1.130.601.845, correo electrónico: mortiza1030@hotmail.com , teléfono:+61414528351, para que declare lo que les conste de la convivencia de los señores **LEONOR CICLIA PINTO NIÑO y MILTON ANIBAL ROJAS LUNA** bajo el mismo techo de los señores y en qué fecha pusieron fin a la misma.
6. **ANDRES OROZCO AMBULIA,** identificado con la C.C No. 1.130.618.218, correo electrónico: orozcoandres788@gmail.com, teléfono:315 881 1355, dirección: Carrera 72 Numero No. 1ª-39 en Cali, para que declare lo que les conste de la convivencia de los señores **LEONOR CICLIA PINTO NIÑO y MILTON ANIBAL ROJAS LUNA** bajo el mismo techo de los señores y en qué fecha pusieron fin a la misma.
7. **JUAN CARLO ROJAS PORTILLO,** identificado con la C.C No. 94.382.847, correo electrónico: teléfono: dirección: , para que declare lo que les conste de la convivencia de los señores **LEONOR CICLIA PINTO NIÑO y MILTON ANIBAL ROJAS LUNA** bajo el mismo techo de los señores y en qué fecha pusieron fin a la misma.
8. **DIANA MARCELA MUÑOZ BOLAÑOS,** identificada con la C.C No. 1.080.900.919, correo electrónico: guantesindustrialesd.r@gmail.com, celular: 310 392 9127, dirección: carrera 42 a Numero 14 D-09 Barrio Guabal en Cali, para que declare lo que les conste de la convivencia de los señores **LEONOR CICLIA PINTO NIÑO y MILTON ANIBAL ROJAS LUNA** bajo el mismo techo de los señores y en qué fecha pusieron fin a la misma.
9. **LAURA VALENTINA FERNANDEZ AGUIRRE,** identificada con la C.C No. 1.193.247.666, correo electrónico: sophievalen64@gmail.com , celular:318 226 2410, dirección: carrera 73 B Numero 1-67 Oeste en Cali, , para que declare lo que les conste de la convivencia de los señores **LEONOR CICLIA PINTO NIÑO y MILTON ANIBAL ROJAS LUNA** bajo el mismo techo de los señores y en qué fecha pusieron fin a la misma.
10. **CAMPO ARMANDO CRIOLLO CRIOLLO,** identificada con la C.C No. 12.745.049, correo electrónico fredyorlandocriollo@hotmail.com , celular: 317 214 6999, calle 1 a Numero 73d 55 en Cali, , para que declare lo que les conste de la convivencia de los señores **LEONOR**

CICLIA PINTO NIÑO y MILTON ANIBAL ROJAS LUNA bajo el mismo techo de los señores y en qué fecha pusieron fin a la misma.

11. **JAIRO ALIRIO ROJAS PORTILLO,** identificado con la C.C No. 16.770.678, correo electrónico: jairorojas510@gmail.com , celular: 317 763 3999, dirección: calle 1 a oeste Numero 73ª59 en Cali, , para que declare lo que les conste de la convivencia de los señores **LEONOR CICLIA PINTO NIÑO y MILTON ANIBAL ROJAS LUNA** bajo el mismo techo de los señores y en qué fecha pusieron fin a la misma.

INTERROGATORIO DE PARTE:

Comedidamente, solcito al despacho, se sirva hacer comparecer al despacho a la Señora **LEONOR CECILIA PINTO NIÑO**, quien obra como parte demandante dentro del proceso de la referencia, para absuelva las preguntas que en su oportunidad procesal formulare, respecto de los hechos de la demanda.

DECLARACION DE PARTE:

Comedidamente, solcito al despacho, se sirva hacer comparecer al despacho al señor **MILTON ANIBAL ROJAS LUNA**, quien obra como parte demandada dentro del proceso de la referencia, para absuelva las preguntas que en su oportunidad procesal formulare, respecto de los hechos de la demanda y su contestación.

NOTIFICACIONES

La suscrita recibirá notificaciones en la carrera 4 No 11 – 45 oficina 916 en la ciudad de Cali Valle, teléfono 883 1000 celular 311 3152778, correo electrónico paulina.quijano@hotmail.com

Del señor Juez,

Atentamente,

PAULINA QUIJANO DE SANCHEZ
C.C No. 25.267.401 de Popayán
T.P No. 13.171 del C.S de la J.

Señores

JUZGADO TERCERO DE FAMILIA DE ORALIDAD DE CALI

E.S.D

REFERENCIA: PROCESO DE DECLARACION DE UNION MARITAL DE HECHO Y EXISTENCIA DE SOCIEDAD MATRIMONIAL ENTRE COMPAÑEROS PERMANENTES, DISOLUCION Y LIQUIDACION.

DEMANDANTE: LEONOR CECILIA PINTO NIÑO

DEMANDADO: MILTON ANIBAL LUNA ROJAS.

RADICADO: 2023-393

ASUNTO: PODER

MILTON ANIBAL LUNA ROJAS, mayor de edad, vecina de Cali, identificado con al C..C No.16.739.673, en mi condición de demandado dentro del proceso citado en la referencia por medio del presente documento confiero **PODER ESPECIAL** amplio y suficiente a la Doctora **PAULINA QUIJANO DE SANCHEZ,** igualmente mayor de edad, vecina de Cali, identificada con la Cedula de Ciudadanía No.25.267.401 de Popayán, abogada portadora de la T.P No. 13.171 del C.S de la J como abogada principal y a la doctora **VALERIA SANCHEZ BARCO** identificada con la C.C No. 1.144.087.476 de Cali, abogada portadora de la T.P No. 357.933 del C.S de la J como abogada suplente, para que continúen con la representación de mis derechos dentro de este litigio.

Dando alcance a lo establecido en el artículo 5 de la Ley 2213 del 2022 me permito manifestar que el correo electrónico de notificación de mis apoderada es paulina.quijano@hotmail.com y valeriasanchezbarco@hotmail.com.

Respecto a las notificaciones del suscrito las mismas pueden ser enviadas al correo electrónico milton.luna09@gmail.com

Manifiesto que mis apoderadas están facultadas para conciliar, transigir, desistir, renunciar, Recibir, sustituir, interponer recursos legales, y en general cuentan con todas aquellas facultades inherentes al presente mandato, con el fin de ejercer plenamente mi representación judicial y demás facultades consagradas en el artículo 77 del C.G.P.

Del señor Juez,

Atentamente,

MILTON ANIBAL LUNA ROJAS.

C.C No.16.739.673.

Aceptamos,

PAULINA QUIJANO DE SANCHEZ

C.C No. 25.267.401

T.P No. 13.171 del C.S de la J.

VALERIA SANCHEZ BARCO

C.C No. 1.144.087.476

T.P No. 357.933 del C.S de la J.

Re: PODER

Milton Aníbal Luna Rojas <milton.luna09@gmail.com>
Jue 21/03/2024 12:52 PM
Para: Paulina Quijano de Sanchez <paulina.quijano@hotmail.com>

1 archivos adjuntos (662 KB)
Poder.pdf;

Firmado.

El jue, 21 mar 2024 a las 12:33, Paulina Quijano de Sanchez (<paulina.quijano@hotmail.com>) escribió:

> Cordial saludo,
>
> Adjunto poder para representación judicial.
>
> Debe firmarlo y enviarlo nuevamente a mi correo electronico.
>
> **PAULINA QUIJANO**
> **QUIJANO ABOGADOS S.A.S.**
> ***CRA. 4 Nº 11 – 45 Of. 916 Edif. Banco de Bogotá***
> ***P.B.X. 8831000/ Cel. 3113152778***
> ***Cali - Colombia***



República de
Colombia

AT 671045

Toda alteración en este pasaporte implica su invalidez.
Any alteration to this passport will render it invalid.

REPUBLICA DE COLOMBIA

PASAPORTE

"El Gobierno de Colombia solicita a las autoridades nacionales y extranjeras dar al titular del presente pasaporte las facilidades para su normal tránsito y brindarle, en caso de necesidad, la ayuda y cooperación que puedan ser útiles.

The Government of Colombia requests all national and foreign authorities to allow the bearer of this passport to move freely and in case of need to afford such help and assistance as may be necessary.

Le Gouvernement de la Colombie demande aux autorités nationales et étrangères de donner au titulaire du présent passeport, les facilités pour son déplacement normal et de lui procurer l'aide et la coopération qui puissent lui être utiles, en cas de necessité."

REPUBLICA DE COLOMBIA

PASAPORTE

Tipo / Type: P
Cod. país / Country code: COL
Pasaporte N° / Passport No: AT671045
Apellidos / Surname: PINTO NIÑO
Nombres / Given names: LEONOR CECILIA
Nacionalidad / Nationality: COLOMBIANA
Fecha de nacimiento / Date of birth: 22 SEP/SEP 1971
Núm. personal / Personal No: CC66906225
Sexo / Sex: F
Lugar de nacimiento / Place of birth: CANDELARIA COL
Fecha de expedición / Date of issue: 09 MAR/MAR 2017
Autoridad / Authority: G. VALLE
Fecha de vencimiento / Date of expiry: 09 MAR/MAR 2027
Firma del titular / Holder's signature

P<COLPINTO<NINO<<LEONOR<CECILIA<<<<<<<<<<
AT671045<8COL7109223F2703095CC66906225<<<<04

01 DIC. 2017 BOG

11 MAR. 2018 BOG

02 ABR. 2017 BOG

POLICIA FED. BRAS. - BUSCO

01 12 17 5 1 3 2

18 DIC. 2018
MIGRACIONES
60

MIGRACIÓN COLOMBIA
14 ENE. 2019 CIO
PIA
VISA

POLICIA FEDERAL - BRASIL
120318 513 1
CLAS. DOC. PRAZO

POLICIA FEDERAL - BRASIL
030417 513 1
CLAS. DOC. PRAZO

BRA

BRA

374541ML

BRASIL/BRAZIL VISTO/VISA

LOCAL DE EMISSÃO/PLACE OF ISSUING
BOGOTÁ

Nº DE ENTRADAS/No. OF ENTRIES
MULTIPLAS

TIPO DO VISTO/TYPE OF VISA
VITEM IV

PRAZO DE ESTADA/DURATION OF STAY
365 DIAS

Nº DO VISTO/VISA Nº
374541ML

DATA DE EXPEDIÇÃO/DATE OF ISSUE
27 MAR/MAR 2017

NOME COMPLETO/FULL NAME
LEONOR CECILIA PINTO NIÑO

DOCUMENTO Nº/TRAVEL DOC. Nº
AT671045

SEXO/SEX
F

DATA DE NASCIMENTO/DATE OF BIRTH
22 SET/SEP 1971

NACIONALIDADE/NATIONALITY
COLOMBIANO(A)

AUTORIDADE EMISSORA/ISSUING AUTHORITY
BOGOTA EMB

VITEM-IV. PRAZO: 365 DIAS. UNIVERSIDADE FEDERAL DO JUIZ DE FORA. CURSO DE DOUTORADO. INCISO IV ART. 13 DA LEI 6.815/80 RN 116/2015 ART. 7º. PROIBIDA QUALQUER ATIVIDADE REMUNERADA NO BRASIL. REGISTRO EN LA POLICIA FEDERAL EN 30 DIAS DEL PRIMER INGRESO EN BRASIL. PRIMEIRA ENTRADA EM ATÉ 1 ANO DA DATA DE EMISSÃO.

V<BRAPINTO<NINO<<LEONOR<CECILIA<<<<<<<<<<<<<
374541ML<1COL7109223F9912315<<<<<<<<<<<<<<08

MJ-DEPARTAMENTO DE POLICIA FEDERAL
DPF-BJF/MG
NUMIG
REGISTRADO COMO RESIDENTE
DE ACORDO COM O DISPOSTO NO ARTIGO 5
~~POR~~ DECRETO Nº 6815/80
JUIZ DE FORA/MG 06/04/2018.
Bel. Nurley Moyara dos Santos
Agente de Polícia Federal
Matric. 3645

REPÚBLICA DE COLOMBIA UNIDAD ADMINISTRATIVA ESPECIAL
MIGRACIÓNCOL CIO
18 MAR. 2020
PT PIB POA VISA

MJ-DEPARTAMENTO DE POLICIA FEDERAL
DPF/JF/MG
NUMIG
REGISTRADO COMO TEMPORÁRIO
DE ACORDO COM O DISPOSTO NO ARTIGO 58 DO DECRETO 86.715/81.
Juiz de Fora/MG 26/06/2017
Langliberds de Souza Lima
Agente de Polícia Federal
Matric. 6726

MIGRACIÓN COLOMBIA
MIGRACIÓNCOL CIO
- 3 DIC. 2019
PT PIB POA VISA

O estrangeiro registrado é obrigado a comunicar mudança de endereço nos 30 (trinta) dias seguintes a sua efetivação, sob pena de multa prevista no art. 125 Item IV da Lei 6815/80.

POLICIA FEDERAL BRASIL
18 12 18 513 2
POLICIA FEDERAL BRASIL
120318 513
14 ENE. 2019
MIGRACIONES
MIGRACION COLOMBIA
09 FEB. 2019 BOG
ANULADO
POLICIA FEDERAL - BRASIL
090320 513 1
POLICIA FEDERAL - BRASIL
02 12 19 513 2
POLICIA FEDERAL - BRASIL
11 02 19 513 1
MIGRACION COLOMBIA
10 FEB. 2019 BOG
REPUBLICA DE COLOMBIA

CLÍNICA COLOMBIA
Salud Para Todos!

RESUMEN EPICRISIS

PACIENTE: MILTON ANIBAL LUNA ROJAS	**IDENTIFICACION:** CC 16739673	**HC:** 16739673 - CC
FECHA DE NACIMIENTO: 12/1/1967 **EDAD:** 52 Años **SEXO:** M		**TIPO AFILIADO:** Beneficiario
RESIDENCIA: CARRERA 72 1A 39	VALLE DEL CAUCA-CALI	**TELEFONO:** 3146916715
NOMBRE ACOMPAÑANTE:	**PARENTESCO:**	**TELEFONO:**
FECHA INGRESO: 26/02/2019 02:06 PM	**FECHA EGRESO:**	**CAMA:** 713A
DEPARTAMENTO: H1700 - HOSPITALIZACION 7 PISO	**SERVICIO:** HOSPITALARIO	
CLIENTE: COSMITET LTDA	**PLAN:** COSMITET LTDA 2019	

FECHA	MOTIVOS DE CONSULTA Y ENFERMEDAD ACTUAL
2019-02-26	**14:58 wagiraldo - WILLIAM ANDRES GIRALDO TORO** **MOTIVO DE CONSULTA :** ACCIDENTE DE TRANSITO **ENFERMEDAD ACTUAL :** PACT MASCULINO DE 52 AÑOS TRAIDO POR PERSONAL DE AMBULANCIA QUIEN REFIERE ACCIDENTE DE TRANSITO AL PRESENTAR CAIDA DESDE MOTOCICLETA EN MOVIMIENTO EN CALIDAD DE CONDUCTOR CON POSTERIOR TRAUMATISMO CRANEO ENCEFALICO CON PERDIDA DE LA CONCIENCIA NO SABE DE CUANTO TIEMPO ADEMAS DOLOR INTENSO EN PIE DERECHO CON DEFORMIDAD Y HERIDA DEL DORSO.

DIAGNOSTICOS DE INGRESO ASIGNADOS

CODIGO	DIAGNOSTICO DE INGRESO	ESTADO	OBSERVACION	USUARIO	FECHA
S007	TRAUMATISMOS SUPERFICIALES MULTIPLES DE LA CABEZA			WILLIAM ANDRES GIRALDO TORO	2019-02-26
T07X	TRAUMATISMOS MULTIPLES, NO ESPECIFICADOS			WILLIAM ANDRES GIRALDO TORO	2019-02-26

MOTIVO DE SALIDA Y RECOMENDACIONES

2019-02-26 17:40	**PROFESIONAL:** calemos - CARLOS ARTURO LEMOS TORRES	**ESPECIALIDAD:** TRAUMATOLOGO-ORTOPEDISTA

ORTOPEDIA.
INGRESA A LAS 14:58 HORAS - POLITRAUMATIZADO EN ACC. DE TRANSITO .
CON HISTORIA DE PERDIDA DEL CONOCIMIENTO POR TIEMPO NO DETERMINADO.
ADEMAS TRAUMA EN TORAX Y ATRISION A NIVEL DEL PIE DERECHO.

EXAMEN :
AHORA LUCIDO Y CONCIENTE .
CON HERIDA SUCIA EN DORSO DEL PIE DERECHO CONTAMINADA CON TIERRA Y QUE EXPONE TENDONES, HUESOS METATARSIANOS Y CON DEFECTO DE COBERTURA EN ELE DORSO DEL PIE DERECHO.
CLINICAMENTE CON FRACTURAS DE LOS METATARSIANOS - NO HAY RX EN EL MOMENTO DEL EXAMEN .

CX : SE PASA TURNO A CIRUGIA URGENTE POR LA ATRISION Y CONTAMINACION DEL PIE DERECHO.
PENDIENTE VALORACION URGENTE POR NEUROCIRUGIA Y CX GENERAL (PACIENTE POLITRAUMATIZADO) *******
****

2019-02-26 18:05	**PROFESIONAL:** bruano - BAYRON RUANO	**ESPECIALIDAD:** CIRUJANO GENERAL

PTE DE 52 AÑOS, REFIERE QUE AL MEDIO DIA SUFRIO ACCIDENTE DE TRANSITO COMO CONDUCTOR DE MOTOCICLETA QUE COLISIONO SUFRIENDO POLITRAUMA CON PERDIDA DEL CONOCIMIENTO, NO RECUERDA EL EVENTO
AHORA ALERTA, ORIENTADO, SIN DEFICIT FOCAL
HERIDA EN MENTON CUBIERTA POR GASA
ESCORIACIONES ANTERIORES EN REGION TORACOABDOMINAL
NO DOLOR A LA PALPACION TORACOABDOMINAL, NO DEFORMIDAD, NO CREPITACION, NO ENFISEMA
AUSCULTACION CARDIOPULMONAR COMPLETAMENTE NORMAL
ABDOMEN BLANDO, NO DOLOROSO, NO MASAS, PERIST PRESENTE
PELVIS ESTABLE
HERIDA EN PIE CUBIERTA

PTE CON TRAUMA DE TEJIDOS BLANDOS EN REGION TORACOABDOMINAL. NO REQUIERE MANEJO ADICIONAL POR CIRUGIA GENERAL

2019-02-26 19:37	**PROFESIONAL:** jreina - JULIO SOLARTE REINA	**ESPECIALIDAD:** NEUROCIRUJANO

PACIENTE MASCULINO DE 52 AÑOS
POLITRAUMA EN ACCIDENTE DE TRANSITO. TCE MODERADO
GLSGOW 15/15 ORIENTADO EN TIEMPO LUGAR Y PERSONA
TAC DE CRANEO: DENTRO DE LIMITES NORMALES, NO CONTUSION, LINEA MEDIA CONSERVADA
PACIENTE SIN IMPEDIMENTO PARA REALIZACION DE CIRUGIA, ALTA POR EL SERVICIO SE CIERRA INTERCONSULTA

2019-02-27 13:11	**PROFESIONAL:** dalondono - DAVID LONDONO	**ESPECIALIDAD:** TRAUMATOLOGO-ORTOPEDISTA

ORTOPEDIA

DX:
1- DEFECTO DE COBERTURA EN DORSO DEL PIE DERECHO
2- FRACTURAS EXPUESTAS DEL 1, 2 Y 3 METATARSIANOS PIE DERECHO
A) CONTAMINACION CON TIERRA, PIEDRAS Y MATERIAL VEGETAL
3- LESION DE LOS EXTENSORES DEL 1, 2 Y 3 DEDOS DEL PIE DERECHDO CON PERDIDA DE SUSTANCIA TENDINOSA.

PACIENTE EN SALAS DE HOSPITALIZACION,R EFIERE SENTRISE MEJOR A COMO INGRESO, DOLOR MODULADO ADECUADAMENTE. NO REFIERE NUEVOS SINTOMAS

EXAMEN FISICO
PACIENTE ALERTA ORIENTADO, SIN DIFICULTAD RESPIRATORIO
EXTREMIDAD MIEMBRO INF DERECHO CON CURACIONES MAS SISTEMA VAC FUNCIONAL,DERENANDO AMTERIAL SEROSANGUINOLENTO,PULSOS DISTALES RPESENTES, LLENADO CAPILAR MENOR DE 2 SEG, NO REALIZA EXTENSION DE DEDOS, SNC: SIN DEFICIT APARENTE

PACIENTE EN CONTEXTO DE FRACTURAS EXPUESTAS MAS LESION DE EXTENSORES CON DEFECTO DE COBERTURA EN DORSO DE PIE DERECHO, QUE EL DIA DE AYER SE REALIZA LAVADO DE URGENCIAS MAS SISTEMA VAC, HOY DIA 1 DE POP CON ADECUADA EVOLUCION, SE CONSIDERA LLEVAR A NUEVO LAVADO EN 48 HORAS + SISTEMA VAC, SEGUN ESTADO DE TEJIDOS DEFINIR OSTEOSINTESIS, SE CARGA TURNO, SE CONSIDERA CONTINUAR CON ANTIBIOTICOTERAPIA ESTABLECIDA, VIGILANCIA CLINICA E INFORMAR CAMBIOS. SE EXPLICA CONDUCTA A PACIENTE REFIERE ENTENDER Y ACEPTA

2019-02-27 14:03	**PROFESIONAL:** kcoral - KAREN JULIETH CORAL ORDOÑEZ	**ESPECIALIDAD:** MEDICO GENERAL

/// EVOLUCIÓN PISO 7; ORTOPEDIA ----MD ASISTENCIAL KAREN CORAL ///

MILTON ANIBAL LUNA
EDAD: 52 AÑOS

DX.
1. TRAUMA EN ACCIDENTE DE TRANSITO
1.1 TRAUMA PIE DERECHO
1.1 GRAN DEFECTO DE COBERTURA EN DORSO DEL PIE
1.2 FRACTURAS EXPUESTAS DEL 1, 2 Y 3 METATARSIANOS
1.3 LESION DE LOS EXTENSORES DEL 1, 2 Y 3 DEDOS CON PERDIDA DE SUSTANCIA TENDINOSA
1.5 POP LV+DB+COLOCACIÓN VAC PIE DERECHO (26/02/19)

AMPISULBA FI 27/02/19

S. REFEIRE CON DOLOR MODULADO, TOLERA LA VÍA ORAL, TOLERA TERAPIA VA, NO DOLOR. NIEGA ALZAS TÉRMICAS.

EF. ALERTA, ATENTA, ORIENTADA, HIDRATADA.
SV. 124/76 FR. 19 FC. 81 SATO2. 96% AL AMBIENTE.
CABEZA, NORMOCEFALO. PUPILAS NORMORREACTIVAS. CONJUNTIVAS ROSADAS, MUCOSAS HUMEDAS. CARDIACO. RUIDOS RITMICOS, REGULARES, NO SOPLOS. PUL: MURMULLO VESICULAR PRESENTE EN AMBOS CAMPOS PULMONARES, SIN AGREGADOS. ABDOMEN: BLANDO, DEPRESIBLE, NO DOLOROSO A LA PALPACION, NO SIGNOS DE IRRITACION PERITONEAL. EXTREMIDADES MINF DERECHO: CON USO DE VENDAJES ELÁSTICOS EN TOBILLO Y PIE, APÓSITOS CON ESTIGMAS DE SANGRADO ESCASO NO ACTIVO, SISTEMA VAC FUNCIONAL. SIMETRICAS, SIN EDEMA. SNC. SIN SIGNOS FOCALIZACION,GLASGOW 15/15.

NOTA OPERATORIA

ASEPSIA + ANTISEPSIA + CAMPOS QUIRURGICOS .

DESBRIDAMIENTO DEL PIE DERECHO + LAVADO CON SOLUCION SALINA Y AGUA OXIGENADA.

DESBRIDAMIENTO DE LOS DEDOS A NIVEL DE LA MF EXPUESTAS DEL 1, 2 Y 3 DEDOS + LAVADO.

DESBRIDAMIENTOS + CURETAJES + LAVADO CON AGUA OXIGENADA Y SOLICION SALINA .

SE EXTRAE TODA LA CONTAMINEACION CON TIERRA, PIEDRAS Y MATERIAL VEGETAL - MACROSCOPICAMENTE QUEDA LIMPIO .

POR DEFECTO DE COBERTURA Y EXPOOSICION DE METATARSIANOS Y TENDONES EXTENSORES SE DEJA CON UN (1) SISTEMA VAC.

SE HOSPITIALZA CON ANTIBIOTICOS .
EN 3 O 4 DIAS CAMBIO DE SISTEMA VAC Y NUEVO DESBRIDAMIENTO - ES PRIORITARIO.

HALLAZGOS QUIRURGICOS

ATRISION SEVERA DEL PIE DERECHO CON GRAN DEFECTO DE COBERTURA EN DORSO DEL PIE + CONTAMINACION CON TUIERRA, PIEDRAS Y MATERIAL VEGETAL + FRACTURAS EXPUESTAS DEL 1, 2 Y 3 METATARSIANOS + LESION DE LOS EXTENSORES DEL 1, 2 Y 3 DEDOS DEL PIE DERECHDO CON PERDIDA DE SUSTANCIA TENDINOSA.

AP. PACIENTE QUE INGRESA EN CONTEXTO DE TRAUMA EN ACCIDENTE DE TRÁNSITO EN EL QUE SUFRE FRACTURAS EXPUESTAS DE 1,2,3 METATRSIANOS DE PIE DERECHO, CON DEFECTO DE COBERTURA, POR LO QUE FUE LLEVADO EL DÍA DE AYER A MANEJO QUIRÚRIGCO DE URGENCIA POR PARTE DE ORTOPEDIA, PARA LAVADO, DEBRIDAMIENTEO DE LESIONES Y COLOCACIÓN SISTEMA PRESIÓN NEGATIVA.
EN EL MOMENTO ESTABLE HEMODINAMICMAENTE, SIN SIRS, CON DOLOR MODULADO.
EN REVISTA CON DR. LONDOÑO, ORTOPEDISTA, SE INDICA LLEVAR A NUEVO LAVADO EN 72 HORAS, PARA REVISIÓN DE TEJIDOS BLANDOS Y SEGÚN EL ESTADO DE ESTOS CONSIDERAR OSTEOSÍNTESIS.
LO ANTERIOR SE EXPLICA AL PACIENTE QUIEN DICE ENTENDER Y ACEPTAR.

2019-02-28 11:26	**PROFESIONAL:** Impabon - LINA MARIA PABON MORALES	**ESPECIALIDAD:** MEDICO GENERAL

EVOLUCIÓN PISO 7//ORTOPEDIA// MD ASISTENCIAL LINA PABON

MILTON ANIBAL LUNA
CC 16739673
52 AÑOS

DX.
1. TRAUMA EN ACCIDENTE DE TRANSITO
1.1 TRAUMA PIE DERECHO
1.1 GRAN DEFECTO DE COBERTURA EN DORSO DEL PIE
1.2 FRACTURAS EXPUESTAS DEL 1, 2 Y 3 METATARSIANOS
1.3 LESION DE LOS EXTENSORES DEL 1, 2 Y 3 DEDOS CON PERDIDA DE SUSTANCIA TENDINOSA
1.5 POP LV+DB+COLOCACIÓN VAC PIE DERECHO (26/02/19)
1.6 HERIDA ABIERTA SUBMENTONIANA

AMPISULBA FI 27/02/19

SUBJETIVO: PACIENTE CON ACOMPAÑANTE, MODULANDO DOLOR. NIEGA ALZAS TÉRMICAS.

OBJETIVO: PACIENTE ALERTA, ATENTA, ORIENTADA, HIDRATADA. SIGNOS VITALES: TA: 99/64 FR. 19 FC. 76 SATO2. 97% AL AMBIENTE.
CABEZA, NORMOCEFALO. PUPILAS NORMORREACTIVAS. CONJUNTIVAS ROSADAS, MUCOSAS HUMEDAS. RUIDOS CARDIACO RITMICOS, REGULARES, NO SOPLOS. MURMULLO VESICULAR PRESENTE EN AMBOS CAMPOS PULMONARES, SIN AGREGADOS. ABDOMEN BLANDO, DEPRESIBLE, NO DOLOROSO A LA PALPACION, NO SIGNOS DE IRRITACION PERITONEAL. EXTREMIDADES MIEMBRO INFERIOR DERECHO CON USO DE VENDAJES ELÁSTICOS EN TOBILLO Y PIE, APÓSITOS CON ESTIGMAS DE SANGRADO ESCASO NO ACTIVO, SISTEMA VAC FUNCIONAL. SIMETRICAS, SIN EDEMA. SNC. SIN SIGNOS FOCALIZACION,GLASGOW 15/15.

ANALISIS/PLAN: PACIENTE QUE INGRESA EN CONTEXTO DE TRAUMA EN ACCIDENTE DE TRÁNSITO EN EL QUE SUFRE FRACTURAS EXPUESTAS DE 1,2,3 METATRSIANOS DE PIE DERECHO, CON DEFECTO DE COBERTURA, POR LO QUE FUE LLEVADO EL DÍA26/02/19 A MANEJO QUIRÚRIGCO DE URGENCIA POR PARTE DE ORTOPEDIA, PARA LAVADO, DEBRIDAMIENTEO DE LESIONES Y COLOCACIÓN SISTEMA PRESIÓN NEGATIVA, EN EL MOMENTO POR INDICACION DE ESPECIALIDAD TRATANTE LLEVAR A NUEVO LAVADO Y REVISION DE TEJIDOS DESPUES DEL 02/03/19 Y POSIBLE OSTEOSÍNTESIS.
LO ANTERIOR SE EXPLICA AL PACIENTE QUIEN DICE ENTENDER Y ACEPTAR.

2019-03-01 11:13	**PROFESIONAL:** lmramos - LINA MARCELA RAMOS AMEZQUITA	**ESPECIALIDAD:** CIRUJANO PLASTICO

MILTON ANIBAL LUNA ROJAS
CC 16739673

CX PLASTICA

DX PACIENTE QUIEN PRESENTA TRAUMA DE ACCIDENTE DE TRANSITO EN MENTON, QUIEN FUE VALORADO E INTERVENIDO POR ORTOPEDIA A QUIEN SE LE REALIZO LAVADO Y DESBRIDAMIENTO DE LA ZONA, NO SE REALIZO SUTURA, Y ORTOPEDIA CERRO INTERCONSULTA, Y LO REMITEN A CX PLASTICA SE SOLICITA TURNO QUIRURGICO PARA LAVADO Y DESBRIDAMIENTO DE LA ZON ACON CIERRE CON COLGAJOS EN ZONA ESPECIAL

2019-03-01 12:25	**PROFESIONAL:** lmpabon - LINA MARIA PABON MORALES	**ESPECIALIDAD:** MEDICO GENERAL

EVOLUCIÓN PISO 7//ORTOPEDIA// MD ASISTENCIAL LINA PABON

MILTON ANIBAL LUNA
CC 16739673
52 AÑOS

DX.
1. TRAUMA EN ACCIDENTE DE TRANSITO
1.1 TRAUMA PIE DERECHO
1.1 GRAN DEFECTO DE COBERTURA EN DORSO DEL PIE
1.2 FRACTURAS EXPUESTAS DEL 1, 2 Y 3 METATARSIANOS
1.3 LESION DE LOS EXTENSORES DEL 1, 2 Y 3 DEDOS CON PERDIDA DE SUSTANCIA TENDINOSA
1.5 POP LV+DB+COLOCACIÓN VAC PIE DERECHO (26/02/19)
1.6 HERIDA ABIERTA SUBMENTONIANA

AMPISULBA FI 27/02/19

SUBJETIVO: PACIENTE CON ACOMPAÑANTE, MODULANDO DOLOR. NIEGA ALZAS TÉRMICAS.

OBJETIVO: PACIENTE ALERTA, ATENTO, ORIENTADO. SIGNOS VITALES: TA: 112/68 FR. 19 FC. 82 SATO2. 98% AL AMBIENTE. NORMOCEFALO. PUPILAS NORMORREACTIVAS, CARA CON HERIDA A NIVEL DE REGION SUBMENTONIANA DE 3 CM APROXIMADAMENTE, CONJUNTIVAS ROSADAS, MUCOSAS HUMEDAS. RUIDOS CARDIACO RITMICOS, REGULARES, NO SOPLOS. MURMULLO VESICULAR PRESENTE EN AMBOS CAMPOS PULMONARES, SIN AGREGADOS. ABDOMEN BLANDO, DEPRESIBLE, NO DOLOROSO A LA PALPACION, NO SIGNOS DE IRRITACION PERITONEAL. EXTREMIDADES MIEMBRO INFERIOR DERECHO CON USO DE VENDAJES ELÁSTICOS EN TOBILLO Y PIE, APÓSITOS CON ESTIGMAS DE SANGRADO ESCASO NO ACTIVO, SISTEMA VAC FUNCIONAL. SIMETRICAS, SIN EDEMA. SNC. SIN SIGNOS FOCALIZACION,GLASGOW 15/15.

ANALISIS/PLAN: PACIENTE QUE INGRESA EN CONTEXTO DE TRAUMA EN ACCIDENTE DE TRÁNSITO EN EL QUE SUFRE FRACTURAS EXPUESTAS DE 1,2,3 METATRSIANOS DE PIE DERECHO, CON DEFECTO DE COBERTURA, POR LO QUE FUE LLEVADO EL DÍA26/02/19 A MANEJO QUIRÚRIGCO DE URGENCIA POR PARTE DE ORTOPEDIA, PARA LAVADO, DEBRIDAMIENTEO DE LESIONES Y COLOCACIÓN SISTEMA PRESIÓN NEGATIVA, EN EL MOMENTO POR INDICACION DE ESPECIALIDAD TRATANTE LLEVAR A NUEVO LAVADO Y REVISION DE TEJIDOS DESPUES DEL 02/03/19 Y POSIBLE OSTEOSÍNTESIS, EL DIA DE HOY VALORADO POR CX PLASTICA QUIEN INDICA QUE DEBE SER REVISADO EN QX, A LA ESPERA DE PROGRAMACION QX, EN PROCESO DE VALORACION POR ANESTESIOLOGIA. LO ANTERIOR SE EXPLICA AL PACIENTE QUIEN DICE ENTENDER Y ACEPTAR.

2019-03-01 12:45	**PROFESIONAL:** cagordillo - CARLOS ANDRES GORDILLO RODRIGUEZ	**ESPECIALIDAD:** TRAUMATOLOGO-ORTOPEDISTA

** ORTOPEDIA **

- DX:
1. DEFECTO DE COBERTURA EN DORSO DEL PIE DERECHO
2. FRACTURAS EXPUESTAS DEL 1, 2 Y 3 METATARSIANOS PIE DERECHO
A) CONTAMINACION CON TIERRA, PIEDRAS Y MATERIAL VEGETAL
3. LESION DE LOS EXTENSORES DEL 1, 2 Y 3 DEDOS DEL PIE DERECHDO CON PERDIDA DE SUSTANCIA TENDINOSA.

EXAMEN FISICO
ENCUENTRO A PACIENTE EN CAMA EN APARENTES ACEPTABLES CONDICIONES GENERALES. AFEBRIL. SIN SIRS. SIN SIGNOS DE DIFICULTAD RESPIRATORIA.

EXT: MIEMBRO INFERIOR DERECHO CON CURACIONES MAS SISTEMA VAC FUNCIONAL, DERENANDO MATERIAL SEROSANGUINOLENTO, PULSOS DISTALES PRESENTES, LLENADO CAPILAR 2 SEGUNDOS, NO REALIZA EXTENSION DE DEDOS.

PACIENTE CON DIAGNOSTICOS ANOTADOS, CON CONDUCTA QUIRURGICA DEFINIDA PARA NUEVO LAVADO + CAMBIO DE SISTEMA VAC VS DEFINIR OSTEOSINTESIS SEGUN ESTADO DE TEJIDOS, POR EL MOMENTO CONTINUA IGUAL MANEJO MEDICO Y VIGILANCIA CLINICA.

2019-03-02 09:11	**PROFESIONAL:** lmramos - LINA MARCELA RAMOS AMEZQUITA	**ESPECIALIDAD:** CIRUJANO PLASTICO

MILTON ANIBAL LUNAS ROJAS
52 AÑOS

CX PLASTICA

DX
PACIENTE QUIEN PRESENTA TRAUMA POR ACCIDENTE DE TRANSITO QUIEN FUE INTERVENIDO POR ORTOPEDIA PARA UNA PRIMER INTERVENCION Y FUE REMITIDO A CX PLASTICA PARA SEGUNDA INTERVENCION, QUIEN TIENE TURNO QUIRURGICO PARA LAVADO + DESBRIDAMIENTO DE LA ZONA Y CIERRE CON COLGAJOS COMPUESTO EN ZONA ESPECIAL.

2019-03-02 11:34	**PROFESIONAL:** lcasanova - LUIS FERNANDO CASANOVA CASTANO	**ESPECIALIDAD:** CIRUJANO ORAL Y MAXILOFACIAL

CX MAXILOFACIAL
PACIENTE DE SEXO MASCULINO DE 52 AÑOS DE EDAD EL CUAL CURSA CON DIAGNOSTICO DE TRAUMA FACIAL
S/PACIENTE REFIERE DOLOR EN SINFISIS
O/EN AYUDA DIAGNOSTICA NO SE EVIDENCIA ALTERACIONBES OSEAS COMPATIBLES CON FRACTURAS FACIALES. HERIDA EN MACIZO FACIAL
A/EVOLUCION ESTACIONARIA

P/CONTINUAR MANEJO POR EL SERVICIO DE CX PLASTICA
CSV-AC

2019-03-02 13:09	**PROFESIONAL:** lmramos - LINA MARCELA RAMOS AMEZQUITA	**ESPECIALIDAD:** CIRUJANO PLASTICO

PACIENTE A QUIEN SE REALIZA ESCARECTOMIA, DESBRIDAMIENTO DE HERIDA EN CARA DE 4CM, PROFUNDA SIN AFECTACION OSEA, SE RELAIZA Z-PLATIA Y COLGJAOS Y SE CIERRA. POR PARTE DE CIRUGIA PLASTICA NO REQUIERE MAS MANEJO INTRAHOSPITALARIA, QUEDA A CAGO DE ORTOPEDIA.
COMO RECOMENDACIONES SOLO CURACION SECA CON ISODINE SOLUCION Y SIEMPRE MANTENER CUBIRTO CON MICROPORE. RETIRO DE PUNTOS EN 12 DIAS, CONSULTA EN 1 MES DRA RAMOS

2019-03-02 19:30	**PROFESIONAL:** lmpabon - LINA MARIA PABON MORALES	**ESPECIALIDAD:** MEDICO GENERAL

INGRESO POP PISO 7//ORTOPEDIA// MD ASISTENCIAL LINA PABON

MILTON ANIBAL LUNA
CC 16739673
52 AÑOS

DX.
1. TRAUMA EN ACCIDENTE DE TRANSITO
1.1 TRAUMA PIE DERECHO
1.1 GRAN DEFECTO DE COBERTURA EN DORSO DEL PIE
1.2 FRACTURAS EXPUESTAS DEL 1, 2 Y 3 METATARSIANOS
1.2.1 POP OSTEOSINTESIS DE 2DO Y 3ER METACARPIANO PIE DERECHO (02/03/19)
1.3 LESION DE LOS EXTENSORES DEL 1, 2 Y 3 DEDOS CON PERDIDA DE SUSTANCIA TENDINOSA
1.5 POP LV+DB+COLOCACIÓN VAC PIE DERECHO (26/02/19) (02/03/19)
1.6 HERIDA ABIERTA SUBMENTONIANA
1.6.1 POP LV + DB + GOLGAJO DE HERIDA EN MENTON (02/03/19)

AMPISULBA FI 27/02/19

SUBJETIVO: PACIENTE CON ACOMPAÑANTE, MODULANDO DOLOR. NIEGA ALZAS TÉRMICAS.

OBJETIVO: PACIENTE ALERTA, ATENTO, ORIENTADO, NORMOCEFALO, PUPILAS NORMORREACTIVAS, CARA CON HERIDA A NIVEL DE REGION SUBMENTONIANA CUBIERTA SIN ESTIGMAS DE SANGRADO, CONJUNTIVAS ROSADAS, MUCOSAS HUMEDAS. RUIDOS CARDIACO RITMICOS, REGULARES, NO SOPLOS. MURMULLO VESICULAR PRESENTE EN AMBOS CAMPOS PULMONARES, SIN AGREGADOS. ABDOMEN BLANDO, DEPRESIBLE, NO DOLOROSO A LA PALPACION, NO SIGNOS DE IRRITACION PERITONEAL. EXTREMIDADES MIEMBRO INFERIOR DERECHO CON USO DE VENDAJES ELÁSTICOS EN TOBILLO Y PIE, APÓSITOS SIN ESTIGMAS DE SANGRADO, SISTEMA VAC FUNCIONAL. SNC. SIN SIGNOS FOCALIZACION,GLASGOW 15/15.

NOTA OPERATORIA
CX PLASTICA
PROCEDIMIENTOS REALIZADOS
ESCARECTOMIA MENOR DEL 10 % DE SUPERFICIE CORPORAL
DESBRIDAMIENTO ESCISIONAL EN AREA ESPECIAL EN CARA Y CUELLO
COLGAJO LOCAL DE PIEL COMPUESTO DE VECINDAD ENTRE DOS A CINCO CENTIMETROS CUADRADOS
PLASTIA EN Z O W EN AREA ESPECIAL (CARA CUELLO MANOS PIES PLIEGUES DE FLEXION GENITALES) ENTRE TRES A CINCO

DESCRIPCIONES TECNICAS QUIRURGICAS
PACIENTE A QUIEN BAJO SEDACION SE REALIZA ASEPSIA, ANTISEPSIA, COLOCACION DE PAÑOS ESTERILES, SE REAIZA INFITRACION CON LIDOCAINA CON EPINEFRINA, SE RELAIZA LAVADO PROFUSO CON SOLUCION SALINA, SE RELAIZA ESCARECTOMIA DE BORDES, DESBRIDAMIENTO DE LA HERIDA PROFUNDA, SE REALIZA Z-PLASTIA Y ELEVACION DE COLGAJOS SUPERIOR E INFERIOR, SE HACE HEMOSTASIA Y SE SUTURA POR PLANOS, SE DEJA CURACION OCUSIVA

HALLAZGOS QUIRURGICOS
HERIDA EN MENTON DE 4CM LONGITUD PROFUNDA HASTA HUESO CON COMPROMISO MUSCULAR, BORDES NECROTICOS CON ABUNDNTE FIBRINA

ORTOPEDIA
PROCEDIMIENTOS REALIZADOS
SECUESTRECTOMIA DRENAJE DESBRIDAMIENTO DE TARSO O METATARSO (CADA UNO)
DESBRIDAMIENTO ESCISIONAL MENOR DEL 10% DE SUPERFICIE CORPORAL EN AREA GENERAL
DESBRIDAMIENTO LAVADO Y LIMPIEZA DE FALANGES DE DEDO DEL PIE (CADA UNO) VIA ABIERTA
REDUCCION ABIERTA DE FRACTURA DE METATARSIANO (CADA UNO) CON FIJACION INTERNA (DISPOSITIVOS DE FIJACION U OSTEOSINTESIS)
TERAPIA DE PRESION NEGATIVA VAC

DESCRIPCIONES TECNICAS QUIRURGICAS
DECUBITO SUPINO, MEDIDAS DE ASEPSIA Y ANTISEPSIA, PAÑOS DE CAMPO, SE OBSERVA HERIDA COMPLEJA EN DORSO DE PIE DERECHO CON EXPOSICION OSEA, SE REALIZA LAVADO Y DESBRIDAMIENTO ESCICIONAL DE HERIDA CON 1000CC DE SSN 0,9%, SE REALIZA LAVADO Y SECUESTRECTOMIA DE FRAGMENTOS DESVITALIZADOS DE FRACTURAS CON 2000CC DE SSN 0,9%, SE REALIZA LAVADO Y DESBRIDAMIENTO DE ARTICULACIONES METATARSOFALANGICAS DE 2DO Y 3ER DEDOS CON 1000CC DE SSN 0,9%, SE TOMA 2 MUESTRAS DE SECRECION PARA CULTIVO, SE REALIZA REDUCCION DE FRACTURA DE 2DO METATARSIANO Y SE FIJA CON 1 CLAVO DE KIRSHNERT DE 1,8 X 250MM, SE REALIZA REDUCCION DE FRACTURA DE 3ER METATARSIANO Y SE FIJA CON 1 CLAVO DE KIRSHNERT DE 1,8 X 250MM, SE COMPRUEBA REDUCCION, ESTABILIDAD Y POSICION DE MATERIAL DE OTS BAJO CONTROL RADIOLOGICO, SE REALIZA LAVADO CON 1000CC DE SSN 0,9%, SE REALIZA COLOCACION DE SISTEMA VAC EN

DEFECTO DE COBERTURA SIN COMPLICACIONES.

HALLAZGOS QUIRURGICOS
FRACTURA EXPUESTA DE 2DO Y 3ER METATARSIANO DERECHO GRADO IIIB HERIDA COMPLEJA EN DORSO DE PIE DERECHO CON PERDIDA DE SUSTANCIA TENDINOSA (EXTENSORES 1ER, 2DO Y 3ER ARTEJOS)

ANALISIS/PLAN: PACIENTE QUE INGRESA EN CONTEXTO DE TRAUMA EN ACCIDENTE DE TRÁNSITO EN EL QUE SUFRE FRACTURAS EXPUESTAS DE 1,2,3 METATRSIANOS DE PIE DERECHO, CON DEFECTO DE COBERTURA, POR LO QUE FUE LLEVADO EL DÍA26/02/19 A MANEJO QUIRÚRIGCO DE URGENCIA POR PARTE DE ORTOPEDIA, PARA LV, DB Y COLOCACIÓN SISTEMA PRESIÓN NEGATIVA. PACIENTE QUE SE ENCUENTRA RECIBIENDO MANEJO ANTIBIOTICO, EL DIA DE HOY PACIENTE LLEVADO A MANEJO QUIRURGICO POR PARTE DE ORTOPEDIA PARA LV+ DB TOMA DE CULTIVOS DE TEJIDOS BLANDOS Y OSTEOSINTESIS DE 2DO Y 3ER METATARSIANO, REQUIERE APLICACION DE DE NUEVO SISTEMA VAC DEBIDO A LESIONES DE TEJIDOS BLANDOS POR LO QUE SOLICITA VALORACION POR CX PLASTICA, EL DIA DE HOY TAMBIEN REQUIRIO COLGAJO DE HERIDA FACIAL, PROCEDIMIENTOS SIN COMPLICACIONES, PACIENTE QUE INGRESA A SALA MODULANDO DOLOR, CON SISTEMA VAC FUNCIONANTE. CONTINUA MANEJO ANALGESICO Y ANTIBIOTICOTERAPIA. LO ANTERIOR SE EXPLICA AL PACIENTE Y FAMILIAR QUIEN DICE ENTENDER Y ACEPTAR.

2019-03-03 14:39	**PROFESIONAL:** lmtello - LUIS MIGUEL TELLO VALENCIA	**ESPECIALIDAD:** TRAUMATOLOGO-ORTOPEDISTA

** ORTOPEDIA **

- DX: 1. DEFECTO DE COBERTURA EN DORSO DEL PIE DERECHO
2. FRACTURAS EXPUESTAS DEL 1, 2 Y 3 METATARSIANOS PIE DERECHO
A) CONTAMINACION CON TIERRA, PIEDRAS Y MATERIAL VEGETAL
3. LESION DE LOS EXTENSORES DEL 1, 2 Y 3 DEDOS DEL PIE DERECHDO CON PERDIDA DE SUSTANCIA TENDINOSA.

PROCEDIEMIENTOS
LV + DB + SISTEMA VAC 26 PIE DERECHO /02/2019
LV + DB + CAMBIO SISTEMA VAC PIE DERECHO + TOMA DE CULTIVOS 02/03/19
RA + FI 2DO 3ER METATARSIANO PIE DERECHO 02/03/19

PACIENTE EN SALAS DE HOSPITALIZACION, REIFERE ESTAR BIEN, MODULANDO DOLOR ADECUADAEMNTE CON ANALGESICOS, NO REFIERE NUEVOS SINTOMAS
EXAMEN FISICO
ENCUENTRO A PACIENTE EN CAMA EN ACEPTABLES CONDICIONES GENERALES. AFEBRIL. SIN SIRS. SIN SIGNOS DE DIFICULTAD RESPIRATORIA.
EXT: MIEMBRO INFERIOR DERECHO A NIVEL DE PIE CON CURACIONES MAS SISTEMA VAC FUNCIONAL, DRENANDO MATERIAL SEROSANGUINOLENTO, PULSOS DISTALES PRESENTES, LLENADO CAPILAR 2 SEGUNDOS, NO REALIZA EXTENSION DE DEDOS.

PLAN: PACIENTE EN POP DE LAVADO MAS FIJACION INTERNA DE 2DO Y 3ER METATARSIANO PIE IZQUIERDO QUE EN EL MOMENTO ADECUADA EVOLUCION POP, CON USO DE VAC FUNCIONAL, AUN PRESENTA DEFECTO DE COVERTURA SE TOMARON CULTIVOS INTRAQUIRURGICOS 02/03/19 SEGUN REPORTE SE CONSIDERA VALORACION POR CIRUGIA PLASTICA PARA MANEJO DE DEFECTO DE COVERTURA, SE EXPLICA CONDUCTA A PACIENTE REFIERE ENTENDER Y ACEPTA

2019-03-03 15:43	**PROFESIONAL:** kcoral - KAREN JULIETH CORAL ORDOÑEZ	**ESPECIALIDAD:** MEDICO GENERAL

/// EVOLUCIÓN PISO 7//ORTOPEDIA// MD ASISTENCIAL KAREN CORAL ///

MILTON ANIBAL LUNA
CC 16739673
52 AÑOS

DX.
1. TRAUMA EN ACCIDENTE DE TRANSITO
1.1 TRAUMA PIE DERECHO
1.1 GRAN DEFECTO DE COBERTURA EN DORSO DEL PIE
1.2 FRACTURAS EXPUESTAS DEL 1, 2 Y 3 METATARSIANOS
1.2.1 POP OSTEOSINTESIS DE 2DO Y 3ER METACARPIANO PIE DERECHO (02/03/19)
1.3 LESION DE LOS EXTENSORES DEL 1, 2 Y 3 DEDOS CON PERDIDA DE SUSTANCIA TENDINOSA
1.5 POP LV+DB+COLOCACIÓN VAC PIE DERECHO (26/02/19) (02/03/19)
1.6 HERIDA ABIERTA SUBMENTONIANA
1.6.1 POP LV + DB + GOLGAJO DE HERIDA EN MENTON (02/03/19)

AMPISULBA FI 27/02/19

SUBJETIVO: PACIENTE CON ACOMPAÑANTE, REFIERE CONCILIA SUEÑO, MODULANDO DOLOR, NO PRESENTÓ MAS EPISODIOS DE ERITEMA, MEJORÍA DE RASH EN REGIÓN MIEMBROS INFERIORES. NIEGA ALZAS TÉRMICAS, NO SÍNTOMAS GENERALES.

OBJETIVO: PACIENTE ALERTA, ATENTO, ORIENTADO, HIDRATADA.
SV. TA 131/69 FR. 19 FC. 81 SATO2 91% AL AMBIENTE.
NORMOCEFALO, PUPILAS NORMORREACTIVAS, CARA CON HERIDA A NIVEL DE REGION SUBMENTONIANA CUBIERTA SIN ESTIGMAS DE SANGRADO, CONJUNTIVAS ROSADAS, MUCOSAS HUMEDAS. RUIDOS CARDIACO RITMICOS, REGULARES, NO SOPLOS. MURMULLO VESICULAR PRESENTE EN AMBOS CAMPOS PULMONARES, SIN AGREGADOS. ABDOMEN BLANDO, DEPRESIBLE, NO DOLOROSO A LA PALPACION, NO SIGNOS DE IRRITACION PERITONEAL. EXTREMIDADES MIEMBRO INFERIOR DERECHO CON USO DE VENDAJES ELÁSTICOS EN TOBILLO Y PIE, APÓSITOS SIN ESTIGMAS DE SANGRADO, SISTEMA VAC FUNCIONAL. SNC. SIN SIGNOS FOCALIZACION,GLASGOW 15/15.

AP. PACIENTE QUE INGRESÓ EN CONTEXTO DE TRAUMATISMO EN ACCIDENTE DE TRÁNSITO EN EL QUE SUFRE TRAUMA EN PIE DERECHO, CON FRACTURA DE METATARSIANOS Y DEFECTO DE COBERTURA EN DORSO DE PIE. POR LO QUE FUE LLEVADO A MANEJO INCIAIAL DE LAVADO, DEBRIDAMIENTO DE FRACUTRAS EL 02/03/19. Y EL DÍA DE AYER, SE REALIZA NUEVO LAVADO, REVISIÓN DE TEJIDOS Y FIJACION INTERNA, CON TOMA DE CULTIVOS INTRAQUIRÚRGICOS.
Y POR DEFECTO DE COBERTURA IMPORTANTE, CON EXPOSICIÓN ÓSEA Y TENDINOSA, SE SOLCITA VALORACIÓN POR SERVICIO DE CIRUGÍA PLÁSTICA.
EN EL MOMENTO ESTABLE HEMODINAMICMAENTE, SIN SIRS, CON DOLOR MODULADO, CONTINUA MANEJO MEDICO ESTABLECIDO.

2019-03-04 12:03	**PROFESIONAL:** aossa - ARLEY A OSSA BENAVIDEZ	**ESPECIALIDAD:** TRAUMATOLOGO-ORTOPEDISTA

** ORTOPEDIA **

- DX:
1. DEFECTO DE COBERTURA EN DORSO DEL PIE DERECHO
2. FRACTURAS EXPUESTAS DEL 1, 2 Y 3 METATARSIANOS PIE DERECHO
A) CONTAMINACION CON TIERRA, PIEDRAS Y MATERIAL VEGETAL
3. LESION DE LOS EXTENSORES DEL 1, 2 Y 3 DEDOS DEL PIE DERECHDO CON PERDIDA DE SUSTANCIA TENDINOSA.

- PROCEDIEMIENTOS
1. LV + DB + SISTEMA VAC 26 PIE DERECHO /02/2019
2. LV + DB + CAMBIO SISTEMA VAC PIE DERECHO + TOMA DE CULTIVOS 02/03/19
3. RA + FI 2DO 3ER METATARSIANO PIE DERECHO 02/03/19

- PACIENTE EN SALA DE HOSPITALIZACION, REIFERE ESTAR BIEN, MODULANDO DOLOR ADECUADAEMNTE CON ANALGESICOS, NO REFIERE NUEVOS SINTOMAS, EN ACEPTABLES CONDICIONES GENERALES, ALERTA, AL EXAMEN FISICO EN MIEMBRO INFERIOR DERECHO A NIVEL DE PIE CON CURACIONES MAS SISTEMA VAC FUNCIONAL, DRENANDO MATERIAL SEROSANGUINOLENTO, PULSOS DISTALES PRESENTES, LLENADO CAPILAR 2 SEGUNDOS, NO REALIZA EXTENSION DE DEDOS.

- PLAN: PACIENTE CON CUADRO COMENTADO, A QUIEN SE LE TOMARON CULTIVOS INTRAQUIRURGICOS LOS CUALES SE ENCUENTRAN EN EL MOMENTO NEGATIVOS, EN PROCESO RESULTADO DEFINITIVO, QUIEN PRESENTA ADEMAS EN PROCESO DE VALORACION POR CIRUGIA PLASTICA POR DEFECTO DE COBERTURA, POR EL MOMENTO CONTINUA IGUAL MANEJO MEDICO Y VIGILANCIA CLINICA.

2019-03-04 13:03	**PROFESIONAL:** kcoral - KAREN JULIETH CORAL ORDOÑEZ	**ESPECIALIDAD:** MEDICO GENERAL

/// EVOLUCIÓN PISO 7//ORTOPEDIA// MD ASISTENCIAL CAMILO RODRIGUEZ//

MILTON ANIBAL LUNA
CC 16739673
52 AÑOS

DX.
1. TRAUMA EN ACCIDENTE DE TRANSITO
1.1 TRAUMA PIE DERECHO
1.1 GRAN DEFECTO DE COBERTURA EN DORSO DEL PIE
1.2 FRACTURAS EXPUESTAS DEL 1, 2 Y 3 METATARSIANOS
1.2.1 POP OSTEOSINTESIS DE 2DO Y 3ER METACARPIANO PIE DERECHO (02/03/19)
1.3 LESION DE LOS EXTENSORES DEL 1, 2 Y 3 DEDOS CON PERDIDA DE SUSTANCIA TENDINOSA
1.5 POP LV+DB+COLOCACIÓN VAC PIE DERECHO (26/02/19) (02/03/19)
1.6 HERIDA ABIERTA SUBMENTONIANA
1.6.1 POP LV + DB + GOLGAJO DE HERIDA EN MENTON (02/03/19)

AMPISULBA FI 27/02/19 DIA 6

SUBJETIVO: PACIENTE EN CAMA EN BUENAS CONDICIONES GENERAELES, ALERTA ORIENTADO CONSCIENTE, PACIENTE NIEGA APARICFION DE NUEVOS EPISODIOS DE RASH CUTANEO, NIEGA EFECTOS ADVERSOS A MEDICAMENTOS ADMINISTRADOS., TOLRA VIA ORAL ADECUADAMENTE, NIEGA SINTOMATOLOGIA EN EL MOMENTO.

OBJETIVO: PACIENTE ALERTA, ATENTO, ORIENTADO, HIDRATADA.
SV. TA 120/87 FR. 16 FC. 84 SATO2 93% AL AMBIENTE.
NORMOCEFALO, PUPILAS NORMORREACTIVAS, CARA CON HERIDA A NIVEL DE REGION SUBMENTONIANA CUBIERTA SIN ESTIGMAS DE SANGRADO, CONJUNTIVAS ROSADAS, MUCOSAS HUMEDAS. RUIDOS CARDIACO RITMICOS, REGULARES, NO SOPLOS. MURMULLO VESICULAR PRESENTE EN AMBOS CAMPOS PULMONARES, SIN AGREGADOS. ABDOMEN BLANDO, DEPRESIBLE, NO DOLOROSO A LA PALPACION, NO SIGNOS DE IRRITACION PERITONEAL. EXTREMIDADES MIEMBRO INFERIOR DERECHO CON USO DE VENDAJES ELÁSTICOS EN TOBILLO Y PIE, APÓSITOS SIN ESTIGMAS DE SANGRADO, SISTEMA VAC NORMO-FUNCIONAL. SNC. SIN SIGNOS FOCALIZACION,GLASGOW 15/15.

AP. PACIENTE QUE INGRESÓ EN CONTEXTO DE TRAUMATISMO EN ACCIDENTE DE TRÁNSITO EN EL QUE SUFRE TRAUMA EN PIE DERECHO, CON FRACTURA DE METATARSIANOS Y DEFECTO DE COBERTURA EN DORSO DE PIE. POR LO QUE FUE LLEVADO A MANEJO INCIAIAL DE LAVADO, DEBRIDAMIENTO DE FRACUTRAS EL 02/03/19. Y EL DÍA DE AYER, SE REALIZA NUEVO LAVADO, REVISIÓN DE TEJIDOS Y FIJACION INTERNA, CON TOMA DE CULTIVOS INTRAQUIRÚRGICOS.
Y POR DEFECTO DE COBERTURA IMPORTANTE, CON EXPOSICIÓN ÓSEA Y TENDINOSA, SE SOLCITA VALORACIÓN POR SERVICIO DE CIRUGÍA PLÁSTICA.
EN EL MOMENTO ESTABLE HEMODINAMICMAENTE, SIN SIRS, CON DOLOR MODULADO, CONTINUA MANEJO MEDICO ESTABLECIDO.

PACIENTE QUIEN SUFRE ACCIDENTE DE TRANSITO CON POSTERIOR TRAUMA EN PIE DERECHO, PRESENTO FRACTURA DE METATARSIANOS CON DEFCTO DE COBERTRA EN DORSO DE PIE DERECHO, PACIENT QUIEN FUE INTERVENIDO QUIRURGICAMENTE, SE REALIZO LAVADO + DEBRIDMIENTO EL DIA 02/03/2019 Y EL DIA 03/03/2019 SE LLEVA NUEVAMENTE ALAVADO + FIJACION INTERNA CON TOMA DE CULTIVOS, LOS CUALES SE ENCUENTRAN EN PROCESO DE REPORTE. ADEMAS PACEINTE QUIEN SE ENCUENTRA EN PROCESO DE VALROACION POR CIRUGIA PLASTICA POR DEFECTO DE COBERTURA. CONTINUAR CON IGUALES ORDENES MEDICAS PREVIAMENTE INSTAURADAS.

2019-03-05 06:44	**PROFESIONAL:** kcoral - KAREN JULIETH CORAL ORDOÑEZ	**ESPECIALIDAD:** MEDICO GENERAL

***REPORTE CULTIVOS INTRAQUIRÚRGICOS 02/03/19

secreción pie derecho n2
REPORTE PRELIMINAR CULTIVO
NEGATIVO A LAS 24 HORAS INCUBACION

REPORTE FINAL CULTIVO
NEGATIVO A LAS 48 HORAS INCUBACION

secreción pie derecho n1
REPORTE PRELIMINAR CULTIVO
NEGATIVO A LAS 24 HORAS INCUBACION

REPORTE FINAL CULTIVO
NEGATIVO A LAS 48 HORAS INCUBACION

2019-03-05 13:47	**PROFESIONAL:** lmtello - LUIS MIGUEL TELLO VALENCIA	**ESPECIALIDAD:** TRAUMATOLOGO-ORTOPEDISTA

** ORTOPEDIA **

- DX:
1. DEFECTO DE COBERTURA EN DORSO DEL PIE DERECHO
2. FRACTURAS EXPUESTAS DEL 1, 2 Y 3 METATARSIANOS PIE DERECHO
A) CONTAMINACION CON TIERRA, PIEDRAS Y MATERIAL VEGETAL
3. LESION DE LOS EXTENSORES DEL 1, 2 Y 3 DEDOS DEL PIE DERECHDO CON PERDIDA DE SUSTANCIA TENDINOSA.

- PROCEDIEMIENTOS
1. LV + DB + SISTEMA VAC 26 PIE DERECHO /02/2019
2. LV + DB + CAMBIO SISTEMA VAC PIE DERECHO + TOMA DE CULTIVOS 02/03/19
3. RA + FI 2DO 3ER METATARSIANO PIE DERECHO 02/03/19

- PACIENTE EN SALA DE HOSPITALIZACION, REIFERE ESTAR BIEN, MODULANDO DOLOR ADECUADAEMNTE CON ANALGESICOS, NO REFIERE NUEVOS SINTOMAS, EN ACEPTABLES CONDICIONES GENERALES, ALERTA, AL EXAMEN FISICO EN MIEMBRO INFERIOR DERECHO A NIVEL DE PIE CON CURACIONES MAS SISTEMA VAC FUNCIONAL, DRENANDO MATERIAL SEROSANGUINOLENTO, PULSOS DISTALES PRESENTES, LLENADO CAPILAR 2 SEGUNDOS, NO REALIZA EXTENSION DE DEDOS.

- PLAN: PACIENTE CON CUADRO COMENTADO, A QUIEN SE LE TOMARON CULTIVOS INTRAQUIRURGICOS EL 02/03/19, LOS CUALES SE ENCUENTRAN CON REPORTE FINAL NEGATIVO, POR LO CUAL SE CIERRA INTERCONSULTA POR ORTOPEDIA, CONTINUAR MANEJO POR CIRUGIA PLASTICA POR DEFECTO DE COBERTURA, ESTAREMOS ATENTOS A NUEVAS VALORACIONES EN CASO DE QUE EL PACIENTE LAS REQUIERA.

FECHA	RESUMEN DEL PLAN TERAPEUTICO
2019-02-26	15:19 wagiraldo - WILLIAM ANDRES GIRALDO TORO ESPECIALIDAD: MEDICO GENERAL MEDICAMENTO FORMULADO: CLORURO DE SODIO 0.9% BOLSA X 500ML SOLUCION INYECTABLE 0.9% X 500ML BOLSA - LAB. :QUIBI 3 BOLSA (S) Cada 1 Dia(s), VIA: INTRAVENOSA, CONCENTRACIÓN 0 BOLSA, DIAS DE TRATAMIENTO: 1 MEDICAMENTO FORMULADO: DIPIRONA MAGNESICA 2G/5 ML SOLUCION INYECTABLE 2G/5ML AMPOLLA - LAB. :VITALIS S A C I 1 AMPOLLA (S) Cada 8 Hora(s), VIA: INTRAVENOSA, CONCENTRACIÓN AMPOLLA, DIAS DE TRATAMIENTO: 1 MEDICAMENTO FORMULADO: CLINDAMICINA 600MG/4ML SOLUCION INYECTABLE 600MG/4ML AMPOLLA - LAB. :VITALIS S A C I 1 AMPOLLA (S) Cada 6 Hora(s), VIA: INTRAVENOSA, CONCENTRACIÓN MILILITRO, DIAS DE TRATAMIENTO: 1 MEDICAMENTO FORMULADO: GENTAMICINA 160 MG/2ML SOLUCION INYECTABLE 160 MG/2ML AMPOLLA - LAB. :COLMED LTDA 1 AMPOLLA (S) Cada 1 Dia(s), VIA: INTRAVENOSA, CONCENTRACIÓN 0 MILILITRO, DIAS DE TRATAMIENTO: 1 MEDICAMENTO FORMULADO: TOXOIDE TETANICO 40UI/0.5ML SOLUCION INYECTABLE 40UI/0.5ML AMPOLLA - LAB. :NO DEFINIDO 1 AMPOLLA (S) Cada 1 Dia(s), VIA: INTRAVENOSA, CONCENTRACIÓN 0 AMPOLLA, DIAS DE TRATAMIENTO: 1 17:41 calemos - CARLOS ARTURO LEMOS TORRES ESPECIALIDAD: TRAUMATOLOGO-ORTOPEDISTA VALORACION POR NEUROCIRUGIA Y CIRUGIA GENERAL - URGENTE - PACIENTE VA A SER LLEVADO A CIRUGIA POR PARTE DE ORTOPDIA.

	17:59 luvalencia - LUZ IVONNY VALENCIA BANGUERA ESPECIALIDAD: ENFERMERIA REVISADO 22:22 calemos - CARLOS ARTURO LEMOS TORRES ESPECIALIDAD: TRAUMATOLOGO-ORTOPEDISTA HOSPITALIZAR. AMPICILINA SUBACTAM 1.5 BG EV CADA 6 HORAS . DIPIRONA 2 CC EV CADA 6 HORAS - SEGUN DOLOR . TRAMADOL 50 MGR SC CADA 12 HORAS - SEGUN DOLOR . EN 3 O 4 DIAS - NUEVO DESBRIDAMIENTO Y CAMBIO DE SISTEMA VAC SEGUN EVOLUCION . ***** ES PRIORITARIO *****
2019-02-27	03:01 gdguerrero - GERMAN DAVID GUERRERO GOMEZ ESPECIALIDAD: MEDICO GENERAL CUIDADOS DE HOSPITALIZACION DIETA COMUN TAPON HEPARINIZADO RANITIDINA AMP 50MG CADA 12 HRS EV DIPIRONA AMP 2.5GRS CADA 8 HRS EV TRAMADOL AMP 50MG CADA 8HRS EV ENOXAPARINA AMP 40MG EV CADA 24 HRS AMPICILINA/SULBACTAM AMP 1.5GR, 2AMP CADA 6 HRS EV SEGUIMIENTO POR ORTOPEDIA CUIDADOS DEL SISTEMA VAC CONTROL SIGNOS VITALES AVISAR CAMBIOS GRACIAS MEDICAMENTO FORMULADO: AMPICILINA SULBACTAN 1.5G SOLUCION INYECTABLE 1.5G AMPOLLA - LAB. :FARMALOGICA S.A. 2 AMPOLLA (S) Cada 8 Hora(s), VIA: INTRAVENOSA, CONCENTRACIÓN AMPOLLA, DIAS DE TRATAMIENTO: 5 MEDICAMENTO FINALIZADO: CLINDAMICINA 600MG/4ML SOLUCION INYECTABLE 600MG/4ML AMPOLLA - LAB. :VITALIS S A C I 1.00 AMPOLLA (S) Cada 6 Hora(s) , VIA: INTRAVENOSA, DIAS DE TRATAMIENTO: 1.00 MEDICAMENTO FINALIZADO: GENTAMICINA 160 MG/2ML SOLUCION INYECTABLE 160 MG/2ML AMPOLLA - LAB. :COLMED LTDA 1.00 AMPOLLA (S) Cada 1 Dia(s) , VIA: INTRAVENOSA, DIAS DE TRATAMIENTO: 1.00 MEDICAMENTO FINALIZADO: TOXOIDE TETANICO 40UI/0.5ML SOLUCION INYECTABLE 40UI/0.5ML AMPOLLA - LAB. :NO DEFINIDO 1.00 AMPOLLA (S) Cada 1 Dia(s) , VIA: INTRAVENOSA, DIAS DE TRATAMIENTO: 1.00 MEDICAMENTO FORMULADO: TRAMADOL CLORHIDRATO 50MG SOLUCION INYECTABLE 50MG/ML AMPOLLA - LAB. :PROCAPS S.A. 1 AMPOLLA (S) Cada 8 Hora(s), VIA: INTRAVENOSA, CONCENTRACIÓN 0 AMPOLLA, DIAS DE TRATAMIENTO: 5 MEDICAMENTO FORMULADO: RANITIDINA 50 MG/2 ML SOLUCION INYECTABLE 50MG/2ML AMPOLLA - LAB. :CORPAUL 1 AMPOLLA (S) Cada 12 Hora(s), VIA: INTRAVENOSA, CONCENTRACIÓN 0 AMPOLLA, DIAS DE TRATAMIENTO: 5 MEDICAMENTO FORMULADO: ENOXAPARINA SODICA 40 MG/4ML SOLUCION INYECTABLE 40MG/4ML AMPOLLA - LAB. :CHALVER 1 AMPOLLA (S) Cada 24 Hora(s), VIA: SUBCUTANEA, CONCENTRACIÓN MILILITRO, DIAS DE TRATAMIENTO: 5 03:30 djquintero - DIANA JULIETH QUINTERO BELTRAN ESPECIALIDAD: ENFERMERIA GENERAL REVISADO 08:39 kcoral - KAREN JULIETH CORAL ORDOÑEZ ESPECIALIDAD: MEDICO GENERAL CUIDADOS DE HOSPITALIZACION DIETA NORMAL TAPON HEPARINIZADO RANITIDINA AMP 50MG CADA 12 HRS EV AMPICILINA/SULBACTAM AMP 1.5 GR, 2AMP CADA 6 HRS EV FI 27/02/19 DIPIRONA AMP 2.5GRS CADA 8 HRS EV TRAMADOL AMP 50MG CADA 8HRS EV***SOLO SI DOLOR NO MEJORA** ENOXAPARINA AMP 40MG EV CADA 24 HRS SEGUIMIENTO POR ORTOPEDIA SS VALORACIÓN PREANESTÉSICA ATENTOS A PROGRAMAR NUEVO LAVADO DESPUÉS DEL 01/02/19 CAMBIOS DE VENDAJES SEGÚN NECESIDAD CUIDADOS DEL SISTEMA VAC CONTROL SIGNOS VITALES AVISAR CAMBIOS GRACIAS 12:51 jjbaron - JAIME JOSE BARON VALLECILLA ESPECIALIDAD: ENFERMERIA GENERAL RDO

2019-02-28	08:38 lmpabon - LINA MARIA PABON MORALES ESPECIALIDAD: MEDICO GENERAL CUIDADOS DE HOSPITALIZACION DIETA NORMAL TAPON HEPARINIZADO RANITIDINA AMP 50MG CADA 12 HRS EV AMPICILINA/SULBACTAM AMP 1.5 GR, 2AMP CADA 6 HRS EV FI 27/02/19 DIPIRONA AMP 2.5GRS CADA 8 HRS EV TRAMADOL AMP 50MG CADA 8HRS EV***SOLO SI DOLOR NO MEJORA** ENOXAPARINA AMP 40MG EV CADA 24 HRS SEGUIMIENTO POR ORTOPEDIA EN PROCESO DE VALORACIÓN PREANESTÉSICA ATENTOS A PROGRAMAR NUEVO LAVADO DESPUÉS DEL 01/02/19 CAMBIOS DE VENDAJES SEGÚN NECESIDAD CUIDADOS DEL SISTEMA VAC CONTROL SIGNOS VITALES AVISAR CAMBIOS GRACIAS 10:15 mcramirez - MARIA CAMILA RAMIREZ SANCHEZ ESPECIALIDAD: ENFERMERIA GENERAL REVISADO
2019-03-01	08:07 lmpabon - LINA MARIA PABON MORALES ESPECIALIDAD: MEDICO GENERAL CUIDADOS DE HOSPITALIZACION DIETA NORMAL TAPON HEPARINIZADO RANITIDINA AMP 50MG CADA 12 HORAS EV AMPICILINA/SULBACTAM AMP 1.5 GR, 2AMP CADA 6 HRS EV FI 27/02/19 DIA 2 DIPIRONA AMP 2.5GRS CADA 8 HRS EV TRAMADOL AMP 50MG CADA 8HRS EV***SOLO SI DOLOR NO MEJORA*** ENOXAPARINA AMP 40MG EV CADA 24 HRS SEGUIMIENTO POR ORTOPEDIA EN PROCESO DE VALORACIÓN PREANESTÉSICA ATENTOS A PROGRAMAR NUEVO LAVADO DESPUÉS DEL 01/02/19 CAMBIOS DE VENDAJES SEGÚN NECESIDAD CUIDADOS DEL SISTEMA VAC CONTROL SIGNOS VITALES AVISAR CAMBIOS GRACIAS 10:04 jfgonzalez - JOAQUIN FERNANDO GONZALEZ MARTINEZ ESPECIALIDAD: ENFERMERIA GENERAL REVISADO
2019-03-02	14:12 lmtello - LUIS MIGUEL TELLO VALENCIA ESPECIALIDAD: TRAUMATOLOGO-ORTOPEDISTA 1. CUIDADOS HOSPITALAIZACION 2. INICIAR VIA ORL EN 4 HORAS 3. AMPICILINA SULBACTAN AMP 1,5GR, APLICAR 2 AMP EV CADA 6 HORAS 4. DIPIRONA AMP 2,5GR, APLICAR 1 AMP EV CADA 8 HORAS 5. TRAMADOL AMP 50MG, APLICAR 1 AMP SC CADA 12 HORAS****SI DOLOR INTENSO**** 6. ENOXAPARINA AMP 40MG, APLICAR 1 AMP SC CADA 24 HORAS 7. CULTIVOS INTRAQUIRURGICOS 8. CUIDADOS DE SISTEMA VAC 9. RX DE CONTROL PIE DERECHO 10. VALORACION POR CX PLASTICA 11. CSV 19:30 lmpabon - LINA MARIA PABON MORALES ESPECIALIDAD: MEDICO GENERAL CUIDADOS DE HOSPITALIZACION DIETA NORMAL TAPON HEPARINIZADO RANITIDINA AMP 50MG CADA 12 HORAS EV AMPICILINA/SULBACTAM AMP 1.5 GR, 2AMP CADA 6 HRS EV FI 27/02/19 DIA 3 DIPIRONA AMP 2.5GRS CADA 8 HRS EV TRAMADOL AMP 50MG CADA 8HRS EV***SOLO SI DOLOR NO MEJORA*** ENOXAPARINA AMP 40MG EV CADA 24 HRS SEGUIMIENTO POR ORTOPEDIA ATENTOS A PROGRAMAR NUEVO LAVADO EN PROCESO DE REPORTE DE CULTIVOS INTRAQUIROFANO (SECRECION 1 Y 2) SS RX POP PIE DERECHO CAMBIOS DE VENDAJES SEGÚN NECESIDAD

	CUIDADOS DEL SISTEMA VAC CONTROL SIGNOS VITALES AVISAR CAMBIOS GRACIAS 19:34 mcramirez - MARIA CAMILA RAMIREZ SANCHEZ ESPECIALIDAD: ENFERMERIA GENERAL REVISADO 19:40 lmpabon - LINA MARIA PABON MORALES ESPECIALIDAD: MEDICO GENERAL CUIDADOS DE HOSPITALIZACION DIETA NORMAL TAPON HEPARINIZADO RANITIDINA AMP 50MG CADA 12 HORAS EV AMPICILINA/SULBACTAM AMP 1.5 GR, 2AMP CADA 6 HRS EV FI 27/02/19 DIA 3 DIPIRONA AMP 2.5GRS CADA 8 HRS EV TRAMADOL AMP 50MG CADA 8HRS EV***SOLO SI DOLOR NO MEJORA*** ENOXAPARINA AMP 40MG EV CADA 24 HRS DEXAMETASONA8MG IV CADA 8 HORAS ***NUEVO*** SEGUIMIENTO POR ORTOPEDIA ATENTOS A PROGRAMAR NUEVO LAVADO EN PROCESO DE REPORTE DE CULTIVOS INTRAQUIROFANO (SECRECION 1 Y 2) SS RX POP PIE DERECHO CAMBIOS DE VENDAJES SEGÚN NECESIDAD CUIDADOS DEL SISTEMA VAC CONTROL SIGNOS VITALES AVISAR CAMBIOS GRACIAS MEDICAMENTO FORMULADO: DEXAMETASONA 8MG/2 ML SOLUCION INYECTABLE 8MG/2ML AMPOLLA - LAB. :VITALIS S A C I 1 AMPOLLA (S) Cada 8 Hora(s), VIA: INTRAVENOSA, CONCENTRACIÓN MILILITRO, DIAS DE TRATAMIENTO: 1
2019-03-03	09:44 kcoral - KAREN JULIETH CORAL ORDOÑEZ ESPECIALIDAD: MEDICO GENERAL CUIDADOS DE HOSPITALIZACION DIETA NORMAL TAPON HEPARINIZADO RANITIDINA AMP 50MG CADA 12 HORAS EV AMPICILINA/SULBACTAM AMP 1.5 GR, 2AMP CADA 6 HRS EV FI 27/02/19 DIA 4 DIPIRONA AMP 2.5GRS CADA 8 HRS EV (PASAR DILUÍDA EN BURETROL) TRAMADOL AMP 50MG CADA 8HRS EV***SOLO SI DOLOR NO MEJORA*** LORATADINA TAB. 10MG DAR UNA VIA ORAL CADA NOCHE*****NUEVO DEXAMETASONA AMP. 8MG APLICAR UNA AMPLLA IV CADA 8 HORAS FI 02/03/19 DIA 2/2****ÚLTIMO DÍA Y SUSPENDER ENOXAPARINA AMP 40MG EV CADA 24 HRS SEGUIMIENTO POR ORTOPEDIA SS VALORACIÓN POR CX PLÁSTICA SS CONTROL PARACLÍNICOS EN PROCESO DE REPORTE DE CULTIVOS INTRAQUIROFANO (SECRECION 1 Y 2) DEL 02/03/19 CAMBIOS DE VENDAJES SEGÚN NECESIDAD CUIDADOS DEL SISTEMA VAC CONTROL SIGNOS VITALES AVISAR CAMBIOS GRACIAS 12:32 djquintero - DIANA JULIETH QUINTERO BELTRAN ESPECIALIDAD: ENFERMERIA GENERAL REVISADO 12:35 kcoral - KAREN JULIETH CORAL ORDOÑEZ ESPECIALIDAD: MEDICO GENERAL MEDICAMENTO FORMULADO: LORATADINA 10 MG TABLETAS 10MG TABLETA - LAB. :AMERICAN GENERICS 1 TABLETA (S) Cada 24 Hora(s), VIA: ORAL, CONCENTRACIÓN 10 MG, DIAS DE TRATAMIENTO: 3
2019-03-04	08:01 kcoral - KAREN JULIETH CORAL ORDOÑEZ ESPECIALIDAD: MEDICO GENERAL CUIDADOS DE HOSPITALIZACION DIETA NORMAL TAPON HEPARINIZADO RANITIDINA AMP 50MG CADA 12 HORAS EV AMPICILINA/SULBACTAM AMP 1.5 GR, 2AMP CADA 6 HRS EV FI 27/02/19 DIA 4 DIPIRONA AMP 2.5GRS CADA 8 HRS EV (PASAR DILUÍDA EN BURETROL) TRAMADOL AMP 50MG CADA 8HRS EV***SOLO SI DOLOR NO MEJORA*** LORATADINA TAB. 10MG DAR UNA VIA ORAL CADA NOCHE*****NUEVO

	DEXAMETASONA AMP. 8MG APLICAR UNA AMPLLA IV CADA 8 HORAS FI 02/03/19 DIA 2/2****ÚLTIMO DÍA Y SUSPENDER ENOXAPARINA AMP 40MG EV CADA 24 HRS SEGUIMIENTO POR ORTOPEDIA SS VALORACIÓN POR CX PLÁSTICA SS CONTROL PARACLÍNICOS EN PROCESO DE REPORTE DE CULTIVOS INTRAQUIROFANO (SECRECION 1 Y 2) DEL 02/03/19 CAMBIOS DE VENDAJES SEGÚN NECESIDAD CUIDADOS DEL SISTEMA VAC CONTROL SIGNOS VITALES AVISAR CAMBIOS GRACIAS 11:02 djquintero - DIANA JULIETH QUINTERO BELTRAN ESPECIALIDAD: ENFERMERIA GENERAL REVISADO
2019-03-05	09:24 kcoral - KAREN JULIETH CORAL ORDOÑEZ ESPECIALIDAD: MEDICO GENERAL CUIDADOS DE HOSPITALIZACION DIETA NORMAL TAPON HEPARINIZADO RANITIDINA AMP 50MG CADA 12 HORAS EV AMPICILINA/SULBACTAM AMP 1.5 GR, 2AMP CADA 6 HRS EV FI 27/02/19 DIA 6/7 DIPIRONA AMP 2.5GRS CADA 8 HRS EV (PASAR DILUÍDA EN BURETROL) TRAMADOL AMP 50MG CADA 8HRS EV***SOLO SI DOLOR NO MEJORA*** LORATADINA TAB. 10MG DAR UNA VIA ORAL CADA NOCHE ENOXAPARINA AMP 40MG EV CADA 24 HRS SEGUIMIENTO POR CX PLÁSTICA EN PROCESO DE NUEVO LAVADO QUIRÚRGICO POR PLÁSTICA CAMBIOS DE VENDAJES SEGÚN NECESIDAD CUIDADOS DEL SISTEMA VAC CONTROL SIGNOS VITALES AVISAR CAMBIOS GRACIAS 10:28 mcramirez - MARIA CAMILA RAMIREZ SANCHEZ ESPECIALIDAD: ENFERMERIA GENERAL REVISADO

ANTECEDENTES PERSONALES

ANTECEDENTES		
PATOLOGICOS	OP	DETALLE
Hipertension Arterial	NO	NIEGA
Diabetes	NO	NIEGA
Cardiocerebrovascular	NO	NIEGA
Enfermedad Infecciosa	NO	NIEGA
Enfermedad Respiratoria	NO	NIEGA
Enfermedad de transmision sexual	NO	NIEGA
Cancer	NO	NIEGA
Enfermedad Mental	NO	NIEGA
Traumaticos	NO	NIEGA
QUIRURGICOS	OP	DETALLE
Quirurgicos	NO	NIEGA
ALERGICOS	OP	DETALLE
Alergias	NO	NIEGA

ANTECEDENTES FAMILIARES

ANTECEDENTES		
FAMILIARES	OP	DETALLE
Hipertension	NO	NIEGA
Enfermedad Cerebrovascular	NO	NIEGA
Dislipidemias	NO	NIEGA
Diabetes	NO	NIEGA
Alergias	NO	NIEGA
Enfermedad Respiratorias	NO	NIEGA

NO HAY RESULTADOS DE EXAMEN FISICO

REVISION POR SISTEMA DEL PACIENTE		
SISTEMA	OBSERVACION	FECHA REGISTRO
General	DOLOR Y DEFORMIDAD DEL PIE DERECHO	26/02/2019 14:46

Dr. Luis Miguel Tello V.
Cirujano Ortopedia y
Traumatología
c.c.6548746 RM 199726

PROFESIONAL : LUIS MIGUEL TELLO VALENCIA
CC - 6548746 - T.P 1084
ESPECIALIDAD - TRAUMATOLOGO-ORTOPEDISTA

Imprimió: SOLANSCH DOMINGUEZ AGUIRRE - sdominguez

Fecha Impresión : 2019/3/5 - 13:53:29

CLÍNICA COLOMBIA

HISTORIA CLINICA

PACIENTE: MILTON ANIBAL LUNA ROJAS	**IDENTIFICACION:** CC 16739673 .		**HC:** 16739673 - CC
FECHA DE NACIMIENTO: 12/1/1967	**EDAD:** 52 Años	**SEXO:** M	**TIPO AFILIADO:** Beneficiario
RESIDENCIA: CARRERA 72 1A 39	VALLE DEL CAUCA-CALI		**TELEFONO:** 3238972
NOMBRE ACOMPAÑANTE:	**PARENTESCO:**		**TELEFONO:**
FECHA INGRESO: 26/2/2019 - 14:07:00	**FECHA EGRESO:** 7/3/2019 - 16:30:49		**CAMA:** PH0212A
DEPARTAMENTO: H1700 - HOSPITALIZACION 7 PISO	**SERVICIO:** HOSPITALARIO		
CLIENTE: SEGUROS DEL ESTADO S.A.	**PLAN:** SEGUROS DEL ESTADO S.A. 2019		

FECHA	MOTIVOS DE CONSULTA Y ENFERMEDAD ACTUAL
2019-02-26	**14:58 wagiraldo - WILLIAM ANDRES GIRALDO TORO** **MOTIVO DE CONSULTA :** ACCIDENTE DE TRANSITO **ENFERMEDAD ACTUAL :** PTE MASCULINO DE 52 AÑOS TRAIDO POR PERSONAL DE AMBULANCIA QUIEN REFIERE ACCIDENTE DE TRANSITO PRESENTANDO TRAUMA CRANEOENCEFALICO CON PERDIDA DE LA CONCIENCIA Y POSTERIOR AMNESIA PARCIAL DEL EVENTO, NAUSEAS, VERTIGO, CEFALEA INTENSA. TRAUMA FACIAL CON HERIDA COMPLEJA EN MENTON DE MAS O MENOS 4 CM, EQUIMOSIS Y EDEMA PERILESIONAL, DOLOR Y LIMITACION A LA APERTURA ORAL. TRAUMA CERRADO DE TORAX CON SENSACION DE DISNEA, DOLOR A LA INSPIRACION.TRAUMA EN CADERA CON LIMITACION AL MOVIMIENTO ARTICULAR, DOLOR, COJERA ANTALGICA. TRAUMA EN TOBILLO Y PIE DERECHO CON HERIDA COMPLEJA EN DORSO DE PIE DERECHO CON EXPOSICION OSEA, LIMITACION FUNCIONAL. MULTIPLES LACERACIONES Y ESCORIACIONES EN MIEMBROS SUPERIORES E INFERIORES. NIEGA OTROS TRAUMAS. .

ANTECEDENTES PERSONALES

ANTECEDENTES		
PATOLOGICOS	OP	DETALLE
☐ **Hipertension Arterial**	NO NIEGA	
☐ **Diabetes**	NO NIEGA	
☐ **Cardiocerebrovascular**	NO NIEGA	
☐ **Enfermedad Infecciosa**	NO NIEGA	
☐ **Enfermedad Respiratoria**	NO NIEGA	
☐ **Enfermedad de transmision sexual**	NO NIEGA	
☐ **Cancer**	NO NIEGA	
☐ **Enfermedad Mental**	NO NIEGA	
☐ **Traumaticos**	NO NIEGA	
QUIRURGICOS	OP	DETALLE
☐ **Quirurgicos**	NO NIEGA	
ALERGICOS	OP	DETALLE
☐ **Alergias**	NO NIEGA	

ANTECEDENTES FAMILIARES

ANTECEDENTES		
FAMILIARES	OP	DETALLE
☐ **Hipertension**	NO NIEGA	
☐ **Enfermedad Cerebrovascular**	NO NIEGA	
☐ **Dislipidemias**	NO NIEGA	
☐ **Diabetes**	NO NIEGA	
☐ **Alergias**	NO NIEGA	
☐ **Enfermedad Respiratorias**	NO NIEGA	

REVISION POR SISTEMA DEL PACIENTE

SISTEMA	OBSERVACION	FECHA REGISTRO

CLÍNICA COLOMBIA

HISTORIA CLINICA

PACIENTE: MILTON ANIBAL LUNA ROJAS	**IDENTIFICACION:** CC 16739673		**HC:** 16739673 - CC
FECHA DE NACIMIENTO: 12/1/1967	**EDAD:** 52 Años	**SEXO:** M	**TIPO AFILIADO:** Beneficiario
RESIDENCIA: CARRERA 72 1A 39	VALLE DEL CAUCA-CALI		**TELEFONO:** 3238972
NOMBRE ACOMPAÑANTE:	**PARENTESCO:**		**TELEFONO:**
FECHA INGRESO: 26/2/2019 - 14:07:00	**FECHA EGRESO:** 7/3/2019 - 16:30:49		**CAMA:** PH0212A
DEPARTAMENTO: H1700 - HOSPITALIZACION 7 PISO	**SERVICIO:** HOSPITALARIO		
CLIENTE: SEGUROS DEL ESTADO S.A.	**PLAN:** SEGUROS DEL ESTADO S.A. 2019		

General	DOLOR Y DEFORMIDAD DEL PIE DERECHO	26/02/2019 14:46

EXAMEN FISICO/MENTAL

USUARIO	FECHA
WILLIAM ANDRES GIRALDO TORO	2019-02-26

TIPO SISTEMA	VALORACION	HALLAZGO
Neurologico	**NORMAL**	
Nervioso Central y Periferico	**NORMAL**	PACIENTE CON PARES CRANEALES SIN ALTERACIONES FUERZA MUSCULAR 5/5 TONO ADECUADO EN MIEMBROS SUPERIORES E INFERIORES REFLEJOS TENDINOSOS DE RESPUESTA NORMAL NO SE OBSERVAN MOVIMIENTOS INVOLUNTARIOS NO PRESENCIA DE SIGNOS MENINGEOS GLASGOW 15/15.
Organos de los Sentidos	**NORMAL**	CONJUNTIVAS Y ESCLERAS NORMALES PUPILAS ISOCORICAS REACTIVAS REGULARES FONDO DE OJO NORMAL NARIZ SIN EPISTAXIS NO SECRECIONES LABIOS DIENTES Y ENCIAS NORMALES LENGUA PALADAR Y FARINGE NORMALES PABELLON AURICULAR NORMAL MEMBRANA TIMPANICA NORMAL
CardioVascular	**NORMAL**	RUIDOS CARDIACOS RITMICOS REGULARES SIN PRESENCIA DE SOPLOS RUIDOS EXTRAÃƒâ€¯OS O GALOPES. FOCO AORTICO Y PULMONAR DE BUENA AUSCULTACION SIMILAR. FOCO MITRAL CON LA PRESENCIA DE PMI.
Sintomatico respiratorio: preguntarle si tiene tos y expectoración por más de 15 días	**ANORMAL**	ESTIGMAS DE TRAUMA CERRADO DE TORAX CON HIPOVENTILACION EN CAMPO PULMONAR DERECHO, CREPITACION DE REJA COSTAL DE4RECHA, NO RUIDOS AGREGADOS, NO TIRAJES.
GastroIntestinal	**NORMAL**	SIN PRESENCIA DE MASAS O MEGALIAS
GenitoUrinario	**NORMAL**	SIN ALTERACIONES
OsteoMuscular	**ANORMAL**	ESTIGMAS DE TRAUMA EN CADERA CON LIMITACION AL MOVIMIENTO ARTICULAR, DOLOR, COJERA ANTALGICA, SIGNO DE LIBRO ABIERTO POSITIVO.
Esfera Mental	**NORMAL**	PACIENTE CON ADECUADA ORIENTACION TEMPOROESPACIAL LUCIDEZ RESPUESTAS ADECUADAS MODULA AFECTO.
Ginecologico	**NORMAL**	SIN ALTERACIONES
Cabeza y Cuello	**ANORMAL**	ESTIGMAS DE TRAUMA CRANEOENCEFALICO. ESTIGMAS DE TRAUMA FACIAL CON HERIDA COMPLEJA EN MENTON DE MAS O MENOS 4 CM, EQUIMOSIS Y EDEMA PERILESIONAL, DOLOR Y LIMITACION A LA APERTURA ORAL. NO DOLOR AL MOVIMIENTO CERVICAL.
Cardiopulmonar	**NORMAL**	SIN ALTERACIONES
Mamas	**NORMAL**	SIMETRICAS NO MASAS NO LESIONES NO SECRECIONES.
Abdomen	**NORMAL**	ABDOMEN SIN CICATRICES SIMETRICO BLANDO DEPRESIBLE RUIDOS PERISTALTICOS NORMALES SIN PRESENCIA DE MASAS O MEGALIAS
Extremidades	**ANORMAL**	ESTIGMAS DE TRAUMA EN TOBILLO Y PIE DERECHO CON HERIDA COMPLEJA EN DORSO DE PIE DERECHO CON EXPOSICION OSEA, LIMITACION FUNCIONAL.
Piel y Faneras	**ANORMAL**	MULTIPLES LACERACIONES Y ESCORIACIONES EN MIEMBROS SUPERIORES E INFERIORES. NIEGA OTROS TRAUMAS. .
Sintomatico de Piel (Tiene manchas hiperpigmentadas en la piel que tengan menor sensibilidad al frio o calor)	**ANORMAL**	MULTIPLES LACERACIONES Y ESCORIACIONES EN MIEMBROS SUPERIORES E INFERIORES. NIEGA OTROS TRAUMAS. .
Sistema Endocrino	**NORMAL**	EN LIMITES DE NORMALIDAD
General	**NORMAL**	SV TA 110/80 FC 75 FR 19 SAO2 94%

DIAGNOSTICOS DE INGRESO ASIGNADOS

CODIGO	DIAGNOSTICO DE INGRESO	ESTADO	OBSERVACION	USUARIO	FECHA
S007	TRAUMATISMOS SUPERFICIALES MULTIPLES DE LA CABEZA			WILLIAM ANDRES GIRALDO TORO	2019-02-26
T07X	TRAUMATISMOS MULTIPLES, NO ESPECIFICADOS			WILLIAM ANDRES GIRALDO TORO	2019-02-26

CLÍNICA COLOMBIA

HISTORIA CLINICA

PACIENTE: MILTON ANIBAL LUNA ROJAS	**IDENTIFICACION:** CC 16739673 .		**HC:** 16739673 - CC
FECHA DE NACIMIENTO: 12/1/1967	**EDAD:** 52 Años	**SEXO:** M	**TIPO AFILIADO:** Beneficiario
RESIDENCIA: CARRERA 72 1A 39	VALLE DEL CAUCA-CALI		**TELEFONO:** 3238972
NOMBRE ACOMPAÑANTE:	**PARENTESCO:**		**TELEFONO:**
FECHA INGRESO: 26/2/2019 - 14:07:00	**FECHA EGRESO:** 7/3/2019 - 16:30:49		**CAMA:** PH0212A
DEPARTAMENTO: H1700 - HOSPITALIZACION 7 PISO	**SERVICIO:** HOSPITALARIO		
CLIENTE: SEGUROS DEL ESTADO S.A.	**PLAN:** SEGUROS DEL ESTADO S.A. 2019		

FECHA	RESUMEN DEL PLAN TERAPEUTICO
2019-02-26	15:19 wagiraldo - WILLIAM ANDRES GIRALDO TORO ESPECIALIDAD: MEDICO GENERAL MEDICAMENTO FORMULADO: CLORURO DE SODIO 0.9% BOLSA X 500ML SOLUCION INYECTABLE 0.9% X 500ML BOLSA - LAB. :QUIBI 3 BOLSA (S) Cada 1 Dia(s), VIA: INTRAVENOSA, CONCENTRACIÓN 0 BOLSA, DIAS DE TRATAMIENTO: 1 MEDICAMENTO FORMULADO: DIPIRONA MAGNESICA 2G/5 ML SOLUCION INYECTABLE 2G/5ML AMPOLLA - LAB. :VITALIS S A C I 1 AMPOLLA (S) Cada 8 Hora(s), VIA: INTRAVENOSA, CONCENTRACIÓN AMPOLLA, DIAS DE TRATAMIENTO: 1 MEDICAMENTO FORMULADO: CLINDAMICINA 600MG/4ML SOLUCION INYECTABLE 600MG/4ML AMPOLLA - LAB. :VITALIS S A C I 1 AMPOLLA (S) Cada 6 Hora(s), VIA: INTRAVENOSA, CONCENTRACIÓN MILILITRO, DIAS DE TRATAMIENTO: 1 MEDICAMENTO FORMULADO: GENTAMICINA 160 MG/2ML SOLUCION INYECTABLE 160 MG/2ML AMPOLLA - LAB. :COLMED LTDA 1 AMPOLLA (S) Cada 1 Dia(s), VIA: INTRAVENOSA, CONCENTRACIÓN 0 MILILITRO, DIAS DE TRATAMIENTO: 1 MEDICAMENTO FORMULADO: TOXOIDE TETANICO 40UI/0.5ML SOLUCION INYECTABLE 40UI/0.5ML AMPOLLA - LAB. :NO DEFINIDO 1 AMPOLLA (S) Cada 1 Dia(s), VIA: INTRAVENOSA, CONCENTRACIÓN 0 AMPOLLA, DIAS DE TRATAMIENTO: 1 17:41 calemos - CARLOS ARTURO LEMOS TORRES ESPECIALIDAD: TRAUMATOLOGO-ORTOPEDISTA VALORACION POR NEUROCIRUGIA Y CIRUGIA GENERAL - URGENTE - PACIENTE VA A SER LLEVADO A CIRUGIA POR PARTE DE ORTOPDIA. 17:59 luvalencia - LUZ IVONNY VALENCIA BANGUERA ESPECIALIDAD: ENFERMERIA REVISADO 22:22 calemos - CARLOS ARTURO LEMOS TORRES ESPECIALIDAD: TRAUMATOLOGO-ORTOPEDISTA HOSPITALIZAR. AMPICILINA SUBACTAM 1.5 BG EV CADA 6 HORAS . DIPIRONA 2 CC EV CADA 6 HORAS - SEGUN DOLOR . TRAMADOL 50 MGR SC CADA 12 HORAS - SEGUN DOLOR . EN 3 O 4 DIAS - NUEVO DESBRIDAMIENTO Y CAMBIO DE SISTEMA VAC SEGUN EVOLUCION . ***** ES PRIORITARIO *****
2019-02-27	03:01 gdguerrero - GERMAN DAVID GUERRERO GOMEZ ESPECIALIDAD: MEDICO GENERAL CUIDADOS DE HOSPITALIZACION DIETA COMUN TAPON HEPARINIZADO RANITIDINA AMP 50MG CADA 12 HRS EV DIPIRONA AMP 2.5GRS CADA 8 HRS EV TRAMADOL AMP 50MG CADA 8HRS EV ENOXAPARINA AMP 40MG EV CADA 24 HRS AMPICILINA/SULBACTAM AMP 1.5GR, 2AMP CADA 6 HRS EV SEGUIMIENTO POR ORTOPEDIA CUIDADOS DEL SISTEMA VAC CONTROL SIGNOS VITALES AVISAR CAMBIOS GRACIAS MEDICAMENTO FORMULADO: AMPICILINA SULBACTAN 1.5G SOLUCION INYECTABLE 1.5G AMPOLLA - LAB. :FARMALOGICA S.A. 2 AMPOLLA (S) Cada 8 Hora(s), VIA: INTRAVENOSA, CONCENTRACIÓN AMPOLLA, DIAS DE TRATAMIENTO: 5 MEDICAMENTO FINALIZADO: CLINDAMICINA 600MG/4ML SOLUCION INYECTABLE 600MG/4ML AMPOLLA - LAB. :VITALIS S A C I 1.00 AMPOLLA (S) Cada 6 Hora(s) , VIA: INTRAVENOSA, DIAS DE TRATAMIENTO: 1.00 MEDICAMENTO FINALIZADO: GENTAMICINA 160 MG/2ML SOLUCION INYECTABLE 160 MG/2ML AMPOLLA - LAB. :COLMED LTDA 1.00 AMPOLLA (S) Cada 1 Dia(s) , VIA: INTRAVENOSA, DIAS DE TRATAMIENTO: 1.00 MEDICAMENTO FINALIZADO: TOXOIDE TETANICO 40UI/0.5ML SOLUCION INYECTABLE 40UI/0.5ML AMPOLLA - LAB. :NO DEFINIDO 1.00 AMPOLLA (S) Cada 1 Dia(s) , VIA: INTRAVENOSA, DIAS DE TRATAMIENTO: 1.00 MEDICAMENTO FORMULADO: TRAMADOL CLORHIDRATO 50MG SOLUCION INYECTABLE 50MG/ML AMPOLLA - LAB. :PROCAPS S.A. 1 AMPOLLA (S) Cada 8 Hora(s), VIA: INTRAVENOSA, CONCENTRACIÓN 0 AMPOLLA, DIAS DE TRATAMIENTO: 5 MEDICAMENTO FORMULADO: RANITIDINA 50 MG/2 ML SOLUCION INYECTABLE 50MG/2ML AMPOLLA - LAB. :CORPAUL 1 AMPOLLA (S) Cada 12 Hora(s), VIA: INTRAVENOSA, CONCENTRACIÓN 0 AMPOLLA, DIAS DE TRATAMIENTO: 5 MEDICAMENTO FORMULADO: ENOXAPARINA SODICA 40 MG/4ML SOLUCION INYECTABLE 40MG/4ML AMPOLLA - LAB. :CHALVER 1 AMPOLLA (S) Cada 24 Hora(s), VIA: SUBCUTANEA, CONCENTRACIÓN MILILITRO, DIAS DE TRATAMIENTO: 5 03:30 djquintero - DIANA JULIETH QUINTERO BELTRAN ESPECIALIDAD: ENFERMERIA GENERAL REVISADO 08:39 kcoral - KAREN JULIETH CORAL ORDOÑEZ ESPECIALIDAD: MEDICO GENERAL

CLÍNICA COLOMBIA

HISTORIA CLINICA

PACIENTE: MILTON ANIBAL LUNA ROJAS	**IDENTIFICACION:** CC 16739673		**HC:** 16739673 - CC
FECHA DE NACIMIENTO: 12/1/1967	**EDAD:** 52 Años	**SEXO:** M	**TIPO AFILIADO:** Beneficiario
RESIDENCIA: CARRERA 72 1A 39	VALLE DEL CAUCA-CALI		**TELEFONO:** 3238972
NOMBRE ACOMPAÑANTE:	**PARENTESCO:**		**TELEFONO:**
FECHA INGRESO: 26/2/2019 - 14:07:00	**FECHA EGRESO:** 7/3/2019 - 16:30:49		**CAMA:** PH0212A
DEPARTAMENTO: H1700 - HOSPITALIZACION 7 PISO	**SERVICIO:** HOSPITALARIO		
CLIENTE: SEGUROS DEL ESTADO S.A.	**PLAN:** SEGUROS DEL ESTADO S.A. 2019		

	12:51	CUIDADOS DE HOSPITALIZACION DIETA NORMAL TAPON HEPARINIZADO RANITIDINA AMP 50MG CADA 12 HRS EV AMPICILINA/SULBACTAM AMP 1.5 GR, 2AMP CADA 6 HRS EV FI 27/02/19 DIPIRONA AMP 2.5GRS CADA 8 HRS EV TRAMADOL AMP 50MG CADA 8HRS EV***SOLO SI DOLOR NO MEJORA** ENOXAPARINA AMP 40MG EV CADA 24 HRS SEGUIMIENTO POR ORTOPEDIA SS VALORACIÓN PREANESTÉSICA ATENTOS A PROGRAMAR NUEVO LAVADO DESPUÉS DEL 01/02/19 CAMBIOS DE VENDAJES SEGÚN NECESIDAD CUIDADOS DEL SISTEMA VAC CONTROL SIGNOS VITALES AVISAR CAMBIOS GRACIAS jjbaron - JAIME JOSE BARON VALLECILLA ESPECIALIDAD: ENFERMERIA GENERAL RDO
2019-02-28	08:38	lmpabon - LINA MARIA PABON MORALES ESPECIALIDAD: MEDICO GENERAL CUIDADOS DE HOSPITALIZACION DIETA NORMAL TAPON HEPARINIZADO RANITIDINA AMP 50MG CADA 12 HRS EV AMPICILINA/SULBACTAM AMP 1.5 GR, 2AMP CADA 6 HRS EV FI 27/02/19 DIPIRONA AMP 2.5GRS CADA 8 HRS EV TRAMADOL AMP 50MG CADA 8HRS EV***SOLO SI DOLOR NO MEJORA** ENOXAPARINA AMP 40MG EV CADA 24 HRS SEGUIMIENTO POR ORTOPEDIA EN PROCESO DE VALORACIÓN PREANESTÉSICA ATENTOS A PROGRAMAR NUEVO LAVADO DESPUÉS DEL 01/02/19 CAMBIOS DE VENDAJES SEGÚN NECESIDAD CUIDADOS DEL SISTEMA VAC CONTROL SIGNOS VITALES AVISAR CAMBIOS GRACIAS
	10:15	mcramirez - MARIA CAMILA RAMIREZ SANCHEZ ESPECIALIDAD: ENFERMERIA GENERAL REVISADO
2019-03-01	08:07	lmpabon - LINA MARIA PABON MORALES ESPECIALIDAD: MEDICO GENERAL CUIDADOS DE HOSPITALIZACION DIETA NORMAL TAPON HEPARINIZADO RANITIDINA AMP 50MG CADA 12 HORAS EV AMPICILINA/SULBACTAM AMP 1.5 GR, 2AMP CADA 6 HRS EV FI 27/02/19 DIA 2 DIPIRONA AMP 2.5GRS CADA 8 HRS EV TRAMADOL AMP 50MG CADA 8HRS EV***SOLO SI DOLOR NO MEJORA*** ENOXAPARINA AMP 40MG EV CADA 24 HRS SEGUIMIENTO POR ORTOPEDIA EN PROCESO DE VALORACIÓN PREANESTÉSICA ATENTOS A PROGRAMAR NUEVO LAVADO DESPUÉS DEL 01/02/19 CAMBIOS DE VENDAJES SEGÚN NECESIDAD CUIDADOS DEL SISTEMA VAC CONTROL SIGNOS VITALES AVISAR CAMBIOS GRACIAS
	10:04	jfgonzalez - JOAQUIN FERNANDO GONZALEZ MARTINEZ ESPECIALIDAD: ENFERMERIA GENERAL REVISADO

CLÍNICA COLOMBIA

HISTORIA CLINICA

PACIENTE: MILTON ANIBAL LUNA ROJAS	**IDENTIFICACION:** CC 16739673 ,		**HC:** 16739673 - CC
FECHA DE NACIMIENTO: 12/1/1967	**EDAD:** 52 Años	**SEXO:** M	**TIPO AFILIADO:** Beneficiario
RESIDENCIA: CARRERA 72 1A 39	VALLE DEL CAUCA-CALI		**TELEFONO:** 3238972
NOMBRE ACOMPAÑANTE:	**PARENTESCO:**		**TELEFONO:**
FECHA INGRESO: 26/2/2019 - 14:07:00	**FECHA EGRESO:** 7/3/2019 - 16:30:49		**CAMA:** PH0212A
DEPARTAMENTO: H1700 - HOSPITALIZACION 7 PISO	**SERVICIO:** HOSPITALARIO		
CLIENTE: SEGUROS DEL ESTADO S.A.	**PLAN:** SEGUROS DEL ESTADO S.A. 2019		

2019-03-02

14:12 lmtello - LUIS MIGUEL TELLO VALENCIA
ESPECIALIDAD: TRAUMATOLOGO-ORTOPEDISTA

1. CUIDADOS HOSPITALAIZACION
2. INICIAR VIA ORL EN 4 HORAS
3. AMPICILINA SULBACTAN AMP 1,5GR, APLICAR 2 AMP EV CADA 6 HORAS
4. DIPIRONA AMP 2,5GR, APLICAR 1 AMP EV CADA 8 HORAS
5. TRAMADOL AMP 50MG, APLICAR 1 AMP SC CADA 12 HORAS****SI DOLOR INTENSO****
6. ENOXAPARINA AMP 40MG, APLICAR 1 AMP SC CADA 24 HORAS
7. CULTIVOS INTRAQUIRURGICOS
8. CUIDADOS DE SISTEMA VAC
9. RX DE CONTROL PIE DERECHO
10. VALORACION POR CX PLASTICA
11. CSV

19:30 lmpabon - LINA MARIA PABON MORALES
ESPECIALIDAD: MEDICO GENERAL

CUIDADOS DE HOSPITALIZACION
DIETA NORMAL
TAPON HEPARINIZADO
RANITIDINA AMP 50MG CADA 12 HORAS EV
AMPICILINA/SULBACTAM AMP 1.5 GR, 2AMP CADA 6 HRS EV FI 27/02/19 DIA 3
DIPIRONA AMP 2.5GRS CADA 8 HRS EV
TRAMADOL AMP 50MG CADA 8HRS EV***SOLO SI DOLOR NO MEJORA***
ENOXAPARINA AMP 40MG EV CADA 24 HRS
SEGUIMIENTO POR ORTOPEDIA
ATENTOS A PROGRAMAR NUEVO LAVADO
EN PROCESO DE REPORTE DE CULTIVOS INTRAQUIROFANO (SECRECION 1 Y 2)
SS RX POP PIE DERECHO
CAMBIOS DE VENDAJES SEGÚN NECESIDAD
CUIDADOS DEL SISTEMA VAC
CONTROL SIGNOS VITALES
AVISAR CAMBIOS
GRACIAS

19:34 mcramirez - MARIA CAMILA RAMIREZ SANCHEZ
ESPECIALIDAD: ENFERMERIA GENERAL

REVISADO

19:40 lmpabon - LINA MARIA PABON MORALES
ESPECIALIDAD: MEDICO GENERAL

CUIDADOS DE HOSPITALIZACION
DIETA NORMAL
TAPON HEPARINIZADO
RANITIDINA AMP 50MG CADA 12 HORAS EV
AMPICILINA/SULBACTAM AMP 1.5 GR, 2AMP CADA 6 HRS EV FI 27/02/19 DIA 3
DIPIRONA AMP 2.5GRS CADA 8 HRS EV
TRAMADOL AMP 50MG CADA 8HRS EV***SOLO SI DOLOR NO MEJORA***
ENOXAPARINA AMP 40MG EV CADA 24 HRS
DEXAMETASONA8MG IV CADA 8 HORAS ***NUEVO***
SEGUIMIENTO POR ORTOPEDIA
ATENTOS A PROGRAMAR NUEVO LAVADO
EN PROCESO DE REPORTE DE CULTIVOS INTRAQUIROFANO (SECRECION 1 Y 2)
SS RX POP PIE DERECHO
CAMBIOS DE VENDAJES SEGÚN NECESIDAD
CUIDADOS DEL SISTEMA VAC
CONTROL SIGNOS VITALES
AVISAR CAMBIOS
GRACIAS
MEDICAMENTO FORMULADO: DEXAMETASONA 8MG/2 ML SOLUCION INYECTABLE 8MG/2ML AMPOLLA - LAB. :VITALIS S A C
I 1 AMPOLLA (S) Cada 8 Hora(s), VIA: INTRAVENOSA, CONCENTRACIÓN MILILITRO, DIAS DE TRATAMIENTO: 1

2019-03-03

09:44 kcoral - KAREN JULIETH CORAL ORDOÑEZ
ESPECIALIDAD: MEDICO GENERAL

CUIDADOS DE HOSPITALIZACION
DIETA NORMAL
TAPON HEPARINIZADO
RANITIDINA AMP 50MG CADA 12 HORAS EV
AMPICILINA/SULBACTAM AMP 1.5 GR, 2AMP CADA 6 HRS EV FI 27/02/19 DIA 4
DIPIRONA AMP 2.5GRS CADA 8 HRS EV (PASAR DILUÍDA EN BURETROL)
TRAMADOL AMP 50MG CADA 8HRS EV***SOLO SI DOLOR NO MEJORA***

CLÍNICA COLOMBIA

HISTORIA CLINICA

PACIENTE: MILTON ANIBAL LUNA ROJAS	**IDENTIFICACION:** CC 16739673		**HC:** 16739673 - CC
FECHA DE NACIMIENTO: 12/1/1967	**EDAD:** 52 Años	**SEXO:** M	**TIPO AFILIADO:** Beneficiario
RESIDENCIA: CARRERA 72 1A 39	VALLE DEL CAUCA-CALI		**TELEFONO:** 3238972
NOMBRE ACOMPAÑANTE:	**PARENTESCO:**		**TELEFONO:**
FECHA INGRESO: 26/2/2019 - 14:07:00	**FECHA EGRESO:** 7/3/2019 - 16:30:49		**CAMA:** PH0212A
DEPARTAMENTO: H1700 - HOSPITALIZACION 7 PISO	**SERVICIO:** HOSPITALARIO		
CLIENTE: SEGUROS DEL ESTADO S.A.	**PLAN:** SEGUROS DEL ESTADO S.A. 2019		

LORATADINA TAB. 10MG DAR UNA VIA ORAL CADA NOCHE*****NUEVO
DEXAMETASONA AMP. 8MG APLICAR UNA AMPLLA IV CADA 8 HORAS FI 02/03/19 DIA 2/2****ÚLTIMO DÍA Y SUSPENDER
ENOXAPARINA AMP 40MG EV CADA 24 HRS
SEGUIMIENTO POR ORTOPEDIA
SS VALORACIÓN POR CX PLÁSTICA
SS CONTROL PARACLÍNICOS
EN PROCESO DE REPORTE DE CULTIVOS INTRAQUIROFANO (SECRECION 1 Y 2) DEL 02/03/19
CAMBIOS DE VENDAJES SEGÚN NECESIDAD
CUIDADOS DEL SISTEMA VAC
CONTROL SIGNOS VITALES
AVISAR CAMBIOS
GRACIAS

12:32 djquintero - DIANA JULIETH QUINTERO BELTRAN
ESPECIALIDAD: ENFERMERIA GENERAL

REVISADO

12:35 kcoral - KAREN JULIETH CORAL ORDOÑEZ
ESPECIALIDAD: MEDICO GENERAL

MEDICAMENTO FORMULADO: LORATADINA 10 MG TABLETAS 10MG TABLETA - LAB. :AMERICAN GENERICS 1 TABLETA (S) Cada 24 Hora(s), VIA: ORAL, CONCENTRACIÓN 10 MG, DIAS DE TRATAMIENTO: 3

2019-03-04

08:01 kcoral - KAREN JULIETH CORAL ORDOÑEZ
ESPECIALIDAD: MEDICO GENERAL

CUIDADOS DE HOSPITALIZACION
DIETA NORMAL
TAPON HEPARINIZADO
RANITIDINA AMP 50MG CADA 12 HORAS EV
AMPICILINA/SULBACTAM AMP 1.5 GR, 2AMP CADA 6 HRS EV FI 27/02/19 DIA 4
DIPIRONA AMP 2.5GRS CADA 8 HRS EV (PASAR DILUÍDA EN BURETROL)
TRAMADOL AMP 50MG CADA 8HRS EV***SOLO SI DOLOR NO MEJORA***
LORATADINA TAB. 10MG DAR UNA VIA ORAL CADA NOCHE*****NUEVO
DEXAMETASONA AMP. 8MG APLICAR UNA AMPLLA IV CADA 8 HORAS FI 02/03/19 DIA 2/2****ÚLTIMO DÍA Y SUSPENDER
ENOXAPARINA AMP 40MG EV CADA 24 HRS
SEGUIMIENTO POR ORTOPEDIA
SS VALORACIÓN POR CX PLÁSTICA
SS CONTROL PARACLÍNICOS
EN PROCESO DE REPORTE DE CULTIVOS INTRAQUIROFANO (SECRECION 1 Y 2) DEL 02/03/19
CAMBIOS DE VENDAJES SEGÚN NECESIDAD
CUIDADOS DEL SISTEMA VAC
CONTROL SIGNOS VITALES
AVISAR CAMBIOS
GRACIAS

11:02 djquintero - DIANA JULIETH QUINTERO BELTRAN
ESPECIALIDAD: ENFERMERIA GENERAL

REVISADO

2019-03-05

09:24 kcoral - KAREN JULIETH CORAL ORDOÑEZ
ESPECIALIDAD: MEDICO GENERAL

CUIDADOS DE HOSPITALIZACION
DIETA NORMAL
TAPON HEPARINIZADO
RANITIDINA AMP 50MG CADA 12 HORAS EV
AMPICILINA/SULBACTAM AMP 1.5 GR, 2AMP CADA 6 HRS EV FI 27/02/19 DIA 6/7
DIPIRONA AMP 2.5GRS CADA 8 HRS EV (PASAR DILUÍDA EN BURETROL)
TRAMADOL AMP 50MG CADA 8HRS EV***SOLO SI DOLOR NO MEJORA***
LORATADINA TAB. 10MG DAR UNA VIA ORAL CADA NOCHE
ENOXAPARINA AMP 40MG EV CADA 24 HRS
SEGUIMIENTO POR CX PLÁSTICA
EN PROCESO DE NUEVO LAVADO QUIRÚRGICO POR PLÁSTICA
CAMBIOS DE VENDAJES SEGÚN NECESIDAD
CUIDADOS DEL SISTEMA VAC
CONTROL SIGNOS VITALES
AVISAR CAMBIOS
GRACIAS

10:28 mcramirez - MARIA CAMILA RAMIREZ SANCHEZ
ESPECIALIDAD: ENFERMERIA GENERAL

REVISADO

CLÍNICA COLOMBIA

HISTORIA CLINICA

PACIENTE: MILTON ANIBAL LUNA ROJAS	**IDENTIFICACION:** CC 16739673 .		**HC:** 16739673 - CC
FECHA DE NACIMIENTO: 12/1/1967	**EDAD:** 52 Años	**SEXO:** M	**TIPO AFILIADO:** Beneficiario
RESIDENCIA: CARRERA 72 1A 39	VALLE DEL CAUCA-CALI		**TELEFONO:** 3238972
NOMBRE ACOMPAÑANTE:	**PARENTESCO:**		**TELEFONO:**
FECHA INGRESO: 26/2/2019 - 14:07:00	**FECHA EGRESO:** 7/3/2019 - 16:30:49		**CAMA:** PH0212A
DEPARTAMENTO: H1700 - HOSPITALIZACION 7 PISO	**SERVICIO:** HOSPITALARIO		
CLIENTE: SEGUROS DEL ESTADO S.A.	**PLAN:** SEGUROS DEL ESTADO S.A. 2019		

2019-03-06	07:30 lmpabon - LINA MARIA PABON MORALES ESPECIALIDAD: MEDICO GENERAL CUIDADOS DE HOSPITALIZACION DIETA NORMAL TAPON HEPARINIZADO RANITIDINA AMP 50MG CADA 12 HORAS EV AMPICILINA/SULBACTAM AMP 1.5 GR, 2AMP CADA 6 HRS EV FI 27/02/19 DIA 7/7-10 DIPIRONA AMP 2.5GRS CADA 8 HRS EV (PASAR DILUÍDA EN BURETROL) TRAMADOL AMP 50MG CADA 8HRS EV***SOLO SI DOLOR NO MEJORA*** LORATADINA TAB. 10MG DAR UNA VIA ORAL CADA NOCHE ENOXAPARINA AMP 40MG EV CADA 24 HRS SEGUIMIENTO POR CX PLÁSTICA EN PROCESO DE AUTORIZACION VS REMISION CAMBIOS DE VENDAJES SEGÚN NECESIDAD CUIDADOS DEL SISTEMA VAC CONTROL SIGNOS VITALES AVISAR CAMBIOS GRACIAS 08:32 mcramirez - MARIA CAMILA RAMIREZ SANCHEZ ESPECIALIDAD: ENFERMERIA GENERAL REVISADO
2019-03-07	07:46 lmpabon - LINA MARIA PABON MORALES ESPECIALIDAD: MEDICO GENERAL CUIDADOS DE HOSPITALIZACION DIETA NORMAL TAPON HEPARINIZADO RANITIDINA AMP 50MG CADA 12 HORAS EV AMPICILINA/SULBACTAM AMP 1.5 GR, 2AMP CADA 6 HRS EV FI 27/02/19 DIA 8/7-10 DIPIRONA AMP 2.5GRS CADA 8 HRS EV (PASAR DILUÍDA EN BURETROL) TRAMADOL AMP 50MG CADA 8HRS EV***SOLO SI DOLOR NO MEJORA*** LORATADINA TAB. 10MG DAR UNA VIA ORAL CADA NOCHE ENOXAPARINA AMP 40MG EV CADA 24 HRS SEGUIMIENTO POR CX PLÁSTICA EN PROCESO DE REMISION CAMBIOS DE VENDAJES SEGÚN NECESIDAD CUIDADOS DEL SISTEMA VAC CONTROL SIGNOS VITALES AVISAR CAMBIOS GRACIAS
2019-05-14	23:28 akquinones - ANNI KARINA QUIÑONES ESPECIALIDAD: MEDICO GENERAL 1. OBSERVACION 2. POSICION SEMISENTADA 3. NVO HASTA NUEVA ORDEN 4. LEV SSN 0.9% 500 CC PASAR A 60 CC/H 5. DIPIRONA AMP 2 G IV CADA 8 HORAS 6. RANITIDINA 50 MG IV CADA DOCE HORAS 7.SS CH, TIEMPOS DE COAGULACION, GLICEMIA, BUN, CREATININA, ELECTROCARDIOGRAMA 8. SS RX REJA COSTAL IZQUIERA Y RX DE TORAX 9. SS VALORACION POR CIRUGIA GENERAL , CIRUGIA MAXILO FACIAL Y OFTALMOLOGIA 10. VIGILAR PATRON RESPIRATORIO 11. CSV AVISAR CAMBIOS
2019-07-16	08:45 lgarcia - LINA VANESSA GARCIA REYES ESPECIALIDAD: MEDICO GENERAL MEDICAMENTO REFORMULADO: CLINDAMICINA 600MG/4ML SOLUCION INYECTABLE 600MG/4ML AMPOLLA - LAB. :VITALIS S A C I 1.00 AMPOLLA (S) Cada 6 Hora(s) , VIA: INTRAVENOSA, CONCENTRACIÓN MILILITRO, DIAS DE TRATAMIENTO: 1 MEDICAMENTO REFORMULADO: GENTAMICINA 160 MG/2ML SOLUCION INYECTABLE 160 MG/2ML AMPOLLA - LAB. :COLMED LTDA 1.00 AMPOLLA (S) Cada 1 Dia(s) , VIA: INTRAVENOSA, CONCENTRACIÓN 0 MILILITRO, DIAS DE TRATAMIENTO: 1 MEDICAMENTO REFORMULADO: TOXOIDE TETANICO 40UI/0.5ML SOLUCION INYECTABLE 40UI/0.5ML AMPOLLA - LAB. :NO DEFINIDO 1.00 AMPOLLA (S) Cada 1 Dia(s) , VIA: INTRAVENOSA, CONCENTRACIÓN 0 AMPOLLA, DIAS DE TRATAMIENTO: 1

APOYOS DIAGNOSTICOS SOLICITADOS

TIPO	CARGO	DESCRIPCION	FECHA/HORA

CLÍNICA COLOMBIA

HISTORIA CLINICA

PACIENTE: MILTON ANIBAL LUNA ROJAS	**IDENTIFICACION:** CC 16739673		**HC:** 16739673 - CC
FECHA DE NACIMIENTO: 12/1/1967	**EDAD:** 52 Años	**SEXO:** M	**TIPO AFILIADO:** Beneficiario
RESIDENCIA: CARRERA 72 1A 39	VALLE DEL CAUCA-CALI		**TELEFONO:** 3238972
NOMBRE ACOMPAÑANTE:	**PARENTESCO:**		**TELEFONO:**
FECHA INGRESO: 26/2/2019 - 14:07:00	**FECHA EGRESO:** 7/3/2019 - 16:30:49		**CAMA:** PH0212A
DEPARTAMENTO: H1700 - HOSPITALIZACION 7 PISO	**SERVICIO:** HOSPITALARIO		
CLIENTE: SEGUROS DEL ESTADO S.A.	**PLAN:** SEGUROS DEL ESTADO S.A. 2019		

LABORATORIOS	902045	POS	TIEMPO DE PROTROMBINA [TP]	3/3/2019 - 09:38:50
	Observacion	SS CONTROL PARACLÍNICOS		
	Profesionales	**Profesional:** KAREN JULIETH CORAL ORDOÑEZ **CC** - 1123325405 **T.P** - 1123325405 **Especialidad** - MEDICO GENERAL		
	Orden Profesional	KAREN JULIETH CORAL ORDOÑEZ		
	Diagnosticos Presuntivos			
LABORATORIOS	902049	POS	TIEMPO DE TROMBOPLASTINA PARCIAL [TTP]	3/3/2019 - 09:38:50
	Observacion	SS CONTROL PARACLÍNICOS		
	Profesionales	**Profesional:** KAREN JULIETH CORAL ORDOÑEZ **CC** - 1123325405 **T.P** - 1123325405 **Especialidad** - MEDICO GENERAL		
	Orden Profesional	KAREN JULIETH CORAL ORDOÑEZ		
	Diagnosticos Presuntivos			
LABORATORIOS	902210	POS	HEMOGRAMA IV (HEMOGLOBINA HEMATOCRITO RECUENTO DE ERITROCITOS INDICES ERITROCITARIOS LEUCOGRAMA RECUENTO DE PLAQUETAS INDICES PLAQUETARIOS Y MORFOLOGIA ELECTRONICA E HISTOGRAMA) AUTOMATIZADO	3/3/2019 - 09:38:50
	Observacion	SS CONTROL PARACLÍNICOS		
	Profesionales	**Profesional:** KAREN JULIETH CORAL ORDOÑEZ **CC** - 1123325405 **T.P** - 1123325405 **Especialidad** - MEDICO GENERAL		
	Orden Profesional	KAREN JULIETH CORAL ORDOÑEZ		
	Diagnosticos Presuntivos			
LABORATORIOS	903813	POS	CLORO	3/3/2019 - 09:38:50
	Observacion	SS CONTROL PARACLÍNICOS		
	Profesionales	**Profesional:** KAREN JULIETH CORAL ORDOÑEZ **CC** - 1123325405 **T.P** - 1123325405 **Especialidad** - MEDICO GENERAL		
	Orden Profesional	KAREN JULIETH CORAL ORDOÑEZ		
	Diagnosticos Presuntivos			
LABORATORIOS	903856	POS	NITROGENO UREICO	3/3/2019 - 09:38:50
	Observacion	SS CONTROL PARACLÍNICOS		
	Profesionales	**Profesional:** KAREN JULIETH CORAL ORDOÑEZ **CC** - 1123325405 **T.P** - 1123325405 **Especialidad** - MEDICO GENERAL		

CLÍNICA COLOMBIA

HISTORIA CLINICA

PACIENTE: MILTON ANIBAL LUNA ROJAS	**IDENTIFICACION:** CC 16739673 .		**HC:** 16739673 - CC
FECHA DE NACIMIENTO: 12/1/1967	**EDAD:** 52 Años	**SEXO:** M	**TIPO AFILIADO:** Beneficiario
RESIDENCIA: CARRERA 72 1A 39	VALLE DEL CAUCA-CALI		**TELEFONO:** 3238972
NOMBRE ACOMPAÑANTE:	**PARENTESCO:**		**TELEFONO:**
FECHA INGRESO: 26/2/2019 - 14:07:00	**FECHA EGRESO:** 7/3/2019 - 16:30:49		**CAMA:** PH0212A
DEPARTAMENTO: H1700 - HOSPITALIZACION 7 PISO	**SERVICIO:** HOSPITALARIO		
CLIENTE: SEGUROS DEL ESTADO S.A.	**PLAN:** SEGUROS DEL ESTADO S.A. 2019		

	Orden Profesional	KAREN JULIETH CORAL ORDOÑEZ		
	Diagnosticos Presuntivos			
LABORATORIOS	903859	POS	POTASIO EN SUERO U OTROS FLUIDOS	3/3/2019 - 09:38:50
	Observacion	SS CONTROL PARACLÍNICOS		
	Profesionales	**Profesional:** KAREN JULIETH CORAL ORDOÑEZ **CC** - 1123325405 **T.P** - 1123325405 **Especialidad** - MEDICO GENERAL		
	Orden Profesional	KAREN JULIETH CORAL ORDOÑEZ		
	Diagnosticos Presuntivos			
LABORATORIOS	903864	POS	SODIO EN SUERO U OTROS FLUIDOS	3/3/2019 - 09:38:50
	Observacion	SS CONTROL PARACLÍNICOS		
	Profesionales	**Profesional:** KAREN JULIETH CORAL ORDOÑEZ **CC** - 1123325405 **T.P** - 1123325405 **Especialidad** - MEDICO GENERAL		
	Orden Profesional	KAREN JULIETH CORAL ORDOÑEZ		
	Diagnosticos Presuntivos			
LABORATORIOS	906913	POS	PROTEINA C REACTIVA ALTA PRECISION AUTOMATIZADO	3/3/2019 - 09:38:50
	Observacion	SS CONTROL PARACLÍNICOS		
	Profesionales	**Profesional:** KAREN JULIETH CORAL ORDOÑEZ **CC** - 1123325405 **T.P** - 1123325405 **Especialidad** - MEDICO GENERAL		
	Orden Profesional	KAREN JULIETH CORAL ORDOÑEZ		
	Diagnosticos Presuntivos			
LABORATORIOS	903895	POS	CREATININA EN SUERO U OTROS FLUIDOS	3/3/2019 - 09:38:50
	Observacion	SS CONTROL PARACLÍNICOS		
	Profesionales	**Profesional:** KAREN JULIETH CORAL ORDOÑEZ **CC** - 1123325405 **T.P** - 1123325405 **Especialidad** - MEDICO GENERAL		
	Orden Profesional	KAREN JULIETH CORAL ORDOÑEZ		
	Diagnosticos Presuntivos			
IMAGENOLOGIA RADIOLOGICA	873333	POS	RADIOGRAFIA DE PIE (AP LATERAL Y OBLICUA)	2/3/2019 - 19:05:30
	Observacion	RX POP PIE DERECHO AP Y LATERAL		

CLÍNICA COLOMBIA

HISTORIA CLINICA

PACIENTE: MILTON ANIBAL LUNA ROJAS	**IDENTIFICACION:** CC 16739673		**HC:** 16739673 - CC
FECHA DE NACIMIENTO: 12/1/1967	**EDAD:** 52 Años	**SEXO:** M	**TIPO AFILIADO:** Beneficiario
RESIDENCIA: CARRERA 72 1A 39	VALLE DEL CAUCA-CALI		**TELEFONO:** 3238972
NOMBRE ACOMPAÑANTE:	**PARENTESCO:**		**TELEFONO:**
FECHA INGRESO: 26/2/2019 - 14:07:00	**FECHA EGRESO:** 7/3/2019 - 16:30:49		**CAMA:** PH0212A
DEPARTAMENTO: H1700 - HOSPITALIZACION 7 PISO	**SERVICIO:** HOSPITALARIO		
CLIENTE: SEGUROS DEL ESTADO S.A.	**PLAN:** SEGUROS DEL ESTADO S.A. 2019		

	Profesionales	**Profesional:** LINA MARIA PABON MORALES **CC** - 1053816925 **T.P** - 1053816925 **Especialidad** - MEDICO GENERAL		
	Orden Profesional	LINA MARIA PABON MORALES		
	Diagnosticos Presuntivos			
LABORATORIOS	901217	POS	CULTIVO PARA MICROORGANISMOS EN CUALQUIER MUESTRA DIFERENTE A MEDULA OSEA ORINA Y HECES	2/3/2019 - 14:13:41
	Observacion	CULTIVO 2: SECRECION PIE DERECHO		
	Profesionales	**Profesional:** LUIS MIGUEL TELLO VALENCIA **CC** - 6548746 **T.P** - 1084 **Especialidad** - TRAUMATOLOGO-ORTOPEDISTA		
	Orden Profesional	LUIS MIGUEL TELLO VALENCIA		
	Diagnosticos Presuntivos			
LABORATORIOS	901217	POS	CULTIVO PARA MICROORGANISMOS EN CUALQUIER MUESTRA DIFERENTE A MEDULA OSEA ORINA Y HECES	2/3/2019 - 13:51:28
	Observacion	CULTIVO 1: SECRECION PIE DERECHO		
	Profesionales	**Profesional:** LUIS MIGUEL TELLO VALENCIA **CC** - 6548746 **T.P** - 1084 **Especialidad** - TRAUMATOLOGO-ORTOPEDISTA		
	Orden Profesional	LUIS MIGUEL TELLO VALENCIA		
	Diagnosticos Presuntivos			
LABORATORIOS	902045	POS	TIEMPO DE PROTROMBINA [TP]	1/3/2019 - 23:26:26
	Observacion			
	Profesionales	**Profesional:** INGARA CRISTINA JAMES GIRALDO **CC** - 1036394602 **T.P** - 1036394602 **Especialidad** - MEDICO GENERAL		
	Orden Profesional	INGARA CRISTINA JAMES GIRALDO		
	Diagnosticos Presuntivos			
LABORATORIOS	902049	POS	TIEMPO DE TROMBOPLASTINA PARCIAL [TTP]	1/3/2019 - 23:26:26
	Observacion			
	Profesionales	**Profesional:** INGARA CRISTINA JAMES GIRALDO **CC** - 1036394602 **T.P** - 1036394602 **Especialidad** - MEDICO GENERAL		
	Orden Profesional	INGARA CRISTINA JAMES GIRALDO		
	Diagnosticos Presuntivos			

CLÍNICA COLOMBIA

HISTORIA CLINICA

PACIENTE: MILTON ANIBAL LUNA ROJAS	**IDENTIFICACION:** CC 16739673		**HC:** 16739673 - CC
FECHA DE NACIMIENTO: 1/1/1967	**EDAD:** 52 Años	**SEXO:** M	**TIPO AFILIADO:** Beneficiario
RESIDENCIA: CARRERA 72 1A 39	VALLE DEL CAUCA-CALI		**TELEFONO:** 3238972
NOMBRE ACOMPAÑANTE:	**PARENTESCO:**		**TELEFONO:**
FECHA INGRESO: 26/2/2019 - 14:07:00	**FECHA EGRESO:** 7/3/2019 - 16:30:49		**CAMA:** PH0212A
DEPARTAMENTO: H1700 - HOSPITALIZACION 7 PISO	**SERVICIO:** HOSPITALARIO		
CLIENTE: SEGUROS DEL ESTADO S.A.	**PLAN:** SEGUROS DEL ESTADO S.A. 2019		

LABORATORIOS	902210	POS	HEMOGRAMA IV (HEMOGLOBINA HEMATOCRITO RECUENTO DE ERITROCITOS INDICES ERITROCITARIOS LEUCOGRAMA RECUENTO DE PLAQUETAS INDICES PLAQUETARIOS Y MORFOLOGIA ELECTRONICA E HISTOGRAMA) AUTOMATIZADO	1/3/2019 - 23:26:26
	Observacion			
	Profesionales	**Profesional:** INGARA CRISTINA JAMES GIRALDO **CC** - 1036394602 **T.P** - 1036394602 **Especialidad** - MEDICO GENERAL		
	Orden Profesional	INGARA CRISTINA JAMES GIRALDO		
	Diagnosticos Presuntivos			
LABORATORIOS	903856	POS	NITROGENO UREICO	1/3/2019 - 23:26:26
	Observacion			
	Profesionales	**Profesional:** INGARA CRISTINA JAMES GIRALDO **CC** - 1036394602 **T.P** - 1036394602 **Especialidad** - MEDICO GENERAL		
	Orden Profesional	INGARA CRISTINA JAMES GIRALDO		
	Diagnosticos Presuntivos			
LABORATORIOS	903895	POS	CREATININA EN SUERO U OTROS FLUIDOS	1/3/2019 - 23:26:26
	Observacion			
	Profesionales	**Profesional:** INGARA CRISTINA JAMES GIRALDO **CC** - 1036394602 **T.P** - 1036394602 **Especialidad** - MEDICO GENERAL		
	Orden Profesional	INGARA CRISTINA JAMES GIRALDO		
	Diagnosticos Presuntivos			
IMAGENOLOGIA RADIOLOGICA	871121	POS	RADIOGRAFIA DE TORAX (PA O AP Y LATERAL DECUBITO LATERAL OBLICUAS O LATERAL CON BARIO)	26/2/2019 - 17:18:13
	Observacion			
	Profesionales	**Profesional:** ANGELA GERALDINE MORENO NAVARRO **CC** - 1144076432 **T.P** - 1144076432 **Especialidad** - MEDICO GENERAL		
	Orden Profesional	ANGELA GERALDINE MORENO NAVARRO		
	Diagnosticos Presuntivos			
IMAGENOLOGIA RADIOLOGICA	873411	POS	RADIOGRAFIA DE CADERA O ARTICULACION COXO-FEMORAL (AP LATERAL)	26/2/2019 - 17:18:13
	Observacion	der		
	Profesionales	**Profesional:** ANGELA GERALDINE MORENO NAVARRO **CC** - 1144076432 **T.P** - 1144076432 **Especialidad** - MEDICO GENERAL		

CLÍNICA COLOMBIA

HISTORIA CLINICA

PACIENTE: MILTON ANIBAL LUNA ROJAS	**IDENTIFICACION:** CC 16739673		**HC:** 16739673 - CC
FECHA DE NACIMIENTO: 12/1/1967	**EDAD:** 52 Años	**SEXO:** M	**TIPO AFILIADO:** Beneficiario
RESIDENCIA: CARRERA 72 1A 39	VALLE DEL CAUCA-CALI		**TELEFONO:** 3238972
NOMBRE ACOMPAÑANTE:	**PARENTESCO:**		**TELEFONO:**
FECHA INGRESO: 26/2/2019 - 14:07:00	**FECHA EGRESO:** 7/3/2019 - 16:30:49		**CAMA:** PH0212A
DEPARTAMENTO: H1700 - HOSPITALIZACION 7 PISO	**SERVICIO:** HOSPITALARIO		
CLIENTE: SEGUROS DEL ESTADO S.A.	**PLAN:** SEGUROS DEL ESTADO S.A. 2019		

	Orden Profesional	ANGELA GERALDINE MORENO NAVARRO		
	Diagnosticos Presuntivos			
IMAGENOLOGIA RADIOLOGICA	873412	POS	RADIOGRAFIA DE CADERA COMPARATIVA	26/2/2019 - 17:18:13
	Observacion			
	Profesionales	**Profesional:** ANGELA GERALDINE MORENO NAVARRO **CC** - 1144076432 **T.P** - 1144076432 **Especialidad** - MEDICO GENERAL		
	Orden Profesional	ANGELA GERALDINE MORENO NAVARRO		
	Diagnosticos Presuntivos			
IMAGENOLOGIA RADIOLOGICA	879131	POS	TOMOGRAFIA COMPUTADA DE SENOS PARANASALES O CARA	26/2/2019 - 17:10:02
	Observacion			
	Profesionales	**Profesional:** ANGELA GERALDINE MORENO NAVARRO **CC** - 1144076432 **T.P** - 1144076432 **Especialidad** - MEDICO GENERAL		
	Orden Profesional	ANGELA GERALDINE MORENO NAVARRO		
	Diagnosticos Presuntivos			
IMAGENOLOGIA RADIOLOGICA	879111	POS	TOMOGRAFIA COMPUTADA DE CRANEO SIMPLE	26/2/2019 - 14:46:18
	Observacion			
	Profesionales	**Profesional:** WILLIAM ANDRES GIRALDO TORO **CC** - 1130630188 **T.P** - 1130630188 **Especialidad** - MEDICO GENERAL		
	Orden Profesional	WILLIAM ANDRES GIRALDO TORO		
	Diagnosticos Presuntivos			
IMAGENOLOGIA RADIOLOGICA	873333	POS	RADIOGRAFIA DE PIE (AP LATERAL Y OBLICUA)	26/2/2019 - 14:46:18
	Observacion	DERECHO		
	Profesionales	**Profesional:** WILLIAM ANDRES GIRALDO TORO **CC** - 1130630188 **T.P** - 1130630188 **Especialidad** - MEDICO GENERAL		
	Orden Profesional	WILLIAM ANDRES GIRALDO TORO		
	Diagnosticos Presuntivos			
IMAGENOLOGIA RADIOLOGICA	873431	POS	RADIOGRAFIA DE TOBILLO (AP LATERAL Y ROTACION INTERNA)	26/2/2019 - 14:46:18
	Observacion	DERECHO		

CLÍNICA COLOMBIA

HISTORIA CLINICA

PACIENTE: MILTON ANIBAL LUNA ROJAS	**IDENTIFICACION:** CC 16739673		**HC:** 16739673 - CC
FECHA DE NACIMIENTO: 12/1/1967	**EDAD:** 52 Años	**SEXO:** M	**TIPO AFILIADO:** Beneficiario
RESIDENCIA: CARRERA 72 1A 39	VALLE DEL CAUCA-CALI		**TELEFONO:** 3238972
NOMBRE ACOMPAÑANTE:	**PARENTESCO:**		**TELEFONO:**
FECHA INGRESO: 26/2/2019 - 14:07:00	**FECHA EGRESO:** 7/3/2019 - 16:30:49		**CAMA:** PH0212A
DEPARTAMENTO: H1700 - HOSPITALIZACION 7 PISO	**SERVICIO:** HOSPITALARIO		
CLIENTE: SEGUROS DEL ESTADO S.A.	**PLAN:** SEGUROS DEL ESTADO S.A. 2019		

	Profesionales	**Profesional:** WILLIAM ANDRES GIRALDO TORO **CC** - 1130630188 **T.P** - 1130630188 **Especialidad** - MEDICO GENERAL		
	Orden Profesional	WILLIAM ANDRES GIRALDO TORO		
	Diagnosticos Presuntivos			
LABORATORIOS	902210	POS	HEMOGRAMA IV (HEMOGLOBINA HEMATOCRITO RECUENTO DE ERITROCITOS INDICES ERITROCITARIOS LEUCOGRAMA RECUENTO DE PLAQUETAS INDICES PLAQUETARIOS Y MORFOLOGIA ELECTRONICA E HISTOGRAMA) AUTOMATIZADO	26/2/2019 - 14:46:18
	Observacion			
	Profesionales	**Profesional:** WILLIAM ANDRES GIRALDO TORO **CC** - 1130630188 **T.P** - 1130630188 **Especialidad** - MEDICO GENERAL		
	Orden Profesional	WILLIAM ANDRES GIRALDO TORO		
	Diagnosticos Presuntivos			
LABORATORIOS	902045	POS	TIEMPO DE PROTROMBINA [TP]	26/2/2019 - 14:46:18
	Observacion			
	Profesionales	**Profesional:** WILLIAM ANDRES GIRALDO TORO **CC** - 1130630188 **T.P** - 1130630188 **Especialidad** - MEDICO GENERAL		
	Orden Profesional	WILLIAM ANDRES GIRALDO TORO		
	Diagnosticos Presuntivos			
LABORATORIOS	902049	POS	TIEMPO DE TROMBOPLASTINA PARCIAL [TTP]	26/2/2019 - 14:46:18
	Observacion			
	Profesionales	**Profesional:** WILLIAM ANDRES GIRALDO TORO **CC** - 1130630188 **T.P** - 1130630188 **Especialidad** - MEDICO GENERAL		
	Orden Profesional	WILLIAM ANDRES GIRALDO TORO		
	Diagnosticos Presuntivos			
LABORATORIOS	903895	POS	CREATININA EN SUERO U OTROS FLUIDOS	26/2/2019 - 14:46:18
	Observacion			
	Profesionales	**Profesional:** WILLIAM ANDRES GIRALDO TORO **CC** - 1130630188 **T.P** - 1130630188 **Especialidad** - MEDICO GENERAL		
	Orden Profesional	WILLIAM ANDRES GIRALDO TORO		

CLÍNICA COLOMBIA

HISTORIA CLINICA

PACIENTE: MILTON ANIBAL LUNA ROJAS	**IDENTIFICACION:** CC 16739673		**HC:** 16739673 - CC
FECHA DE NACIMIENTO: 12/1/1967	**EDAD:** 52 Años	**SEXO:** M	**TIPO AFILIADO:** Beneficiario
RESIDENCIA: CARRERA 72 1A 39	VALLE DEL CAUCA-CALI		**TELEFONO:** 3238972
NOMBRE ACOMPAÑANTE:	**PARENTESCO:**		**TELEFONO:**
FECHA INGRESO: 26/2/2019 - 14:07:00	**FECHA EGRESO:** 7/3/2019 - 16:30:49		**CAMA:** PH0212A
DEPARTAMENTO: H1700 - HOSPITALIZACION 7 PISO	**SERVICIO:** HOSPITALARIO		
CLIENTE: SEGUROS DEL ESTADO S.A.	**PLAN:** SEGUROS DEL ESTADO S.A. 2019		

Diagnosticos Presuntivos	

SOLICITUDES PROCEDIMIENTOS QX

ACTO QX	SOLICITUD	PROFESIONAL	PROCEDIMIETOS	ESTADO
LINA MARCELA RAMOS AMEZQUITA	- 4577747 - Mar 01 De 2019	PROCEDIMIENTOS EN MÚSCULO, TENDÓN, FASCIA Y BURSA, EXCEPTO MANO	834950 - LIMPIEZA Y DESBRIDAMIENTO QUIRURGICOS DE MUSCULOS TENDONES Y FASCIA EN PIE *	ACTIVA
		OBSERVACIONES		
		DIAGNÓSTICOS PRESUNTIVOS		
	- 4577748 - Mar 01 De 2019	PROCEDIMIENTOS EN PIEL Y TEJIDO CELULAR SUBCUTANEO	867202 - COLGAJO LOCAL DE PIEL COMPUESTO DE VECINDAD ENTRE DOS A CINCO CENTIMETROS CUADRADOS	ACTIVA
		OBSERVACIONES		
		DIAGNÓSTICOS PRESUNTIVOS		
	- 4574448 - Feb 27 De 2019	OTRA INMOVILIZACION, PRESION Y CUIDADO DE HERIDA (CUIDADO TEGUMENTARIO)	935000-P - TERAPIA DE PRESION NEGATIVA VAC	ACTIVA
		OBSERVACIONES		
		DIAGNÓSTICOS PRESUNTIVOS		
	- 4574413 - Feb 27 De 2019	PROCEDIMIENTOS EN ESTRUCTURAS DE ARTICULACION	808075 - DESBRIDAMIENTO LAVADO Y LIMPIEZA METATARSOFALANGICA VIA ABIERTA	ACTIVA
		OBSERVACIONES	PIE DERECHO	
		DIAGNÓSTICOS PRESUNTIVOS		
	- 4574414 - Feb 27 De 2019	REDUCCIÓN DE FRACTURA Y LUXACIÓN	799804 - REDUCCION ABIERTA DE LUXOFRACTURA CON FIJACION DE HUESOS DEL METATARSO (CADA UNO)	ACTIVA
		OBSERVACIONES	MATERIALES : CLAVOS KIRSCHNER	
		DIAGNÓSTICOS PRESUNTIVOS		
	- 4573163 - Feb 26 De 2019	REDUCCIÓN DE FRACTURA Y LUXACIÓN	796800 - LAVADO Y DESBRIDAMIENTO DE FRACTURA ABIERTA DE DEDOS DE PIE SOD	AUTORIZADO
		OBSERVACIONES	SOLITAR SISTEMA VAC.	
		DIAGNÓSTICOS PRESUNTIVOS		

INTERCONSULTAS SOLICITADAS

CARGO	CODIGO DE ESPECIALIDAD	ESPECIALIDAD	FECHA/HORA EVOLUCION
890202	001	ANESTESIOLOGO	26/2/2019 - 17:36:24
	Observacion	VALORACION PREQX ***** URGENTE *****	
	Profesionales	**Profesional:** CARLOS ARTURO LEMOS TORRES **CC** - 14990861 **T.P** - 119279/1980 **Especialidad** - TRAUMATOLOGO-ORTOPEDISTA	

CLINICA COLOMBIA

HISTORIA CLINICA

PACIENTE: MILTON ANIBAL LUNA ROJAS	**IDENTIFICACION:** CC 16739673 .		**HC:** 16739673 - CC
FECHA DE NACIMIENTO: 12/1/1967	**EDAD:** 52 Años	**SEXO:** M	**TIPO AFILIADO:** Beneficiario
RESIDENCIA: CARRERA 72 1A 39	VALLE DEL CAUCA-CALI		**TELEFONO:** 3238972
NOMBRE ACOMPAÑANTE:	**PARENTESCO:**		**TELEFONO:**
FECHA INGRESO: 26/2/2019 - 14:07:00	**FECHA EGRESO:** 7/3/2019 - 16:30:49		**CAMA:** PH0212A
DEPARTAMENTO: H1700 - HOSPITALIZACION 7 PISO	**SERVICIO:** HOSPITALARIO		
CLIENTE: SEGUROS DEL ESTADO S.A.	**PLAN:** SEGUROS DEL ESTADO S.A. 2019		

	Diagnosticos Presuntivos	PRIMARIO TIPO DX CODIGO DIAGNOSTICO DX 1 ID T07X TRAUMATISMOS MULTIPLES, NO ESPECIFICADOS (ID) - IMPRESION DIAGNOSTICA (CN) - CONFIRMADO NUEVO (CR) - CONFIRMADO REPETIDO
890202	001	ANESTESIOLOGO — 27/2/2019 - 06:51:49
	Observacion	MILTON ANIBAL LUNA CC 16739673 52 AÑOS 1. TRAUMA EN ACCIDENTE DE TRANSITO 1.1 TRAUMA PIE DERECHO 1.1 GRAN DEFECTO DE COBERTURA EN DORSO DEL PIE 1.2 FRACTURAS EXPUESTAS DEL 1, 2 Y 3 METATARSIANOS 1.3 LESION DE LOS EXTENSORES DEL 1, 2 Y 3 DEDOS CON PERDIDA DE SUSTANCIA TENDINOSA 1.5 POP LV+DB+COLOCACIÓN VAC PIE DERECHO (26/02/19) 26/02/19 CR 0.94 INR 1.06 PT 14.4 PTT 29.9 CH LEU 9.1 NEU 81.7% LINF 10.5 HTO 47.3 HB 15.3 PLT 230 **REQUIERE NUEVO LAVADO Y OSTEOSÍNTESIS**
	Profesionales	Karen Julieth Coral O. CC. 1.123.325.405 Universidad Nacional de Colombia **Profesional:** KAREN JULIETH CORAL ORDOÑEZ **CC** - 1123325405 **T.P** - 1123325405 **Especialidad** - MEDICO GENERAL **Profesional Avalista:** KATHERINE CHAMORRO PAZ **CC** - 67032462 **T.P** - 13990 **Especialidad** - FISIOTERAPEUTA
	Diagnosticos Presuntivos	PRIMARIO TIPO DX CODIGO DIAGNOSTICO DX 1 ID T07X TRAUMATISMOS MULTIPLES, NO ESPECIFICADOS (ID) - IMPRESION DIAGNOSTICA (CN) - CONFIRMADO NUEVO (CR) - CONFIRMADO REPETIDO

ORIGEN DE LA ATENCION	Accidente de transito

INCAPACIDADES MEDICAS GENERADAS

No. EVOLUCION	OBSERVACION DE LA INCAPACIDAD	TIPO DE INCAPACIDAD	DIAS DE INCAPACIDAD	FECHA DE EMISION
12508661		Incapacidad por Accidente de Tránsito	10	26/2/2019

DIAGNOSTICOS DE EGRESO ASIGNADOS

CODIGO	DIAGNOSTICO DE EGRESO
S925	FRACTURA DE LOS HUESOS DE OTRO(S) DEDO(S) DEL PIE
Z988	OTROS ESTADOS POSTQUIRURGICOS ESPECIFICADOS

EVOLUCIONES

FECHA	EVOLUCIONES
2019-02-26	14:59 wagiraldo - WILLIAM ANDRES GIRALDO TORO **ESPECIALIDAD: MEDICO GENERAL**

CLÍNICA COLOMBIA

HISTORIA CLINICA

PACIENTE: MILTON ANIBAL LUNA ROJAS	**IDENTIFICACION:** CC 16739673		**HC:** 16739673 - CC
FECHA DE NACIMIENTO: 12/1/1967	**EDAD:** 52 Años	**SEXO:** M	**TIPO AFILIADO:** Beneficiario
RESIDENCIA: CARRERA 72 1A 39	VALLE DEL CAUCA-CALI		**TELEFONO:** 3238972
NOMBRE ACOMPAÑANTE:	**PARENTESCO:**		**TELEFONO:**
FECHA INGRESO: 26/2/2019 - 14:07:00	**FECHA EGRESO:** 7/3/2019 - 16:30:49		**CAMA:** PH0212A
DEPARTAMENTO: H1700 - HOSPITALIZACION 7 PISO	**SERVICIO:** HOSPITALARIO		
CLIENTE: SEGUROS DEL ESTADO S.A.	**PLAN:** SEGUROS DEL ESTADO S.A. 2019		

PTE MASCULINO DE 52 AÑOS TRAIDO POR PERSONAL DE AMBULANCIA QUIEN REFIERE ACCIDENTE DE TRANSITO PRESENTANDO TRAUMA CRANEOENCEFALICO CON PERDIDA DE LA CONCIENCIA Y POSTERIOR AMNESIA PARCIAL DEL EVENTO, NAUSEAS, VERTIGO, CEFALEA INTENSA. TRAUMA FACIAL CON HERIDA COMPLEJA EN MENTON DE MAS O MENOS 4 CM, EQUIMOSIS Y EDEMA PERILESIONAL, DOLOR Y LIMITACION A LA APERTURA ORAL. TRAUMA CERRADO DE TORAX CON SENSACION DE DISNEA, DOLOR A LA INSPIRACION.TRAUMA EN CADERA CON LIMITACION AL MOVIMIENTO ARTICULAR, DOLOR, COJERA ANTALGICA. TRAUMA EN TOBILLO Y PIE DERECHO CON HERIDA COMPLEJA EN DORSO DE PIE DERECHO CON EXPOSICION OSEA, LIMITACION FUNCIONAL. MULTIPLES LACERACIONES Y ESCORIACIONES EN MIEMBROS SUPERIORES E INFERIORES. NIEGA OTROS TRAUMAS.

SE INGRESA PTE A URGENCIAS, SE SOLICITAN RX DE CADERA COMPARATIVA, RX TOBILLO TAC SENOS PARANASALES TAC DE CRANEO, SE INICIA MANEJO ANALGESICO Y ANTIBIOTICO IV, REVALORACION POR ORTOPEDIA.

Profesional: WILLIAM ANDRES GIRALDO TORO
CC - 1130630188 - T.P 1130630188
Especialidad - MEDICO GENERAL

15:04 wagiraldo - WILLIAM ANDRES GIRALDO TORO
ESPECIALIDAD: MEDICO GENERAL

ORDENES MEDICAS:
1. OBSERVACION HOMBRES
2. SSN 0.9% BOLO DE 500CC AHORA
3. NADA VIA ORAL
4. CLINDAMICINA 600MG CADA 6 HORAS
5. GENTAMICINA 160MG DIA
7. DIPIRONA 2GR IV CADA 8 HORAS
8. TOXOIDE TETANICO SC AHORA
9. SS IMAGENES
10. CURACION Y LAVADO DE HERIDA
11. CSV-AC

Profesional: WILLIAM ANDRES GIRALDO TORO
CC - 1130630188 - T.P 1130630188
Especialidad - MEDICO GENERAL

15:07 wagiraldo - WILLIAM ANDRES GIRALDO TORO
ESPECIALIDAD: MEDICO GENERAL

NOTA DE CURACION.

SE TRASLADA PTE A SALA DE CURACIONES. PREVIA TECNICA DE ASEPSIA Y ANTISEPSIA SE REALIZA CURACIONES EN AREAS COMPROMETIDAS, SE DEJA HERIDAS CUBIERTAS. PROCEDIMIENTO SIN COMPLICACIONES.

CLÍNICA COLOMBIA

HISTORIA CLINICA

PACIENTE: MILTON ANIBAL LUNA ROJAS	**IDENTIFICACION:** CC 16739673 .		**HC:** 16739673 - CC
FECHA DE NACIMIENTO: 12/1/1967	**EDAD:** 52 Años	**SEXO:** M	**TIPO AFILIADO:** Beneficiario
RESIDENCIA: CARRERA 72 1A 39	VALLE DEL CAUCA-CALI		**TELEFONO:** 3238972
NOMBRE ACOMPAÑANTE:	**PARENTESCO:**		**TELEFONO:**
FECHA INGRESO: 26/2/2019 - 14:07:00	**FECHA EGRESO:** 7/3/2019 - 16:30:49		**CAMA:** PH0212A
DEPARTAMENTO: H1700 - HOSPITALIZACION 7 PISO	**SERVICIO:** HOSPITALARIO		
CLIENTE: SEGUROS DEL ESTADO S.A.	**PLAN:** SEGUROS DEL ESTADO S.A. 2019		

Profesional: WILLIAM ANDRES GIRALDO TORO
CC - 1130630188 - T.P 1130630188
Especialidad - MEDICO GENERAL

17:30 wagiraldo - WILLIAM ANDRES GIRALDO TORO
ESPECIALIDAD: MEDICO GENERAL
REPORTE DE IMAGENOLOGIA DEL 26/02/2019:

* TAC DE CRANEO SIMPLE:

TÉCNICA
Con escanógrafo se realizaron adquisiciones volumétricas desde la base del cráneo hasta el vértex.

HALLAZGOS
Parénquima cerebral de densidad normal sin lesiones focales.
La línea media es central.
El sistema ventricular es de tamaño normal y guarda proporción con la profundidad del espacio subaracnoideo.
El tronco del encéfalo en su aspecto más superior y la fosa posterior no muestra alteraciones.
No hay colecciones extra axiales ni signos de hemorragia subaracnoidea.
Las orbitas, los tejidos blandos de la base del cráneo y las estructuras óseas son de aspecto normal.

OPINIÓN:

1. TOMOGRAFÍA DE CRÁNEO SIN CONTRASTE DENTRO DE PARÁMETROS NORMALES.

* TAC DE SENOS PARANASALES O CARA:

TÉCNICA: En equipo multidetector, se realizan cortes axiales a través del macizo facial, sin la administración de medio de contraste. Posteriormente se realizan reconstrucciones coronales y sagitales.
HALLAZGOS:
No se identifican líneas de fractura.
Se observa discreto engrosamiento mucoso en la porción inferior del antro maxilar izquierdo. Los demás senos paranasales visualizados y las celdillas mastoideas muestran adecuada neumatización y no muestran ocupación.
Los globos oculares muestran morfología y densidad normal.
No se observan cuerpos extraños radiopacos.
A nivel mandibular son aceptables las relaciones articulares entre el cóndilo y la cavidad articular temporal.
No se observaron masas y/o lesiones focales aparentes en las diferentes estructuras faciales.
Los tejidos blandos son de características normales.

OPINIÓN:

1. DISCRETO ENGROSAMIENTO MUCOSO VISTO EN EL ANTRO MAXILAR IZQUIERDO QUE SUGIERE POSIBLE SINUSOPATÍA DE ORIGEN ODONTOGÉNICO.

* RX DE TORAX:
Silueta cardiaca de tamaño normal.
Botón aórtico prominente.
Aumento de la vasculatura pulmonar.
Aumento del intersticio perihiliar.
No hay zonas de consolidación ni derrames pleurales.
Estructuras óseas conservadas.

* RX DE CADERA COMPARATIVA:

No se observan trazos de fractura.
Las relaciones articulares sacroilacas y coxofemorales se encuentran conservadas.
Unión Lumbosacra de aspecto usual.
La densidad ósea es normal.

* RX DE TOBILLO DERECHO:

HALLAZGOS:
Estructura y densidad ósea es normal
Se conservan las relaciones articulares.
Maléolos de configuración normal.
No se definen fracturas.
No hay lesiones líticas o blásticas.
Lo visualizado de la tibia, el peroné y el astrágalo de aspecto usual.
La densidad de los tejidos blandos es normal.

CLÍNICA COLOMBIA

HISTORIA CLINICA

PACIENTE: MILTON ANIBAL LUNA ROJAS	**IDENTIFICACION:** CC 16739673		**HC:** 16739673 - CC
FECHA DE NACIMIENTO: 12/1/1967	**EDAD:** 52 Años	**SEXO:** M	**TIPO AFILIADO:** Beneficiario
RESIDENCIA: CARRERA 72 1A 39	VALLE DEL CAUCA-CALI		**TELEFONO:** 3238972
NOMBRE ACOMPAÑANTE:	**PARENTESCO:**		**TELEFONO:**
FECHA INGRESO: 26/2/2019 - 14:07:00	**FECHA EGRESO:** 7/3/2019 - 16:30:49		**CAMA:** PH0212A
DEPARTAMENTO: H1700 - HOSPITALIZACION 7 PISO	**SERVICIO:** HOSPITALARIO		
CLIENTE: SEGUROS DEL ESTADO S.A.	**PLAN:** SEGUROS DEL ESTADO S.A. 2019		

Pequeño espolón en la base plantar del calcáneo.

* RX PIE DERECHO:

Fractura de al diáfisis del segundo y tercer metatarsianos con fragmentos desplazados.
Resto de estructuras óseas y relaciones articulares conservadas.
Hay múltiples esquirlas óseas adyacentes al sitio de la fractura y cuerpo extraño en los tejidos blandos.

PLAN: SS VALORACION POR ORTOPEDIA. SS VALORACION POR CIRUJANO MAXILOFACIAL

Profesional: WILLIAM ANDRES GIRALDO TORO
CC - 1130630188 - T.P 1130630188
Especialidad - MEDICO GENERAL

17:40 calemos - CARLOS ARTURO LEMOS TORRES
ESPECIALIDAD: TRAUMATOLOGO-ORTOPEDISTA

ORTOPEDIA.
INGRESA A LAS 14:58 HORAS - POLITRAUMATIZADO EN ACC. DE TRANSITO .
CON HISTORIA DE PERDIDA DEL CONOCIMIENTO POR TIEMPO NO DETERMINADO.
ADEMAS TRAUMA EN TORAX Y ATRISION A NIVEL DEL PIE DERECHO.

EXAMEN FISICO
AHORA LUCIDO Y CONCIENTE .
CON HERIDA SUCIA EN DORSO DEL PIE DERECHO CONTAMINADA CON TIERRA Y QUE EXPONE TENDONES, HUESOS METATARSIANOS Y CON DEFECTO DE COBERTURA EN ELE DORSO DEL PIE DERECHO.
CLINICAMENTE CON FRACTURAS DE LOS METATARSIANOS

CX : SE PASA TURNO A CIRUGIA URGENTE POR HERIDA + CONTAMINACION DEL PIE DERECHO.
SS VALORACION URGENTE POR NEUROCIRUGIA Y CX GENERAL (PACIENTE POLITRAUMATIZADO) *******
****

Profesional: CARLOS ARTURO LEMOS TORRES
CC - 14990861 - T.P 119279/1980
Especialidad - TRAUMATOLOGO-ORTOPEDISTA

17:44 wagiraldo - WILLIAM ANDRES GIRALDO TORO
ESPECIALIDAD: MEDICO GENERAL

REPORTE DE PARACLINICOS DEL 26/02/2019:

CH LEUCOS 9.100, N 81, L 10.5, HB 15.3, HTO 47.3, PLAQ 230.000
CREATININA SERICAS 0.94
PT 14.4, INR 1.06, PTT 29.9

REPORTE DE EKG DEL 26/02/2019: RITMO SINUSAL, FC 73 LPM, SIN ALTERACIONES DEL ST.

CLÍNICA COLOMBIA

HISTORIA CLINICA

PACIENTE: MILTON ANIBAL LUNA ROJAS	**IDENTIFICACION:** CC 16739673 .		**HC:** 16739673 - CC
FECHA DE NACIMIENTO: 12/1/1967	**EDAD:** 52 Años	**SEXO:** M	**TIPO AFILIADO:** Beneficiario
RESIDENCIA: CARRERA 72 1A 39	VALLE DEL CAUCA-CALI		**TELEFONO:** 3238972
NOMBRE ACOMPAÑANTE:	**PARENTESCO:**		**TELEFONO:**
FECHA INGRESO: 26/2/2019 - 14:07:00	**FECHA EGRESO:** 7/3/2019 - 16:30:49		**CAMA:** PH0212A
DEPARTAMENTO: H1700 - HOSPITALIZACION 7 PISO	**SERVICIO:** HOSPITALARIO		
CLIENTE: SEGUROS DEL ESTADO S.A.	**PLAN:** SEGUROS DEL ESTADO S.A. 2019		

18:05 bruano - BAYRON RUANO
ESPECIALIDAD: CIRUJANO GENERAL
PTE DE 52 AÑOS, REFIERE QUE AL MEDIO DIA SUFRIO ACCIDENTE DE TRANSITO SUFRIENDO POLITRAUMA CON PERDIDA DEL CONOCIMIENTO, NO RECUERDA EL EVENTO
AHORA ALERTA, ORIENTADO, SIN DEFICIT FOCAL
HERIDA EN MENTON CUBIERTA POR GASA
ESCORIACIONES ANTERIORES EN REGION TORACOABDOMINAL
NO DOLOR A LA PALPACION TORACOABDOMINAL, NO DEFORMIDAD, NO CREPITACION, NO ENFISEMA
AUSCULTACION CARDIOPULMONAR COMPLETAMENTE NORMAL
ABDOMEN BLANDO, NO DOLOROSO, NO MASAS, PERIST PRESENTE
PELVIS ESTABLE
HERIDA EN PIE CUBIERTA
PTE CON TRAUMA DE TEJIDOS BLANDOS EN REGION TORACOABDOMINAL. NO REQUIERE MANEJO ADICIONAL POR CIRUGIA GENERAL. ALTA POR NUESTRA ESPECIALIDAD.

Profesional: BAYRON RUANO
CC - 98384649 - T.P 553-99
Especialidad - CIRUJANO GENERAL

19:37 jreina - JULIO SOLARTE REINA
ESPECIALIDAD: NEUROCIRUJANO
PACIENTE MASCULINO DE 52 AÑOS
POLITRAUMA EN ACCIDENTE DE TRANSITO. TCE MODERADO
GLASGOW 14/15 ORIENTADO EN LUGAR Y PERSONA TIEMPO
TAC DE CRANEO: DENTRO DE LIMITES NORMALES, NO CONTUSION, LINEA MEDIA CONSERVADA
PACIENTE SIN IMPEDIMENTO PARA REALIZACION DE CIRUGIA, ALTA POR EL SERVICIO SE CIERRA INTERCONSULTA

Profesional: JULIO SOLARTE REINA
CC - 16670922 - T.P 10777-84
Especialidad - NEUROCIRUJANO

2019-02-27

09:03 kcoral - KAREN JULIETH CORAL ORDOÑEZ
ESPECIALIDAD: MEDICO GENERAL
/// INGRESO A PISO 7 - POP; ORTOPEDIA ----MD ASISTENCIAL KAREN CORAL ///

MILTON ANIBAL LUNA
EDAD: 52 AÑOS

DX.
1. TRAUMA EN ACCIDENTE DE TRANSITO

CLÍNICA COLOMBIA

HISTORIA CLINICA

PACIENTE: MILTON ANIBAL LUNA ROJAS	**IDENTIFICACION:** CC 16739673		**HC:** 16739673 - CC
FECHA DE NACIMIENTO: 12/1/1967	**EDAD:** 52 Años	**SEXO:** M	**TIPO AFILIADO:** Beneficiario
RESIDENCIA: CARRERA 72 1A 39	VALLE DEL CAUCA-CALI		**TELEFONO:** 3238972
NOMBRE ACOMPAÑANTE:	**PARENTESCO:**		**TELEFONO:**
FECHA INGRESO: 26/2/2019 - 14:07:00	**FECHA EGRESO:** 7/3/2019 - 16:30:49		**CAMA:** PH0212A
DEPARTAMENTO: H1700 - HOSPITALIZACION 7 PISO	**SERVICIO:** HOSPITALARIO		
CLIENTE: SEGUROS DEL ESTADO S.A.	**PLAN:** SEGUROS DEL ESTADO S.A. 2019		

1.1 TRAUMA PIE DERECHO
1.1 GRAN DEFECTO DE COBERTURA EN DORSO DEL PIE
1.2 FRACTURAS EXPUESTAS DEL 1, 2 Y 3 METATARSIANOS
1.3 LESION DE LOS EXTENSORES DEL 1, 2 Y 3 DEDOS CON PERDIDA DE SUSTANCIA TENDINOSA
1.5 POP LV+DB+COLOCACIÓN VAC PIE DERECHO (26/02/19)

M.C. ACCIDENTE DE TRANSITO

E.A PTE MASCULINO DE 52 AÑOS TRAIDO POR PERSONAL DE AMBULANCIA QUIEN REFIERE ACCIDENTE DE TRANSITO PRESENTANDO TRAUMA CRANEOENCEFALICO CON PERDIDA DE LA CONCIENCIA Y POSTERIOR AMNESIA PARCIAL DEL EVENTO, NAUSEAS, VERTIGO, CEFALEA INTENSA. TRAUMA FACIAL CON HERIDA COMPLEJA EN MENTON DE MAS O MENOS 4 CM, EQUIMOSIS Y EDEMA PERILESIONAL, DOLOR Y LIMITACION A LA APERTURA ORAL. TRAUMA CERRADO DE TORAX CON SENSACION DE DISNEA, DOLOR A LA INSPIRACION.TRAUMA EN CADERA CON LIMITACION AL MOVIMIENTO ARTICULAR, DOLOR, COJERA ANTALGICA. TRAUMA EN TOBILLO Y PIE DERECHO CON HERIDA COMPLEJA EN DORSO DE PIE DERECHO CON EXPOSICION OSEA, LIMITACION FUNCIONAL. MULTIPLES LACERACIONES Y ESCORIACIONES EN MIEMBROS SUPERIORES E INFERIORES. NIEGA OTROS TRAUMAS. ES VALORADO POR ORTOPEDIA QUIEN INDICA MANEJO QX DE URGENCIAS, REALIZADO EL DIA DE AYER SIN COMPLICACIONES.

AMPISULBA FI 27/02/19

S. REFEIRE CON DOLOR MODULADO, TOLERA LA VÍA ORAL, TOLERA TERAPIA VA, NO DOLOR. NIEGA ALZAS TÉRMICAS.

EF. ALERTA, ATENTA, ORIENTADA, HIDRATADA.
SV. 124/76 FR. 19 FC. 81 SATO2. 96% AL AMBIENTE.
CABEZA, NORMOCEFALO. PUPILAS NORMORREACTIVAS. CONJUNTIVAS ROSADAS, MUCOSAS HUMEDAS. CARDIACO. RUIDOS RITMICOS, REGULARES, NO SOPLOS. PUL: MURMULLO VESICULAR PRESENTE EN AMBOS CAMPOS PULMONARES, SIN AGREGADOS. ABDOMEN: BLANDO, DEPRESIBLE, NO DOLOROSO A LA PALPACION, NO SIGNOS DE IRRITACION PERITONEAL. EXTREMIDADES MINF DERECHO: CON USO DE VENDAJES ELÁSTICOS EN TOBILLO Y PIE, APÓSITOS CON ESTIGMAS DE SANGRADO ESCASO NO ACTIVO, SISTEMA VAC FUNCIONAL. SIMETRICAS, SIN EDEMA. SNC. SIN SIGNOS FOCALIZACION,GLASGOW 15/15.

NOTA OPERATORIA DEL 26/02/2019:

ASEPSIA + ANTISEPSIA + CAMPOS QUIRURGICOS .

DESBRIDAMIENTO DEL PIE DERECHO + LAVADO CON SOLUCION SALINA Y AGUA OXIGENADA.

DESBRIDAMIENTO DE LOS DEDOS A NIVEL DE LA MF EXPUESTAS DEL 1, 2 Y 3 DEDOS + LAVADO.

DESBRIDAMIENTOS + CURETAJES + LAVADO CON AGUA OXIGENADA Y SOLICION SALINA .

SE EXTRAE TODA LA CONTAMINEACION CON TIERRA, PIEDRAS Y MATERIAL VEGETAL - MACROSCOPICAMENTE QUEDA LIMPIO .

POR DEFECTO DE COBERTURA Y EXPOOSICION DE METATARSIANOS Y TENDONES EXTENSORES SE DEJA CON UN (1) SISTEMA VAC.

SE HOSPITIALZA CON ANTIBIOTICOS .
EN 3 O 4 DIAS CAMBIO DE SISTEMA VAC Y NUEVO DESBRIDAMIENTO - ES PRIORITARIO.

HALLAZGOS QUIRURGICOS

ATRISION SEVERA DEL PIE DERECHO CON GRAN DEFECTO DE COBERTURA EN DORSO DEL PIE + CONTAMINACION CON TUIERRA, PIEDRAS Y MATERIAL VEGETAL + FRACTURAS EXPUESTAS DEL 1, 2 Y 3 METATARSIANOS + LESION DE LOS EXTENSORES DEL 1, 2 Y 3 DEDOS DEL PIE DERECHO CON PERDIDA DE SUSTANCIA TENDINOSA.

AP. PACIENTE QUE INGRESA EN CONTEXTO DE TRAUMA EN ACCIDENTE DE TRÁNSITO EN EL QUE SUFRE FRACTURAS EXPUESTAS DE 1,2,3 METATRSIANOS DE PIE DERECHO, CON DEFECTO DE COBERTURA, POR LO QUE FUE LLEVADO EL DÍA DE AYER A MANEJO QUIRÚRGICO DE URGENCIA POR PARTE DE ORTOPEDIA, PARA LAVADO, DEBRIDAMIENTO DE LESIONES Y COLOCACIÓN SISTEMA PRESIÓN NEGATIVA. EN EL MOMENTO ESTABLE HEMODINAMICAMENTE, SIN SIRS, CON DOLOR MODULADO.
EN REVISTA CON DR. LONDOÑO, ORTOPEDISTA, SE INDICA LLEVAR A NUEVO LAVADO EN 72 HORAS, PARA REVISIÓN DE TEJIDOS BLANDOS Y SEGÚN EL ESTADO DE ESTOS CONSIDERAR OSTEOSÍNTESIS.
LO ANTERIOR SE EXPLICA AL PACIENTE QUIEN DICE ENTENDER Y ACEPTAR.

CLÍNICA COLOMBIA

HISTORIA CLINICA

PACIENTE: MILTON ANIBAL LUNA ROJAS	**IDENTIFICACION:** CC 16739673		**HC:** 16739673 - CC
FECHA DE NACIMIENTO: 12/1/1967	**EDAD:** 52 Años	**SEXO:** M	**TIPO AFILIADO:** Beneficiario
RESIDENCIA: CARRERA 72 1A 39	VALLE DEL CAUCA-CALI		**TELEFONO:** 3238972
NOMBRE ACOMPAÑANTE:	**PARENTESCO:**		**TELEFONO:**
FECHA INGRESO: 26/2/2019 - 14:07:00	**FECHA EGRESO:** 7/3/2019 - 16:30:49		**CAMA:** PH0212A
DEPARTAMENTO: H1700 - HOSPITALIZACION 7 PISO	**SERVICIO:** HOSPITALARIO		
CLIENTE: SEGUROS DEL ESTADO S.A.	**PLAN:** SEGUROS DEL ESTADO S.A. 2019		

Profesional: KAREN JULIETH CORAL ORDOÑEZ
CC - 1123325405 - T.P 1123325405
Especialidad - MEDICO GENERAL

13:11 dalondono - DAVID LONDONO
ESPECIALIDAD: TRAUMATOLOGO-ORTOPEDISTA
ORTOPEDIA

DX:
1- DEFECTO DE COBERTURA EN DORSO DEL PIE DERECHO
2- FRACTURAS EXPUESTAS DEL 1, 2 Y 3 METATARSIANOS PIE DERECHO
A) CONTAMINACION CON TIERRA, PIEDRAS Y MATERIAL VEGETAL
3- LESION DE LOS EXTENSORES DEL 1, 2 Y 3 DEDOS DEL PIE DERECHO CON PERDIDA DE SUSTANCIA TENDINOSA.

PACIENTE EN SALAS DE HOSPITALIZACION,R EFIERE SENTRISE MEJOR A COMO INGRESO, DOLOR MODULADO ADECUADAMENTE. NO REFIERE NUEVOS SINTOMAS

EXAMEN FISICO
PACIENTE ALERTA ORIENTADO, SIN DIFICULTAD RESPIRATORIO
EXTREMIDAD MIEMBRO INF DERECHO CON CURACIONES MAS SISTEMA VAC FUNCIONAL,DERENANDO AMTERIAL SEROSANGUINOLENTO,PULSOS DISTALES RPESENTES, LLENADO CAPILAR MENOR DE 2 SEG, NO REALIZA EXTENSION DE DEDOS, SNC: SIN DEFICIT APARENTE

PACIENTE EN CONTEXTO DE FRACTURAS EXPUESTAS MAS LESION DE EXTENSORES CON DEFECTO DE COBERTURA EN DORSO DE PIE DERECHO, QUE EL DIA DE AYER SE REALIZA LAVADO DE URGENCIAS MAS SISTEMA VAC, HOY DIA 1 DE POP CON ADECUADA EVOLUCION, SE CONSIDERA LLEVAR A NUEVO LAVADO EN 48 HORAS + SISTEMA VAC, SEGUN ESTADO DE TEJIDOS DEFINIR OSTEOSINTESIS, SE CARGA TURNO, SE CONSIDERA CONTINUAR CON ANTIBIOTICOTERAPIA ESTABLECIDA, VIGILANCIA CLINICA E INFORMAR CAMBIOS. SE EXPLICA CONDUCTA A PACIENTE REFIERE ENTENDER Y ACEPTA

Profesional: DAVID LONDONO
CC - 16076444 - T.P 16030-2007
Especialidad - TRAUMATOLOGO-ORTOPEDISTA

2019-02-28

10:06 aduenas - AWDY BRAYAM DUENAS BARAHONA
ESPECIALIDAD: TRAUMATOLOGO-ORTOPEDISTA
** ORTOPEDIA **

- DX:
1. DEFECTO DE COBERTURA EN DORSO DEL PIE DERECHO
2. FRACTURAS EXPUESTAS DEL 1, 2 Y 3 METATARSIANOS PIE DERECHO
A) CONTAMINACION CON TIERRA, PIEDRAS Y MATERIAL VEGETAL
3. LESION DE LOS EXTENSORES DEL 1, 2 Y 3 DEDOS DEL PIE DERECHDO CON PERDIDA DE SUSTANCIA TENDINOSA.

- PACIENTE EN SALA DE HOSPITALIZACION, REFIERE SENTRISE MEJOR, DOLOR MODULADO ADECUADAMENTE. NO REFIERE NUEVOS SINTOMAS, EN EL MOMENTO EN ACEPTABLES CONDICIONES GENERALES, ALERTA, AL EXAMEN FISICO PRESENTA EN MIEMBRO INFERIOR DERECHO CON CURACIONES MAS SISTEMA VAC FUNCIONAL, DERENANDO MATERIAL SEROSANGUINOLENTO, PULSOS DISTALES PRESENTES, LLENADO CAPILAR 2 SEGUNDOS, NO REALIZA EXTENSION DE DEDOS.

- PLAN: PACIENTE CON CUADRO COMENTADO, EN CONTEXTO DE FRACTURAS EXPUESTAS MAS LESION DE EXTENSORES CON

CLINICA COLOMBIA

HISTORIA CLINICA

PACIENTE: MILTON ANIBAL LUNA ROJAS	**IDENTIFICACION:** CC 16739673		**HC:** 16739673 - CC
FECHA DE NACIMIENTO: 12/1/1967	**EDAD:** 52 Años	**SEXO:** M	**TIPO AFILIADO:** Beneficiario
RESIDENCIA: CARRERA 72 1A 39	VALLE DEL CAUCA-CALI		**TELEFONO:** 3238972
NOMBRE ACOMPAÑANTE:	**PARENTESCO:**		**TELEFONO:**
FECHA INGRESO: 26/2/2019 - 14:07:00	**FECHA EGRESO:** 7/3/2019 - 16:30:49		**CAMA:** PH0212A
DEPARTAMENTO: H1700 - HOSPITALIZACION 7 PISO	**SERVICIO:** HOSPITALARIO		
CLIENTE: SEGUROS DEL ESTADO S.A.	**PLAN:** SEGUROS DEL ESTADO S.A. 2019		

DEFECTO DE COBERTURA EN DORSO DE PIE DERECHO, CON CONDUCTA QUIRURGICA DEFINIDA PARA NUEVO LAVADO + CAMBIO DE SISTEMA VAC, SEGUN ESTADO DE TEJIDOS DEFINIR OSTEOSINTESIS, POR EL MOMENTO CONTINUA IGUAL MANEJO MEDICO Y VIGILANCIA CLINICA.

Awdy Dueñas Barahona
ORTOPEDIA Y TRAUMATOLOGIA
UNIDOLIE - RAM 76-4372 -10

Profesional: AWDY BRAYAM DUENAS BARAHONA
CC - 14476400 - T.P 76-4372/10
Especialidad - TRAUMATOLOGO-ORTOPEDISTA

11:26 lmpabon - LINA MARIA PABON MORALES
ESPECIALIDAD: MEDICO GENERAL
EVOLUCIÓN PISO 7//ORTOPEDIA// MD ASISTENCIAL LINA PABON

MILTON ANIBAL LUNA
CC 16739673
52 AÑOS

DX.
1. TRAUMA EN ACCIDENTE DE TRANSITO
1.1 TRAUMA PIE DERECHO
1.1 GRAN DEFECTO DE COBERTURA EN DORSO DEL PIE
1.2 FRACTURAS EXPUESTAS DEL 1, 2 Y 3 METATARSIANOS
1.3 LESION DE LOS EXTENSORES DEL 1, 2 Y 3 DEDOS CON PERDIDA DE SUSTANCIA TENDINOSA
1.5 POP LV+DB+COLOCACIÓN VAC PIE DERECHO (26/02/19)
1.6 HERIDA ABIERTA SUBMENTONIANA

AMPISULBA FI 27/02/19

SUBJETIVO: PACIENTE CON ACOMPAÑANTE, MODULANDO DOLOR. NIEGA ALZAS TÉRMICAS.

OBJETIVO: PACIENTE ALERTA, ATENTA, ORIENTADA, HIDRATADA. SIGNOS VITALES: TA: 99/64 FR. 19 FC. 76 SATO2. 97% AL AMBIENTE.
CABEZA, NORMOCEFALO. PUPILAS NORMORREACTIVAS. CONJUNTIVAS ROSADAS, MUCOSAS HUMEDAS. RUIDOS CARDIACO RITMICOS, REGULARES, NO SOPLOS. MURMULLO VESICULAR PRESENTE EN AMBOS CAMPOS PULMONARES, SIN AGREGADOS. ABDOMEN BLANDO, DEPRESIBLE, NO DOLOROSO A LA PALPACION, NO SIGNOS DE IRRITACION PERITONEAL. EXTREMIDADES MIEMBRO INFERIOR DERECHO CON USO DE VENDAJES ELÁSTICOS EN TOBILLO Y PIE, APÓSITOS CON ESTIGMAS DE SANGRADO ESCASO NO ACTIVO, SISTEMA VAC FUNCIONAL. SIMETRICAS, SIN EDEMA. SNC. SIN SIGNOS FOCALIZACION,GLASGOW 15/15.

ANALISIS/PLAN: PACIENTE QUE INGRESA EN CONTEXTO DE TRAUMA EN ACCIDENTE DE TRÁNSITO EN EL QUE SUFRE FRACTURAS EXPUESTAS DE 1,2,3 METATRSIANOS DE PIE DERECHO, CON DEFECTO DE COBERTURA, POR LO QUE FUE LLEVADO EL DÍA26/02/19 A MANEJO QUIRÚRIGCO DE URGENCIA POR PARTE DE ORTOPEDIA, PARA LAVADO, DEBRIDAMIENTEO DE LESIONES Y COLOCACIÓN SISTEMA PRESIÓN NEGATIVA, EN EL MOMENTO POR INDICACION DE ESPECIALIDAD TRATANTE LLEVAR A NUEVO LAVADO Y REVISION DE TEJIDOS DESPUES DEL 02/03/19 Y POSIBLE OSTEOSÍNTESIS.
LO ANTERIOR SE EXPLICA AL PACIENTE QUIEN DICE ENTENDER Y ACEPTAR.

Profesional: LINA MARIA PABON MORALES
CC - 1053816925 - T.P 1053816925
Especialidad - MEDICO GENERAL

CLÍNICA COLOMBIA

HISTORIA CLINICA

PACIENTE: MILTON ANIBAL LUNA ROJAS	**IDENTIFICACION:** CC 16739673		**HC:** 16739673 - CC
FECHA DE NACIMIENTO: 12/1/1967	**EDAD:** 52 Años	**SEXO:** M	**TIPO AFILIADO:** Beneficiario
RESIDENCIA: CARRERA 72 1A 39	VALLE DEL CAUCA-CALI		**TELEFONO:** 3238972
NOMBRE ACOMPAÑANTE:	**PARENTESCO:**		**TELEFONO:**
FECHA INGRESO: 26/2/2019 - 14:07:00	**FECHA EGRESO:** 7/3/2019 - 16:30:49		**CAMA:** PH0212A
DEPARTAMENTO: H1700 - HOSPITALIZACION 7 PISO	**SERVICIO:** HOSPITALARIO		
CLIENTE: SEGUROS DEL ESTADO S.A.	**PLAN:** SEGUROS DEL ESTADO S.A. 2019		

2019-03-01

09:13 lmramos - LINA MARCELA RAMOS AMEZQUITA
ESPECIALIDAD: CIRUJANO PLASTICO

MILTON ANIBAL LUNA ROJAS
CC 16739673

CX PLASTICA

DX PACIENTE QUIEN PRESENTA TRAUMA DE ACCIDENTE DE TRANSITO EN MENTON, QUIEN FUE VALORADO E INTERVENIDO POR ORTOPEDIA A QUIEN SE LE REALIZO LAVADO Y DESBRIDAMIENTO DE LA ZONA, NO SE REALIZO SUTURA, Y ORTOPEDIA SS VALORACION POR CX PLASTICA SE SOLICITA TURNO QUIRURGICO PARA LAVADO Y DESBRIDAMIENTO DE LA ZONA CON CIERRE CON COLGAJOS EN ZONA ESPECIAL PARA MAÑANA POSIBLEMENTE.

Profesional: LINA MARCELA RAMOS AMEZQUITA
CC - 67045171 - T.P 67045171
Especialidad - CIRUJANO PLASTICO

10:25 lmpabon - LINA MARIA PABON MORALES
ESPECIALIDAD: MEDICO GENERAL

EVOLUCIÓN PISO 7//ORTOPEDIA// MD ASISTENCIAL LINA PABON

MILTON ANIBAL LUNA
CC 16739673
52 AÑOS

DX.
1. TRAUMA EN ACCIDENTE DE TRANSITO
1.1 TRAUMA PIE DERECHO
1.1 GRAN DEFECTO DE COBERTURA EN DORSO DEL PIE
1.2 FRACTURAS EXPUESTAS DEL 1, 2 Y 3 METATARSIANOS
1.3 LESION DE LOS EXTENSORES DEL 1, 2 Y 3 DEDOS CON PERDIDA DE SUSTANCIA TENDINOSA
1.5 POP LV+DB+COLOCACIÓN VAC PIE DERECHO (26/02/19)
1.6 HERIDA ABIERTA SUBMENTONIANA

AMPISULBA FI 27/02/19

SUBJETIVO: PACIENTE CON ACOMPAÑANTE, MODULANDO DOLOR. NIEGA ALZAS TÉRMICAS.

OBJETIVO: PACIENTE ALERTA, ATENTO, ORIENTADO. SIGNOS VITALES: TA: 112/68 FR. 19 FC. 82 SATO2. 98% AL AMBIENTE. NORMOCEFALO. PUPILAS NORMORREACTIVAS, CARA CON HERIDA A NIVEL DE REGION SUBMENTONIANA DE 3 CM APROXIMADAMENTE, CONJUNTIVAS ROSADAS, MUCOSAS HUMEDAS. RUIDOS CARDIACO RITMICOS, REGULARES, NO SOPLOS. MURMULLO VESICULAR PRESENTE EN AMBOS CAMPOS PULMONARES, SIN AGREGADOS. ABDOMEN BLANDO, DEPRESIBLE, NO DOLOROSO A LA PALPACION, NO SIGNOS DE IRRITACION PERITONEAL. EXTREMIDADES MIEMBRO INFERIOR DERECHO CON USO DE VENDAJES ELÁSTICOS EN TOBILLO Y PIE, APÓSITOS CON ESTIGMAS DE SANGRADO ESCASO NO ACTIVO, SISTEMA VAC FUNCIONAL. SIMETRICAS, SIN EDEMA. SNC. SIN SIGNOS FOCALIZACION,GLASGOW 15/15.

ANALISIS/PLAN: PACIENTE QUE INGRESA EN CONTEXTO DE TRAUMA EN ACCIDENTE DE TRÁNSITO EN EL QUE SUFRE FRACTURAS EXPUESTAS DE 1,2,3 METATARSIANOS DE PIE DERECHO, CON DEFECTO DE COBERTURA, POR LO QUE FUE LLEVADO EL DÍA26/02/19 A MANEJO QUIRÚRIGCO DE URGENCIA POR PARTE DE ORTOPEDIA, PARA LAVADO, DEBRIDAMIENTO DE LESIONES Y COLOCACIÓN SISTEMA PRESIÓN NEGATIVA, EN EL MOMENTO POR INDICACION DE ESPECIALIDAD TRATANTE LLEVAR A NUEVO LAVADO Y REVISION DE TEJIDOS DESPUES DEL 02/03/19 Y POSIBLE OSTEOSÍNTESIS, EL DIA DE HOY VALORADO POR CX PLASTICA QUIEN INDICA QUE DEBE SER REVISADO EN QX, A LA ESPERA DE PROGRAMACION QX, EN PROCESO DE VALORACION POR ANESTESIOLOGIA. LO ANTERIOR SE EXPLICA AL PACIENTE QUIEN DICE ENTENDER Y ACEPTAR.

CLÍNICA COLOMBIA

HISTORIA CLINICA

PACIENTE: MILTON ANIBAL LUNA ROJAS	**IDENTIFICACION:** CC 16739673		**HC:** 16739673 - CC
FECHA DE NACIMIENTO: 12/1/1967	**EDAD:** 52 Años	**SEXO:** M	**TIPO AFILIADO:** Beneficiario
RESIDENCIA: CARRERA 72 1A 39	VALLE DEL CAUCA-CALI		**TELEFONO:** 3238972
NOMBRE ACOMPAÑANTE:	**PARENTESCO:**		**TELEFONO:**
FECHA INGRESO: 26/2/2019 - 14:07:00	**FECHA EGRESO:** 7/3/2019 - 16:30:49		**CAMA:** PH0212A
DEPARTAMENTO: H1700 - HOSPITALIZACION 7 PISO	**SERVICIO:** HOSPITALARIO		
CLIENTE: SEGUROS DEL ESTADO S.A.	**PLAN:** SEGUROS DEL ESTADO S.A. 2019		

12:45 cagordillo - CARLOS ANDRES GORDILLO RODRIGUEZ
ESPECIALIDAD: TRAUMATOLOGO-ORTOPEDISTA
Profesional: LINA MARIA FABON MORALES
CC - 1053816925 - T.P 1053816925
Especialidad - MEDICO GENERAL

** ORTOPEDIA **

DX:
1. DEFECTO DE COBERTURA EN DORSO DEL PIE DERECHO
2. FRACTURAS EXPUESTAS DEL 1, 2 Y 3 METATARSIANOS PIE DERECHO
A) CONTAMINACION CON TIERRA, PIEDRAS Y MATERIAL VEGETAL
3. LESION DE LOS EXTENSORES DEL 1, 2 Y 3 DEDOS DEL PIE DERECHDO CON PERDIDA DE SUSTANCIA TENDINOSA.

EXAMEN FISICO
ENCUENTRO A PACIENTE EN CAMA EN APARENTES ACEPTABLES CONDICIONES GENERALES. AFEBRIL. SIN SIRS. SIN SIGNOS DE DIFICULTAD RESPIRATORIA.

EXT: MIEMBRO INFERIOR DERECHO CON CURACIONES MAS SISTEMA VAC FUNCIONAL, DERENANDO MATERIAL SEROSANGUINOLENTO, PULSOS DISTALES PRESENTES, LLENADO CAPILAR 2 SEGUNDOS, NO REALIZA EXTENSION DE DEDOS.

PACIENTE CON DIAGNOSTICOS ANOTADOS, CON CONDUCTA QUIRURGICA DEFINIDA PARA NUEVO LAVADO + CAMBIO DE SISTEMA VAC VS DEFINIR OSTEOSINTESIS SEGUN ESTADO DE TEJIDOS, POR EL MOMENTO CONTINUA IGUAL MANEJO MEDICO Y VIGILANCIA CLINICA.

Carlos Andres Gordillo R.
Ortopedista y Traumatologo
R.M: 78 631/05

Profesional: CARLOS ANDRES GORDILLO RODRIGUEZ
CC - 94512155 - T.P 761631105
Especialidad - TRAUMATOLOGO-ORTOPEDISTA

2019-03-02

09:11 lmramos - LINA MARCELA RAMOS AMEZQUITA
ESPECIALIDAD: CIRUJANO PLASTICO
MILTON ANIBAL LUNAS ROJAS
52 AÑOS

CX PLASTICA

DX
PACIENTE QUIEN PRESENTA TRAUMA POR ACCIDENTE DE TRANSITO QUIEN FUE INTERVENIDO POR ORTOPEDIA PARA UNA PRIMER INTERVENCION Y FUE REMITIDO A CX PLASTICA PARA SEGUNDA INTERVENCION, QUIEN TIENE TURNO QUIRURGICO PARA LAVADO + DESBRIDAMIENTO DE LA ZONA Y CIERRE CON COLGAJOS COMPUESTO EN ZONA ESPECIAL.

Profesional: LINA MARCELA RAMOS AMEZQUITA
CC - 67045171 - T.P 67045171
Especialidad - CIRUJANO PLASTICO

CLÍNICA COLOMBIA

HISTORIA CLINICA

PACIENTE: MILTON ANIBAL LUNA ROJAS	**IDENTIFICACION:** CC 16739673		**HC:** 16739673 - CC
FECHA DE NACIMIENTO: 12/1/1967	**EDAD:** 52 Años	**SEXO:** M	**TIPO AFILIADO:** Beneficiario
RESIDENCIA: CARRERA 72 1A 39	VALLE DEL CAUCA-CALI		**TELEFONO:** 3238972
NOMBRE ACOMPAÑANTE:	**PARENTESCO:**		**TELEFONO:**
FECHA INGRESO: 26/2/2019 - 14:07:00	**FECHA EGRESO:** 7/3/2019 - 16:30:49		**CAMA:** PH0212A
DEPARTAMENTO: H1700 - HOSPITALIZACION 7 PISO	**SERVICIO:** HOSPITALARIO		
CLIENTE: SEGUROS DEL ESTADO S.A.	**PLAN:** SEGUROS DEL ESTADO S.A. 2019		

11:34 lcasanova - LUIS FERNANDO CASANOVA CASTANO
ESPECIALIDAD: CIRUJANO ORAL Y MAXILOFACIAL

CX MAXILOFACIAL
PACIENTE DE SEXO MASCULINO DE 52 AÑOS DE EDAD EL CUAL CURSA CON DIAGNOSTICO DE TRAUMA FACIAL
S/PACIENTE REFIERE DOLOR EN SINFISIS
O/EN AYUDA DIAGNOSTICA NO SE EVIDENCIA ALTERACIONBES OSEAS COMPATIBLES CON FRACTURAS FACIALES. HERIDA EN MACIZO FACIAL
A/EVOLUCION ESTACIONARIA
P/CONTINUAR MANEJO POR EL SERVICIO DE CX PLASTICA
CSV-AC

Profesional: LUIS FERNANDO CASANOVA CASTANO
CC - 94073202 - T.P 762204
Especialidad - CIRUJANO ORAL Y MAXILOFACIAL

11:57 cagordillo - CARLOS ANDRES GORDILLO RODRIGUEZ
ESPECIALIDAD: TRAUMATOLOGO-ORTOPEDISTA

** ORTOPEDIA **

- DX: 1. DEFECTO DE COBERTURA EN DORSO DEL PIE DERECHO
2. FRACTURAS EXPUESTAS DEL 1, 2 Y 3 METATARSIANOS PIE DERECHO
A) CONTAMINACION CON TIERRA, PIEDRAS Y MATERIAL VEGETAL
3. LESION DE LOS EXTENSORES DEL 1, 2 Y 3 DEDOS DEL PIE DERECHDO CON PERDIDA DE SUSTANCIA TENDINOSA.

EXAMEN FISICO
ENCUENTRO A PACIENTE EN CAMA EN ACEPTABLES CONDICIONES GENERALES. AFEBRIL. SIN SIRS. SIN SIGNOS DE DIFICULTAD RESPIRATORIA.

EXT: MIEMBRO INFERIOR DERECHO A NIVEL DE PIE CON CURACIONES MAS SISTEMA VAC FUNCIONAL, DRENANDO MATERIAL SEROSANGUINOLENTO, PULSOS DISTALES PRESENTES, LLENADO CAPILAR 2 SEGUNDOS, NO REALIZA EXTENSION DE DEDOS.

PLAN: PACIENTE CON DIAGNOSTICOS ANOTADOS, CON CONDUCTA QUIRURGICA DEFINIDA PARA NUEVO LAVADO + CAMBIO DE SISTEMA VAC VS DEFINIR OSTEOSINTESIS SEGUN ESTADO DE TEJIDOS, SE ENCUENTRA PROGRAMADOPARA CIRUGIA EL DIA DE HOY, QUEDAMOS ATENTOS A EVOLUCION POSQUIRURGICA.

Carlos Andres Gordillo R.
Ortopedista y Traumatologo
R.M: 76 631/05

Profesional: CARLOS ANDRES GORDILLO RODRIGUEZ
CC - 94512155 - T.P 761631105
Especialidad - TRAUMATOLOGO-ORTOPEDISTA

13:09 lmramos - LINA MARCELA RAMOS AMEZQUITA
ESPECIALIDAD: CIRUJANO PLASTICO

PACIENTE A QUIEN SE REALIZA ESCARECTOMIA, DESBRIDAMIENTO DE HERIDA EN CARA DE 4CM, PROFUNDA SIN AFECTACION OSEA, SE RELAIZA Z-PLATIA Y COLGJAOS Y SE CIERRA. POR PARTE DE CIRUGIA PLASTICA NO REQUIERE MAS MANEJO INTRAHOSPITALARIA, QUEDA A CAGO DE ORTOPEDIA.
COMO RECOMENDACIONES SOLO CURACION SECA CON ISODINE SOLUCION Y SIEMPRE MANTENER CUBIRTO CON MICROPORE. RETIRO DE PUNTOS EN 12 DIAS, CONSULTA EN 1 MES DRA RAMOS

CLÍNICA COLOMBIA

HISTORIA CLINICA

PACIENTE: MILTON ANIBAL LUNA ROJAS	**IDENTIFICACION:** CC 16739673		**HC:** 16739673 - CC
FECHA DE NACIMIENTO: 12/1/1967	**EDAD:** 52 Años	**SEXO:** M	**TIPO AFILIADO:** Beneficiario
RESIDENCIA: CARRERA 72 1A 39	VALLE DEL CAUCA-CALI		**TELEFONO:** 3238972
NOMBRE ACOMPAÑANTE:	**PARENTESCO:**		**TELEFONO:**
FECHA INGRESO: 26/2/2019 - 14:07:00	**FECHA EGRESO:** 7/3/2019 - 16:30:49		**CAMA:** PH0212A
DEPARTAMENTO: H1700 - HOSPITALIZACION 7 PISO	**SERVICIO:** HOSPITALARIO		
CLIENTE: SEGUROS DEL ESTADO S.A.	**PLAN:** SEGUROS DEL ESTADO S.A. 2019		

13:55 lmtello - LUIS MIGUEL TELLO VALENCIA
ESPECIALIDAD: TRAUMATOLOGO-ORTOPEDISTA
Profesional: LINA MARCELA RAMOS ANEZQUITA
ORTOPEDIA
CC - 67045171 - T.P 67045171
Especialidad - CIRUJANO PLASTICO

DX: 1. FRACTURA EXPUESTA GRADO IIIB DE 2DO Y 3ER METATARSIANO DERECHO
2. LESION DE EXTENSORES DE 1ER, 2DO Y 3ER DEDO CON PERDIDA DE SUSTANCIA TENDINOSA
3. HERIDA COMPLEJA EN DORSO DE PIE DERECHO
PACIENTE MASCULINO DE 52 AÑOS DE EDAD QUE SE INTERVINO QUIRURGICAMENTE EL DIA DE HOY, SE REALIZO LAVADO Y DESBRIDAMIENTO DE FRACTURA EXPUESTA, REDUCCION ABIERTA Y FIJACION INTERNA CON CLAVOS DE KIRSHNERT Y COLOCACION DE SISTEMA VAC EN DEFECTO DE COBERTURA. SISTEMA VAC FUNCIONAL. BUEN LLENADO CAPILAR.
PLAN: CONTINUAR CUIDADOS HOSPITALARIOS
ANALGESIA Y ANTIBIOTICOTERAPIA
CULTIVOS INTRAQUIRURGICOS
VALORACION POR CX PLASTICA
RX DE CONTROL PIE DERECHO

Dr. Luis Miguel Tello V.
Cirujano Ortopedia y Traumatología
c.c.6548746 RM 199726

Profesional: LUIS MIGUEL TELLO VALENCIA
CC - 6548746 - T.P 1084
Especialidad - TRAUMATOLOGO-ORTOPEDISTA

19:30 lmpabon - LINA MARIA PABON MORALES
ESPECIALIDAD: MEDICO GENERAL
INGRESO POP PISO 7//ORTOPEDIA// MD ASISTENCIAL LINA PABON

MILTON ANIBAL LUNA
CC 16739673
52 AÑOS

DX.
1. TRAUMA EN ACCIDENTE DE TRANSITO
1.1 TRAUMA PIE DERECHO
1.1 GRAN DEFECTO DE COBERTURA EN DORSO DEL PIE
1.2 FRACTURAS EXPUESTAS DEL 1, 2 Y 3 METATARSIANOS
1.2.1 POP OSTEOSINTESIS DE 2DO Y 3ER METACARPIANO PIE DERECHO (02/03/19)
1.3 LESION DE LOS EXTENSORES DEL 1, 2 Y 3 DEDOS CON PERDIDA DE SUSTANCIA TENDINOSA
1.5 POP LV+DB+COLOCACIÓN VAC PIE DERECHO (26/02/19) (02/03/19)
1.6 HERIDA ABIERTA SUBMENTONIANA
1.6.1 POP LV + DB + GOLGAJO DE HERIDA EN MENTON (02/03/19)

AMPISULBA FI 27/02/19

SUBJETIVO: PACIENTE CON ACOMPAÑANTE, MODULANDO DOLOR. NIEGA ALZAS TÉRMICAS.

OBJETIVO: PACIENTE ALERTA, ATENTO, ORIENTADO, NORMOCEFALO, PUPILAS NORMORREACTIVAS, CARA CON HERIDA A NIVEL DE REGION SUBMENTONIANA CUBIERTA SIN ESTIGMAS DE SANGRADO, CONJUNTIVAS ROSADAS, MUCOSAS HUMEDAS. RUIDOS CARDIACO RITMICOS, REGULARES, NO SOPLOS. MURMULLO VESICULAR PRESENTE EN AMBOS CAMPOS PULMONARES, SIN AGREGADOS. ABDOMEN BLANDO, DEPRESIBLE, NO DOLOROSO A LA PALPACION, NO SIGNOS DE IRRITACION PERITONEAL. EXTREMIDADES MIEMBRO INFERIOR DERECHO CON USO DE VENDAJES ELASTICOS EN TOBILLO Y PIE, APÓSITOS SIN ESTIGMAS DE SANGRADO, SISTEMA VAC FUNCIONAL. SNC. SIN SIGNOS FOCALIZACION,GLASGOW 15/15.

* REPORTE DE PARACLINICOS DEL 02/03/2019:

CLÍNICA COLOMBIA

HISTORIA CLINICA

PACIENTE: MILTON ANIBAL LUNA ROJAS	**IDENTIFICACION:** CC 16739673		**HC:** 16739673 - CC
FECHA DE NACIMIENTO: 12/1/1967	**EDAD:** 52 Años	**SEXO:** M	**TIPO AFILIADO:** Beneficiario
RESIDENCIA: CARRERA 72 1A 39	VALLE DEL CAUCA-CALI		**TELEFONO:** 3238972
NOMBRE ACOMPAÑANTE:	**PARENTESCO:**		**TELEFONO:**
FECHA INGRESO: 26/2/2019 - 14:07:00	**FECHA EGRESO:** 7/3/2019 - 16:30:49		**CAMA:** PH0212A
DEPARTAMENTO: H1700 - HOSPITALIZACION 7 PISO	**SERVICIO:** HOSPITALARIO		
CLIENTE: SEGUROS DEL ESTADO S.A.	**PLAN:** SEGUROS DEL ESTADO S.A. 2019		

CH LEUCOS 5.000, N 56, L 31, HB 13.6, HTO 41, PLAQ 270.000
CREATININA SERICA 1.03, BUN 10
PT 13.9, INR 1.03, PTT 34.1

NOTA OPERATORIA DEL 02/03/2019:
CX PLASTICA
PROCEDIMIENTOS REALIZADOS
ESCARECTOMIA MENOR DEL 10 % DE SUPERFICIE CORPORAL
DESBRIDAMIENTO ESCISIONAL EN AREA ESPECIAL EN CARA Y CUELLO
COLGAJO LOCAL DE PIEL COMPUESTO DE VECINDAD ENTRE DOS A CINCO CENTIMETROS CUADRADOS
PLASTIA EN Z O W EN AREA ESPECIAL (CARA CUELLO MANOS PIES PLIEGUES DE FLEXION GENITALES) ENTRE TRES A CINCO

DESCRIPCIONES TECNICAS QUIRURGICAS
PACIENTE A QUIEN BAJO SEDACION SE REALIZA ASEPSIA, ANTISEPSIA, COLOCACION DE PAÑOS ESTERILES, SE REAIZA INFITRACION CON LIDOCAINA CON EPINEFRINA, SE RELAIZA LAVADO PROFUSO CON SOLUCION SALINA, SE RELAIZA ESCARECTOMIA DE BORDES, DESBRIDAMIENTO DE LA HERIDA PROFUNDA, SE REALIZA Z-PLASTIA Y ELEVACION DE COLGAJOS SUPERIOR E INFERIOR, SE HACE HEMOSTASIA Y SE SUTURA POR PLANOS, SE DEJA CURACION OCUSIVA

HALLAZGOS QUIRURGICOS
HERIDA EN MENTON DE 4CM LONGITUD PROFUNDA HASTA HUESO CON COMPROMISO MUSCULAR, BORDES NECROTICOS CON ABUNDNTE FIBRINA

ORTOPEDIA
PROCEDIMIENTOS REALIZADOS
SECUESTRECTOMIA DRENAJE DESBRIDAMIENTO DE TARSO O METATARSO (CADA UNO)
DESBRIDAMIENTO ESCISIONAL MENOR DEL 10% DE SUPERFICIE CORPORAL EN AREA GENERAL
DESBRIDAMIENTO LAVADO Y LIMPIEZA DE FALANGES DE DEDO DEL PIE (CADA UNO) VIA ABIERTA
REDUCCION ABIERTA DE FRACTURA DE METATARSIANO (CADA UNO) CON FIJACION INTERNA (DISPOSITIVOS DE FIJACION U OSTEOSINTESIS)
TERAPIA DE PRESION NEGATIVA VAC

DESCRIPCIONES TECNICAS QUIRURGICAS
DECUBITO SUPINO, MEDIDAS DE ASEPSIA Y ANTISEPSIA, PAÑOS DE CAMPO, SE OBSERVA HERIDA COMPLEJA EN DORSO DE PIE DERECHO CON EXPOSICION OSEA, SE REALIZA LAVADO Y DESBRIDAMIENTO ESCICIONAL DE HERIDA CON 1000CC DE SSN 0,9%, SE REALIZA LAVADO Y SECUESTRECTOMIA DE FRAGMENTOS DESVITALIZADOS DE FRACTURAS CON 2000CC DE SSN 0,9%, SE REALIZA LAVADO Y DESBRIDAMIENTO DE ARTICULACIONES METATARSOFALANGICAS DE 2DO Y 3ER DEDOS CON 1000CC DE SSN 0,9%, SE TOMA 2 MUESTRAS DE SECRECION PARA CULTIVO, SE REALIZA REDUCCION DE FRACTURA DE 2DO METATARSIANO Y SE FIJA CON 1 CLAVO DE KIRSHNERT DE 1,8 X 250MM, SE REALIZA REDUCCION DE FRACTURA DE 3ER METATARSIANO Y SE FIJA CON 1 CLAVO DE KIRSHNERT DE 1,8 X 250MM, SE COMPRUEBA REDUCCION, ESTABILIDAD Y POSICION DE MATERIAL DE OTS BAJO CONTROL RADIOLOGICO, SE REALIZA LAVADO CON 1000CC DE SSN 0,9%, SE REALIZA COLOCACION DE SISTEMA VAC EN DEFECTO DE COBERTURA SIN COMPLICACIONES.

HALLAZGOS QUIRURGICOS
FRACTURA EXPUESTA DE 2DO Y 3ER METATARSIANO DERECHO GRADO IIIB HERIDA COMPLEJA EN DORSO DE PIE DERECHO CON PERDIDA DE SUSTANCIA TENDINOSA (EXTENSORES 1ER, 2DO Y 3ER ARTEJOS)

ANALISIS/PLAN: PACIENTE QUE INGRESA EN CONTEXTO DE TRAUMA EN ACCIDENTE DE TRÁNSITO EN EL QUE SUFRE FRACTURAS EXPUESTAS DE 1,2,3 METATRSIANOS DE PIE DERECHO, CON DEFECTO DE COBERTURA, POR LO QUE FUE LLEVADO EL DIA 26/02/19 A MANEJO QUIRURIGCO DE URGENCIA POR PARTE DE ORTOPEDIA, PARA LV, DB Y COLOCACIÓN SISTEMA PRESIÓN NEGATIVA. PACIENTE QUE SE ENCUENTRA RECIBIENDO MANEJO ANTIBIOTICO, EL DIA DE HOY PACIENTE LLEVADO A MANEJO QUIRURGICO POR PARTE DE ORTOPEDIA PARA LV+ DB TOMA DE CULTIVOS DE TEJIDOS BLANDOS Y OSTEOSINTESIS DE 2DO Y 3ER METATARSIANO, REQUIERE APLICACION DE DE NUEVO SISTEMA VAC DEBIDO A LESIONES DE TEJIDOS BLANDOS POR LO QUE SOLICITA VALORACION POR CX PLASTICA, EL DIA DE HOY TAMBIEN REQUIRIO COLGAJO DE HERIDA FACIAL, PROCEDIMIENTOS SIN COMPLICACIONES, PACIENTE QUE INGRESA A SALA MODULANDO DOLOR, CON SISTEMA VAC FUNCIONANTE. CONTINUA MANEJO ANALGESICO Y ANTIBIOTICOTERAPIA. LO ANTERIOR SE EXPLICA AL PACIENTE Y FAMILIAR QUIEN DICE ENTENDER Y ACEPTAR. SS RX DE CONTROL POP PARA MAÑANA.

Profesional: LINA MARIA PABON MORALES
CC - 1053816925 - T.P 1053816925

CLÍNICA COLOMBIA

HISTORIA CLINICA

PACIENTE: MILTON ANIBAL LUNA ROJAS	**IDENTIFICACION:** CC 16739673		**HC:** 16739673 - CC
FECHA DE NACIMIENTO: 12/1/1967	**EDAD:** 52 Años	**SEXO:** M	**TIPO AFILIADO:** Beneficiario
RESIDENCIA: CARRERA 72 1A 39	VALLE DEL CAUCA-CALI		**TELEFONO:** 3238972
NOMBRE ACOMPAÑANTE:	**PARENTESCO:**		**TELEFONO:**
FECHA INGRESO: 26/2/2019 - 14:07:00	**FECHA EGRESO:** 7/3/2019 - 16:30:49		**CAMA:** PH0212A
DEPARTAMENTO: H1700 - HOSPITALIZACION 7 PISO	**SERVICIO:** HOSPITALARIO		
CLIENTE: SEGUROS DEL ESTADO S.A.	**PLAN:** SEGUROS DEL ESTADO S.A. 2019		

Especialidad - MEDICO GENERAL

2019-03-03

08:43 kcoral - KAREN JULIETH CORAL ORDOÑEZ
ESPECIALIDAD: MEDICO GENERAL

/// EVOLUCIÓN PISO 7//ORTOPEDIA// MD ASISTENCIAL KAREN CORAL ///

MILTON ANIBAL LUNA
CC 16739673
52 AÑOS

DX.
1. TRAUMA EN ACCIDENTE DE TRANSITO
1.1 TRAUMA PIE DERECHO
1.1 GRAN DEFECTO DE COBERTURA EN DORSO DEL PIE
1.2 FRACTURAS EXPUESTAS DEL 1, 2 Y 3 METATARSIANOS
1.2.1 POP OSTEOSINTESIS DE 2DO Y 3ER METACARPIANO PIE DERECHO (02/03/19)
1.3 LESION DE LOS EXTENSORES DEL 1, 2 Y 3 DEDOS CON PERDIDA DE SUSTANCIA TENDINOSA
1.5 POP LV+DB+COLOCACIÓN VAC PIE DERECHO (26/02/19) (02/03/19)
1.6 HERIDA ABIERTA SUBMENTONIANA
1.6.1 POP LV + DB + GOLGAJO DE HERIDA EN MENTON (02/03/19)

AMPISULBA FI 27/02/19

SUBJETIVO: PACIENTE CON ACOMPAÑANTE, REFIERE CONCILIA SUEÑO, MODULANDO DOLOR, NO PRESENTÓ MAS EPISODIOS DE ERITEMA, MEJORÍA DE RASH EN REGIÓN MIEMBROS INFERIORES. NIEGA ALZAS TÉRMICAS, NO SÍNTOMAS GENERALES.

OBJETIVO: PACIENTE ALERTA, ATENTO, ORIENTADO, HIDRATADA.
SV. TA 131/69 FR. 19 FC. 81 SATO2 91% AL AMBIENTE.
NORMOCEFALO, PUPILAS NORMORREACTIVAS, CARA CON HERIDA A NIVEL DE REGION SUBMENTONIANA CUBIERTA SIN ESTIGMAS DE SANGRADO, CONJUNTIVAS ROSADAS, MUCOSAS HUMEDAS. RUIDOS CARDIACO RITMICOS, REGULARES, NO SOPLOS. MURMULLO VESICULAR PRESENTE EN AMBOS CAMPOS PULMONARES, SIN AGREGADOS. ABDOMEN BLANDO, DEPRESIBLE, NO DOLOROSO A LA PALPACION, NO SIGNOS DE IRRITACION PERITONEAL. EXTREMIDADES MIEMBRO INFERIOR DERECHO CON USO DE VENDAJES ELÁSTICOS EN TOBILLO Y PIE, APÓSITOS SIN ESTIGMAS DE SANGRADO, SISTEMA VAC FUNCIONAL. SNC. SIN SIGNOS FOCALIZACION,GLASGOW 15/15.

* RX PIE DERECHO CONTROL POP DEL 03/03/2019:

Proyecciones AP y oblicua en la que se observa

Fractura de segundo y tercer metatarsianos alineadas con clavos de kirschner.
Relaciones anatómicas conservadas.
Edema de los tejidos blandos.
NO hay lesiones erosivas o expansivas.

AP. PACIENTE QUE INGRESÓ EN CONTEXTO DE TRAUMATISMO EN ACCIDENTE DE TRÁNSITO EN EL QUE SUFRE TRAUMA EN PIE DERECHO, CON FRACTURA DE METATARSIANOS Y DEFECTO DE COBERTURA EN DORSO DE PIE. POR LO QUE FUE LLEVADO A MANEJO INCIAIAL DE LAVADO, DEBRIDAMIENTO DE FRACUTRAS EL 02/03/19. Y EL DÍA DE AYER, SE REALIZA NUEVO LAVADO, REVISIÓN DE TEJIDOS Y FIJACION INTERNA, CON TOMA DE CULTIVOS INTRAQUIRÚRGICOS.
Y POR DEFECTO DE COBERTURA IMPORTANTE, CON EXPOSICIÓN ÓSEA Y TENDINOSA, SE SOLCITA VALORACIÓN POR SERVICIO DE CIRUGÍA PLÁSTICA.
EN EL MOMENTO ESTABLE HEMODINAMICMAENTE, SIN SIRS, CON DOLOR MODULADO, CONTINUA MANEJO MEDICO ESTABLECIDO.

Karen Julieth Coral O.
C.C. 1123325405
Universidad Nacional de Colombia

Profesional: KAREN JULIETH CORAL ORDOÑEZ
CC - 1123325405 - **T.P** 1123325405
Especialidad - MEDICO GENERAL

CLÍNICA COLOMBIA

HISTORIA CLINICA

PACIENTE: MILTON ANIBAL LUNA ROJAS	**IDENTIFICACION:** CC 16739673		**HC:** 16739673 - CC
FECHA DE NACIMIENTO: 12/1/1967	**EDAD:** 52 Años	**SEXO:** M	**TIPO AFILIADO:** Beneficiario
RESIDENCIA: CARRERA 72 1A 39	VALLE DEL CAUCA-CALI		**TELEFONO:** 3238972
NOMBRE ACOMPAÑANTE:	**PARENTESCO:**		**TELEFONO:**
FECHA INGRESO: 26/2/2019 - 14:07:00	**FECHA EGRESO:** 7/3/2019 - 16:30:49		**CAMA:** PH0212A
DEPARTAMENTO: H1700 - HOSPITALIZACION 7 PISO	**SERVICIO:** HOSPITALARIO		
CLIENTE: SEGUROS DEL ESTADO S.A.	**PLAN:** SEGUROS DEL ESTADO S.A. 2019		

14:39 lmtello - LUIS MIGUEL TELLO VALENCIA
ESPECIALIDAD: TRAUMATOLOGO-ORTOPEDISTA
** ORTOPEDIA **

- DX: 1. DEFECTO DE COBERTURA EN DORSO DEL PIE DERECHO
2. FRACTURAS EXPUESTAS DEL 1, 2 Y 3 METATARSIANOS PIE DERECHO
A) CONTAMINACION CON TIERRA, PIEDRAS Y MATERIAL VEGETAL
3. LESION DE LOS EXTENSORES DEL 1, 2 Y 3 DEDOS DEL PIE DERECHDO CON PERDIDA DE SUSTANCIA TENDINOSA.

PROCEDIEMIENTOS
LV + DB + SISTEMA VAC 26 PIE DERECHO /02/2019
LV + DB + CAMBIO SISTEMA VAC PIE DERECHO + TOMA DE CULTIVOS 02/03/19
RA + FI 2DO 3ER METATARSIANO PIE DERECHO 02/03/19

PACIENTE EN SALAS DE HOSPITALIZACION, REIFERE ESTAR BIEN, MODULANDO DOLOR ADECUADAEMNTE CON ANALGESICOS, NO REFIERE NUEVOS SINTOMAS
EXAMEN FISICO
ENCUENTRO A PACIENTE EN CAMA EN ACEPTABLES CONDICIONES GENERALES. AFEBRIL. SIN SIRS. SIN SIGNOS DE DIFICULTAD RESPIRATORIA.
EXT: MIEMBRO INFERIOR DERECHO A NIVEL DE PIE CON CURACIONES MAS SISTEMA VAC FUNCIONAL, DRENANDO MATERIAL SEROSANGUINOLENTO, PULSOS DISTALES PRESENTES, LLENADO CAPILAR 2 SEGUNDOS, NO REALIZA EXTENSION DE DEDOS.

PLAN: PACIENTE EN POP DE LAVADO MAS FIJACION INTERNA DE 2DO Y 3ER METATARSIANO PIE IZQUIERDO QUE EN EL MOMENTO ADECUADA EVOLUCION POP, CON USO DE VAC FUNCIONAL, AUN PRESENTA DEFECTO DE COVERTURA SE TOMARON CULTIVOS INTRAQUIRURGICOS 02/03/19 SEGUN REPORTE SE CONSIDERA VALORACION POR CIRUGIA PLASTICA PARA MANEJO DE DEFECTO DE COBERTURA, SE EXPLICA CONDUCTA A PACIENTE REFIERE ENTENDER Y ACEPTA

Dr. Luis Miguel Tello V.
Cirujano Ortopedia y Traumatología
C.C. 6548746 RM 195729

Profesional: LUIS MIGUEL TELLO VALENCIA
CC - 6548746 - T.P 1084
Especialidad - TRAUMATOLOGO-ORTOPEDISTA

2019-03-04

09:03 kcoral - KAREN JULIETH CORAL ORDOÑEZ
ESPECIALIDAD: MEDICO GENERAL
/// EVOLUCIÓN PISO 7//ORTOPEDIA// MD ASISTENCIAL CAMILO RODRIGUEZ//

MILTON ANIBAL LUNA
CC 16739673
52 AÑOS

DX.
1. TRAUMA EN ACCIDENTE DE TRANSITO
1.1 TRAUMA PIE DERECHO
1.1 GRAN DEFECTO DE COBERTURA EN DORSO DEL PIE
1.2 FRACTURAS EXPUESTAS DEL 1, 2 Y 3 METATARSIANOS
1.2.1 POP OSTEOSINTESIS DE 2DO Y 3ER METACARPIANO PIE DERECHO (02/03/19)
1.3 LESION DE LOS EXTENSORES DEL 1, 2 Y 3 DEDOS CON PERDIDA DE SUSTANCIA TENDINOSA
1.5 POP LV+DB+COLOCACIÓN VAC PIE DERECHO (26/02/19) (02/03/19)
1.6 HERIDA ABIERTA SUBMENTONIANA
1.6.1 POP LV + DB + GOLGAJO DE HERIDA EN MENTON (02/03/19)

AMPISULBA FI 27/02/19 DIA 6

SUBJETIVO: PACIENTE EN CAMA EN BUENAS CONDICIONES GENERAELES, ALERTA ORIENTADO CONSCIENTE, PACIENTE NIEGA APARICFION DE NUEVOS EPISODIOS DE RASH CUTANEO, NIEGA EFECTOS ADVERSOS A MEDICAMENTOS ADMINISTRADOS., TOLRA VIA ORAL ADECUADAMENTE, NIEGA SINTOMATOLOGIA EN EL MOMENTO.

OBJETIVO: PACIENTE ALERTA, ATENTO, ORIENTADO, HIDRATADA.
SV. TA 120/87 FR. 16 FC. 84 SATO2 93% AL AMBIENTE.

CLÍNICA COLOMBIA

HISTORIA CLINICA

PACIENTE: MILTON ANIBAL LUNA ROJAS	**IDENTIFICACION:** CC 16739673		**HC:** 16739673 - CC
FECHA DE NACIMIENTO: 12/1/1967	**EDAD:** 52 Años	**SEXO:** M	**TIPO AFILIADO:** Beneficiario
RESIDENCIA: CARRERA 72 1A 39	VALLE DEL CAUCA-CALI		**TELEFONO:** 3238972
NOMBRE ACOMPAÑANTE:	**PARENTESCO:**		**TELEFONO:**
FECHA INGRESO: 26/2/2019 - 14:07:00	**FECHA EGRESO:** 7/3/2019 - 16:30:49		**CAMA:** PH0212A
DEPARTAMENTO: H1700 - HOSPITALIZACION 7 PISO	**SERVICIO:** HOSPITALARIO		
CLIENTE: SEGUROS DEL ESTADO S.A.	**PLAN:** SEGUROS DEL ESTADO S.A. 2019		

NORMOCEFALO, PUPILAS NORMORREACTIVAS, CARA CON HERIDA A NIVEL DE REGION SUBMENTONIANA CUBIERTA SIN ESTIGMAS DE SANGRADO, CONJUNTIVAS ROSADAS, MUCOSAS HUMEDAS. RUIDOS CARDIACO RITMICOS, REGULARES, NO SOPLOS. MURMULLO VESICULAR PRESENTE EN AMBOS CAMPOS PULMONARES, SIN AGREGADOS. ABDOMEN BLANDO, DEPRESIBLE, NO DOLOROSO A LA PALPACION, NO SIGNOS DE IRRITACION PERITONEAL. EXTREMIDADES MIEMBRO INFERIOR DERECHO CON USO DE VENDAJES ELÁSTICOS EN TOBILLO Y PIE, APÓSITOS SIN ESTIGMAS DE SANGRADO, SISTEMA VAC NORMO-FUNCIONAL. SNC. SIN SIGNOS FOCALIZACION,GLASGOW 15/15.

* REPORTE DE PARACLINICOS DEL 04/03/2019:

CH LEUCOS 6.800, N 65, L 24, HB 12.9, HTO 38.6, PLAQ 279.000
CLORÓ 105, K 4.3, NA 139
CREATININA SERICA 0.93, BUN 13
PCR 2.5
PT 13.2, INR 0.96, PTT 29.5

AP. PACIENTE QUE INGRESÓ EN CONTEXTO DE TRAUMATISMO EN ACCIDENTE DE TRÁNSITO EN EL QUE SUFRE TRAUMA EN PIE DERECHO, CON FRACTURA DE METATARSIANOS Y DEFECTO DE COBERTURA EN DORSO DE PIE. POR LO QUE FUE LLEVADO A MANEJO INCIAIAL DE LAVADO, DEBRIDAMIENTO DE FRACUTRAS EL 02/03/19. Y EL DÍA DE AYER, SE REALIZA NUEVO LAVADO, REVISIÓN DE TEJIDOS Y FIJACION INTERNA, CON TOMA DE CULTIVOS INTRAQUIRÚRGICOS.
Y POR DEFECTO DE COBERTURA IMPORTANTE, CON EXPOSICIÓN ÓSEA Y TENDINOSA, SE SOLCITA VALORACIÓN POR SERVICIO DE CIRUGÍA PLÁSTICA.
EN EL MOMENTO ESTABLE HEMODINAMICMAENTE, SIN SIRS, CON DOLOR MODULADO, CONTINUA MANEJO MEDICO ESTABLECIDO.

* REPORTE DE PARACLINICOS DEL 02/03/2019:

CULTIVO DE SECRECION DE PIE DERECHO 1 Y 2: NEGATIVO A LAS 24 HORAS DE INCUBACION.

PACIENTE QUIEN SUFRE ACCIDENTE DE TRANSITO CON POSTERIOR TRAUMA EN PIE DERECHO, PRESENTO FRACTURA DE METATARSIANOS CON DEFCTO DE COBERTURA EN DORSO DE PIE DERECHO, PACIENT QUIEN FUE INTERVENIDO QUIRURGICAMENTE, SE REALIZO LAVADO + DEBRIDMIENTO EL DIA 02/03/2019 Y EL DIA 03/03/2019 SE LLEVA NUEVAMENTE ALAVADO + FIJACION INTERNA CON TOMA DE CULTIVOS, LOS CUALES REPORTAN PRELIMINAR NEGATIVO A LAS 24 HORAS DE INCUBACION. ADEMAS PACEINTE QUIEN SE ENCUENTRA EN PROCESO DE VALROACION POR CIRUGIA PLASTICA POR DEFECTO DE COBERTURA. CONTINUAR CON IGUALES ORDENES MEDICAS PREVIAMENTE INSTAURADAS.

Karen Julieth Coral O
C.C. 1.123.325.405
Universidad Libre
de Colombia

Profesional: KAREN JULIETH CORAL ORDOÑEZ
CC - 1123325405 - T.P 1123325405
Especialidad - MEDICO GENERAL

12:03 aossa - ARLEY A OSSA BENAVIDEZ
ESPECIALIDAD: TRAUMATOLOGO-ORTOPEDISTA
** ORTOPEDIA **

- DX:
1. DEFECTO DE COBERTURA EN DORSO DEL PIE DERECHO
2. FRACTURAS EXPUESTAS DEL 1, 2 Y 3 METATARSIANOS PIE DERECHO
A) CONTAMINACION CON TIERRA, PIEDRAS Y MATERIAL VEGETAL
3. LESION DE LOS EXTENSORES DEL 1, 2 Y 3 DEDOS DEL PIE DERECHDO CON PERDIDA DE SUSTANCIA TENDINOSA.

- PROCEDIEMIENTOS
1. LV + DB + SISTEMA VAC 26 PIE DERECHO /02/2019
2. LV + DB + CAMBIO SISTEMA VAC PIE DERECHO + TOMA DE CULTIVOS 02/03/19
3. RA + FI 2DO 3ER METATARSIANO PIE DERECHO 02/03/19

- PACIENTE EN SALA DE HOSPITALIZACION, REIFERE ESTAR BIEN, MODULANDO DOLOR ADECUADAEMNTE CON ANALGESICOS, NO REFIERE NUEVOS SINTOMAS, EN ACEPTABLES CONDICIONES GENERALES, ALERTA, AL EXAMEN FISICO EN MIEMBRO INFERIOR DERECHO A NIVEL DE PIE CON CURACIONES MAS SISTEMA VAC FUNCIONAL, DRENANDO MATERIAL SEROSANGUINOLENTO, PULSOS DISTALES PRESENTES, LLENADO CAPILAR 2 SEGUNDOS, NO REALIZA EXTENSION DE DEDOS.

- PLAN: PACIENTE CON CUADRO COMENTADO, A QUIEN SE LE TOMARON CULTIVOS INTRAQUIRURGICOS LOS CUALES SE

CLINICA COLOMBIA

HISTORIA CLINICA

PACIENTE: MILTON ANIBAL LUNA ROJAS	**IDENTIFICACION:** CC 16739673		**HC:** 16739673 - CC
FECHA DE NACIMIENTO: 12/1/1967	**EDAD:** 52 Años	**SEXO:** M	**TIPO AFILIADO:** Beneficiario
RESIDENCIA: CARRERA 72 1A 39	VALLE DEL CAUCA-CALI		**TELEFONO:** 3238972
NOMBRE ACOMPAÑANTE:	**PARENTESCO:**		**TELEFONO:**
FECHA INGRESO: 26/2/2019 - 14:07:00	**FECHA EGRESO:** 7/3/2019 - 16:30:49		**CAMA:** PH0212A
DEPARTAMENTO: H1700 - HOSPITALIZACION 7 PISO	**SERVICIO:** HOSPITALARIO		
CLIENTE: SEGUROS DEL ESTADO S.A.	**PLAN:** SEGUROS DEL ESTADO S.A. 2019		

ENCUENTRAN EN EL MOMENTO NEGATIVOS, EN PROCESO RESULTADO DEFINITIVO, QUIEN PRESENTA ADEMAS EN PROCESO DE VALORACION POR CIRUGIA PLASTICA POR DEFECTO DE COBERTURA, POR EL MOMENTO CONTINUA IGUAL MANEJO MEDICO Y VIGILANCIA CLINICA.

Profesional: ARLEY ALBERTO OSSA BENAVIDEZ
CC - 6199768 - T.P 76-2168-05
Especialidad - TRAUMATOLOGO-ORTOPEDISTA

2019-03-05

06:44 kcoral - KAREN JULIETH CORAL ORDOÑEZ
ESPECIALIDAD: MEDICO GENERAL
***REPORTE CULTIVOS INTRAQUIRÚRGICOS 02/03/19

secreción ple derecho n2
REPORTE PRELIMINAR CULTIVO
NEGATIVO A LAS 24 HORAS INCUBACION

REPORTE FINAL CULTIVO
NEGATIVO A LAS 48 HORAS INCUBACION

secreción ple derecho n1
REPORTE PRELIMINAR CULTIVO
NEGATIVO A LAS 24 HORAS INCUBACION

REPORTE FINAL CULTIVO
NEGATIVO A LAS 48 HORAS INCUBACION

Karen Julieth Coral O.
C.C. 1.123.325.405
Universidad Medical de Colombia

Profesional: KAREN JULIETH CORAL ORDOÑEZ
CC - 1123325405 - T.P 1123325405
Especialidad - MEDICO GENERAL

13:47 lmtello - LUIS MIGUEL TELLO VALENCIA
ESPECIALIDAD: TRAUMATOLOGO-ORTOPEDISTA
** ORTOPEDIA **

- DX:
1. DEFECTO DE COBERTURA EN DORSO DEL PIE DERECHO
2. FRACTURAS EXPUESTAS DEL 1, 2 Y 3 METATARSIANOS PIE DERECHO
A) CONTAMINACION CON TIERRA, PIEDRAS Y MATERIAL VEGETAL
3. LESION DE LOS EXTENSORES DEL 1, 2 Y 3 DEDOS DEL PIE DERECHDO CON PERDIDA DE SUSTANCIA TENDINOSA.

- PROCEDIEMIENTOS
1. LV + DB + SISTEMA VAC 26 PIE DERECHO /02/2019
2. LV + DB + CAMBIO SISTEMA VAC PIE DERECHO + TOMA DE CULTIVOS 02/03/19
3. RA + FI 2DO 3ER METATARSIANO PIE DERECHO 02/03/19

- PACIENTE EN SALA DE HOSPITALIZACION, REIFERE ESTAR BIEN, MODULANDO DOLOR ADECUADAEMNTE CON ANALGESICOS, NO REFIERE NUEVOS SINTOMAS, EN ACEPTABLES CONDICIONES GENERALES, ALERTA, AL EXAMEN FISICO EN MIEMBRO INFERIOR DERECHO A NIVEL DE PIE CON CURACIONES MAS SISTEMA VAC FUNCIONAL, DRENANDO MATERIAL

CLÍNICA COLOMBIA

HISTORIA CLINICA

PACIENTE: MILTON ANIBAL LUNA ROJAS	**IDENTIFICACION:** CC 16739673		**HC:** 16739673 - CC
FECHA DE NACIMIENTO: 12/1/1967	**EDAD:** 52 Años	**SEXO:** M	**TIPO AFILIADO:** Beneficiario
RESIDENCIA: CARRERA 72 1A 39	VALLE DEL CAUCA-CALI		**TELEFONO:** 3238972
NOMBRE ACOMPAÑANTE:	**PARENTESCO:**		**TELEFONO:**
FECHA INGRESO: 26/2/2019 - 14:07:00	**FECHA EGRESO:** 7/3/2019 - 16:30:49		**CAMA:** PH0212A
DEPARTAMENTO: H1700 - HOSPITALIZACION 7 PISO	**SERVICIO:** HOSPITALARIO		
CLIENTE: SEGUROS DEL ESTADO S.A.	**PLAN:** SEGUROS DEL ESTADO S.A. 2019		

SEROSANGUINOLENTO, PULSOS DISTALES PRESENTES, LLENADO CAPILAR 2 SEGUNDOS, NO REALIZA EXTENSION DE DEDOS.

- PLAN: PACIENTE CON CUADRO COMENTADO, A QUIEN SE LE TOMARON CULTIVOS INTRAQUIRURGICOS EL 02/03/19, LOS CUALES SE ENCUENTRAN CON REPORTE FINAL NEGATIVO, POR LO CUAL SE CIERRA INTERCONSULTA POR ORTOPEDIA, CONTINUAR MANEJO POR CIRUGIA PLASTICA POR DEFECTO DE COBERTURA, ESTAREMOS ATENTOS A NUEVAS VALORACIONES EN CASO DE QUE EL PACIENTE LAS REQUIERA.

Dr. Luis Miguel Tello V.
Cirujano Ortopedia y
Traumatologia
c.c.6548746 RM 199728

Profesional: LUIS MIGUEL TELLO VALENCIA
CC - 6548746 - **T.P** 1084
Especialidad - TRAUMATOLOGO-ORTOPEDISTA

14:44 kcoral - KAREN JULIETH CORAL ORDOÑEZ
ESPECIALIDAD: MEDICO GENERAL
/// EVOLUCIÓN PISO 7//ORTOPEDIA// MD ASISTENCIAL KAREN CORAL ///

MILTON ANIBAL LUNA
CC 16739673
52 AÑOS

DX.
1. TRAUMA EN ACCIDENTE DE TRANSITO
1.1 TRAUMA PIE DERECHO
1.1 GRAN DEFECTO DE COBERTURA EN DORSO DEL PIE
1.2 FRACTURAS EXPUESTAS DEL 1, 2 Y 3 METATARSIANOS
1.2.1 POP OSTEOSINTESIS DE 2DO Y 3ER METACARPIANO PIE DERECHO (02/03/19)
1.3 LESION DE LOS EXTENSORES DEL 1, 2 Y 3 DEDOS CON PERDIDA DE SUSTANCIA TENDINOSA
1.5 POP LV+DB+COLOCACIÓN VAC PIE DERECHO (26/02/19) (02/03/19)
1.6 HERIDA ABIERTA SUBMENTONIANA
1.6.1 POP LV + DB + GOLGAJO DE HERIDA EN MENTON (02/03/19)

AMPISULBA FI 27/02/19 DIA 6

SUBJETIVO: PACIENTE EN CAMA EN BUENAS CONDICIONES GENERAELES, ALERTA ORIENTADO CONSCIENTE, TOLERANDO LA VÍA ORAL, TERAPIA DE PRESIÓN NEGATIVA.

OBJETIVO: PACIENTE ALERTA, ATENTO, ORIENTADO, HIDRATADA.
SV. TA 119/74 FR. 18 FC. 74 SATO2 92% AL AMBIENTE.
NORMOCEFALO, PUPILAS NORMORREACTIVAS, CARA CON HERIDA A NIVEL DE REGION SUBMENTONIANA CUBIERTA SIN ESTIGMAS DE SANGRADO, CONJUNTIVAS ROSADAS, MUCOSAS HUMEDAS. RUIDOS CARDIACO RITMICOS, REGULARES, NO SOPLOS. MURMULLO VESICULAR PRESENTE EN AMBOS CAMPOS PULMONARES, SIN AGREGADOS. ABDOMEN BLANDO, DEPRESIBLE, NO DOLOROSO A LA PALPACION, NO SIGNOS DE IRRITACION PERITONEAL. EXTREMIDADES MIEMBRO INFERIOR DERECHO CON USO DE VENDAJES ELÁSTICOS EN TOBILLO Y PIE, APÓSITOS SIN ESTIGMAS DE SANGRADO, SISTEMA VAC NORMO-FUNCIONAL. SNC. SIN SIGNOS FOCALIZACION,GLASGOW 15/15.

AP. PACIENTE QUE INGRESÓ EN CONTEXTO DE TRAUMATISMO EN ACCIDENTE DE TRÁNSITO EN EL QUE SUFRE TRAUMA EN PIE DERECHO, CON FRACTURA DE METATARSIANOS Y DEFECTO DE COBERTURA IMPORTANTE EN DORSO DE PIE.
LLEVADO A MANEJO INICIAL DE LAVADO, DEBRIDAMIENTO DE FRACUTRAS EL 02/03/19. Y REQUIRIÓ LAVADO DE REVISIÓN DE TEJIDOS Y FIJACIÓN INTERNA DE FRACTURAS POR PARTE DE ORTOPEDIA. CON TOMA DE CULTIVOS INTRAQUIRÚRGICOS. DEL 02/03/19.
CULTIVOS CON REPORTE EL DÍA DE HOY NEGATIVOS A LAS 48 HORAS. INFORME FINAL. POR LO QUE EL DÍA DE HOY EN REVISTA POR PARTE DE ORTOPEDIA, INDICAN ALTAY ORDEN DE CONTINUAR MANEJO POR CIRUGÍA PLÁSTICA, CON EL FIN DE MANEJO DE LOS TEJIDOS BLANDOS.
EN EL MOMENTO ESTABLE HEMODINAMICMAENTE, SIN SIRS, CON DOLOR MODULADO, CONTINUA MANEJO MEDICO ESTABLECIDO.

SE ATIENDE LLAMADO DE REFERENCIA Y CONTRAREFERENCIA, QUE PACIENTE SE INICIA PROCESO DE REMISIÓN QUE FUE ACEPTADO EN CLÍNICA REY DAVID POR JEFE SORAYA CHAGUENDO.
LO CUAL SE COMENTA AL PACIENTE, QUE EN EL MOMENTO SE ENCUENTRA SIN FAMILIARES.

CLÍNICA COLOMBIA

HISTORIA CLINICA

PACIENTE: MILTON ANIBAL LUNA ROJAS	**IDENTIFICACION:** CC 16739673		**HC:** 16739673 - CC
FECHA DE NACIMIENTO: 12/1/1967	**EDAD:** 52 Años	**SEXO:** M	**TIPO AFILIADO:** Beneficiario
RESIDENCIA: CARRERA 72 1A 39	VALLE DEL CAUCA-CALI		**TELEFONO:** 3238972
NOMBRE ACOMPAÑANTE:	**PARENTESCO:**		**TELEFONO:**
FECHA INGRESO: 26/2/2019 - 14:07:00	**FECHA EGRESO:** 7/3/2019 - 16:30:49		**CAMA:** PH0212A
DEPARTAMENTO: H1700 - HOSPITALIZACION 7 PISO	**SERVICIO:** HOSPITALARIO		
CLIENTE: SEGUROS DEL ESTADO S.A.	**PLAN:** SEGUROS DEL ESTADO S.A. 2019		

Karen Julieth Coral O.
C.C. 1.123.325.405
Universidad Nacional de Colombia

Profesional: KAREN JULIETH CORAL ORDOÑEZ
CC - 1123325405 - T.P 1123325405
Especialidad - MEDICO GENERAL

2019-03-06

12:29 lmpabon - LINA MARIA PABON MORALES
ESPECIALIDAD: MEDICO GENERAL

EVOLUCIÓN PISO 7// CX PLASTICA// MD ASISTENCIAL LINA PABON

MILTON ANIBAL LUNA
CC 16739673
52 AÑOS

DX.
1. TRAUMA EN ACCIDENTE DE TRANSITO
1.1 TRAUMA PIE DERECHO
1.1 GRAN DEFECTO DE COBERTURA EN DORSO DEL PIE
1.2 FRACTURAS EXPUESTAS DEL 1, 2 Y 3 METATARSIANOS
1.2.1 POP OSTEOSINTESIS DE 2DO Y 3ER METACARPIANO PIE DERECHO (02/03/19)
1.3 LESION DE LOS EXTENSORES DEL 1, 2 Y 3 DEDOS CON PERDIDA DE SUSTANCIA TENDINOSA
1.5 POP LV+DB+COLOCACIÓN VAC PIE DERECHO (26/02/19) (02/03/19)
1.6 HERIDA ABIERTA SUBMENTONIANA
1.6.1 POP LV + DB + GOLGAJO DE HERIDA EN MENTON (02/03/19)

AMPISULBA FI 27/02/19 DIA 6

SUBJETIVO: PACIENTE EN CAMA EN BUENAS CONDICIONES GENERAELES, MODULANDO DOLOR, NO SINTOMAS ASOCIADOS

OBJETIVO: PACIENTE ALERTA, ATENTO, ORIENTADO, HIDRATADA. SIGNOS VITALES: TA 106/76 FR. 18 FC. 69 SATO2 96% AL AMBIENTE.
NORMOCEFALO, CARA CON HERIDA A NIVEL DE REGION SUBMENTONIANA CUBIERTA SIN ESTIGMAS DE SANGRADO, CONJUNTIVAS ROSADAS, MUCOSAS HUMEDAS. RUIDOS CARDIACO RITMICOS, REGULARES, NO SOPLOS. MURMULLO VESICULAR PRESENTE EN AMBOS CAMPOS PULMONARES, SIN AGREGADOS. ABDOMEN BLANDO, DEPRESIBLE, NO DOLOROSO A LA PALPACION, NO SIGNOS DE IRRITACION PERITONEAL. EXTREMIDADES MIEMBRO INFERIOR DERECHO CON USO DE VENDAJES ELÁSTICOS EN TOBILLO Y PIE, APÓSITOS SIN ESTIGMAS DE SANGRADO, SISTEMA VAC NORMO-FUNCIONAL. SNC. SIN SIGNOS FOCALIZACION,GLASGOW 15/15.

ANALISIS/PLAN: PACIENTE QUE INGRESÓ EN CONTEXTO DE TRAUMATISMO EN ACCIDENTE DE TRÁNSITO EN EL QUE SUFRE TRAUMA EN PIE DERECHO, CON FRACTURA DE METATARSIANOS Y DEFECTO DE COBERTURA IMPORTANTE EN DORSO DE PIE, QUIEN RECIBE INICIALMENTE LAVADO, DEBRIDAMIENTO DE FRACTURAS EL 02/03/19 POSTERIORMENTE NUEVO LAVADO PARA REVISIÓN DE TEJIDOS Y FIJACIÓN INTERNA DE FRACTURAS POR PARTE DE ORTOPEDIA EN EL QUE SE TOMAN CULTIVOS INTRAQUIRÚRGICOS EL DIA 02/03/19, LOS CUALES SON NEGATIVOS A LAS 48 HORAS. INFORME FINAL, POR PARTE DE ORTOPEDIA SE CIERRA INTERCONSULTA Y SE INDICAN ALTA Y SE CONTINUA MANEJO POR CIRUGÍA PLÁSTICA, CON EL FIN DE MANEJO DE LOS TEJIDOS BLANDOS, PACIENTE AL CUAL SE LE INICIO PROCESO DE REMISIÓN QUE FUE ACEPTADO EN CLÍNICA REY DAVID POR JEFE SORAYA CHAGUENDO, FAMILIARES NO ACEPTAN INICIALMENTE TRASLADO SIEMBARGO EL DIA DE HOY HERMANA LO ACEPTA POR LO CUAL SE NOTIFICA A AREA DE REFERENCIA PARA COORDINA TRASLADO.

Profesional: LINA MARIA PABON MORALES
CC - 1053816925 - T.P 1053816925

CLÍNICA COLOMBIA

HISTORIA CLINICA

PACIENTE: MILTON ANIBAL LUNA ROJAS	**IDENTIFICACION:** CC 16739673		**HC:** 16739673 - CC
FECHA DE NACIMIENTO: 12/1/1967	**EDAD:** 52 Años	**SEXO:** M	**TIPO AFILIADO:** Beneficiario
RESIDENCIA: CARRERA 72 1A 39	VALLE DEL CAUCA-CALI		**TELEFONO:** 3238972
NOMBRE ACOMPAÑANTE:	**PARENTESCO:**		**TELEFONO:**
FECHA INGRESO: 26/2/2019 - 14:07:00	**FECHA EGRESO:** 7/3/2019 - 16:30:49		**CAMA:** PH0212A
DEPARTAMENTO: H1700 - HOSPITALIZACION 7 PISO	**SERVICIO:** HOSPITALARIO		
CLIENTE: SEGUROS DEL ESTADO S.A.	**PLAN:** SEGUROS DEL ESTADO S.A. 2019		

Especialidad - MEDICO GENERAL

17:18 kcoral - KAREN JULIETH CORAL ORDOÑEZ
ESPECIALIDAD: MEDICO GENERAL

****NOTA MÉDICA

ATIENDO LLAMADO DE REFERENCIA, PACIENTE CON INDICACIÓN DE REMISIÓN POR PARTE DE SU PRESTADOR DE SALUD PARA CLÍNICA REY DAVID, ACEPTADO POR JEFE SORAYA CHAGUENDO.
QUE TENÍA INDICACIÓN DE EGRESO EL DÍA DE HOY.
SE NOTIFICA "NO PUEDE PASAR LA AMULANCIA EL DÍA DE HOY PORQUE ESTA HACIENDO UN TRASLADO EN BUENAVENTURA"

SE EXPLICA AL PACIENTE Y SU FAMILIAR.
SE CONTINUA MANEJO MÉDICO.

SIN EMBARGO SE HACE ÉNFASIS EN QUE PACIENTE TIENE CONDUCTAS POR ESPECIALIADES TRATANTES PARA MANEJO DE LOS TEJIDOS BLANDOS, PORTA TERAPIA DE PRESIÓN NEGATIVA QUE FUE LLEVADO A LAVADO Y RECAMBIO HACE 4 DÍAS. Y QUE ESTE TIPO DE SISTEMA DEBE CAMBIARSE EN PERIODOS DE TIEMPO DE 5-8 DÍAS COMO MÁXIMO. (SEGÚN POTESTATIVO POR ESPECIALIDADES TRATANTES)
POR LO QUE ES IMPORTANTE EL TRASLADO DE PACIENTE PARA CONTINUAR SUS MANEJOS, O LA AUTORIZACIÓN DE ESTOS, DADO ALTO RIESGO DE PROCESOS INFECCIOSOS DE TEJIDOS BLANDOS, OSTEOMIELITIS Y RETROCESO EN LA EVOLUCIÓN CLÍNICA.

Karen Julieth Coral O
C.C. 1.123.325.405
Universidad Nacional de Colombia

Profesional: KAREN JULIETH CORAL ORDOÑEZ
CC - 1123325405 - T.P 1123325405
Especialidad - MEDICO GENERAL

2019-03-07

12:57 lmpabon - LINA MARIA PABON MORALES
ESPECIALIDAD: MEDICO GENERAL

EVOLUCIÓN PISO 7// CX PLASTICA// MD ASISTENCIAL LINA PABON

MILTON ANIBAL LUNA
CC 16739673
52 AÑOS

DX.
1. TRAUMA EN ACCIDENTE DE TRANSITO
1.1 TRAUMA PIE DERECHO
1.1 GRAN DEFECTO DE COBERTURA EN DORSO DEL PIE
1.2 FRACTURAS EXPUESTAS DEL 1, 2 Y 3 METATARSIANOS
1.2.1 POP OSTEOSINTESIS DE 2DO Y 3ER METACARPIANO PIE DERECHO (02/03/19)
1.3 LESION DE LOS EXTENSORES DEL 1, 2 Y 3 DEDOS CON PERDIDA DE SUSTANCIA TENDINOSA
1.5 POP LV+DB+COLOCACIÓN VAC PIE DERECHO (26/02/19) (02/03/19)
1.6 HERIDA ABIERTA SUBMENTONIANA
1.6.1 POP LV + DB + GOLGAJO DE HERIDA EN MENTON (02/03/19)

AMPISULBA FI 27/02/19 DIA 7

SUBJETIVO: PACIENTE EN CAMA EN BUENAS CONDICIONES GENERAELES, MODULANDO DOLOR, NO SINTOMAS ASOCIADOS

OBJETIVO: PACIENTE ALERTA, ATENTO, ORIENTADO, HIDRATADA. NORMOCEFALO, CARA CON HERIDA A NIVEL DE REGION SUBMENTONIANA CUBIERTA SIN ESTIGMAS DE SANGRADO, CONJUNTIVAS ROSADAS, MUCOSAS HUMEDAS. RUIDOS CARDIACO RITMICOS, REGULARES, NO SOPLOS. MURMULLO VESICULAR PRESENTE EN AMBOS CAMPOS PULMONARES, SIN AGREGADOS. ABDOMEN BLANDO, DEPRESIBLE, NO DOLOROSO A LA PALPACION, NO SIGNOS DE IRRITACION PERITONEAL. EXTREMIDADES MIEMBRO INFERIOR DERECHO CON USO DE VENDAJES ELÁSTICOS EN TOBILLO Y PIE, APÓSITOS SIN ESTIGMAS DE SANGRADO, SISTEMA VAC NORMO-FUNCIONAL. SNC. SIN SIGNOS FOCALIZACION,GLASGOW 15/15.

ANALISIS/PLAN: PACIENTE QUE INGRESÓ EN CONTEXTO DE TRAUMATISMO EN ACCIDENTE DE TRÁNSITO EN EL QUE SUFRE TRAUMA EN PIE DERECHO, CON FRACTURA DE METATARSIANOS Y DEFECTO DE COBERTURA IMPORTANTE EN DORSO DE PIE, QUIEN RECIBE INICIALMENTE LAVADO, DEBRIDAMIENTO DE FRACTURAS EL 02/03/19 POSTERIORMENTE NUEVO LAVADO PARA REVISIÓN DE TEJIDOS Y FIDACIÓN INTERNA DE FRACTURAS POR PARTE DE ORTOPEDIA EN EL QUE SE TOMAN CULTIVOS

CLÍNICA COLOMBIA

HISTORIA CLINICA

PACIENTE: MILTON ANIBAL LUNA ROJAS	**IDENTIFICACION:** CC 16739673		**HC:** 16739673 - CC
FECHA DE NACIMIENTO: 12/1/1967	**EDAD:** 52 Años	**SEXO:** M	**TIPO AFILIADO:** Beneficiario
RESIDENCIA: CARRERA 72 1A 39	VALLE DEL CAUCA-CALI		**TELEFONO:** 3238972
NOMBRE ACOMPAÑANTE:	**PARENTESCO:**		**TELEFONO:**
FECHA INGRESO: 26/2/2019 - 14:07:00	**FECHA EGRESO:** 7/3/2019 - 16:30:49		**CAMA:** PH0212A
DEPARTAMENTO: H1700 - HOSPITALIZACION 7 PISO	**SERVICIO:** HOSPITALARIO		
CLIENTE: SEGUROS DEL ESTADO S.A.	**PLAN:** SEGUROS DEL ESTADO S.A. 2019		

INTRAQUIRÚRGICOS EL DIA 02/03/19, LOS CUALES SON NEGATIVOS A LAS 48 HORAS. INFORME FINAL, POR PARTE DE ORTOPEDIA SE CIERRA INTERCONSULTA Y SE INDICAN ALTA Y SE CONTINUA MANEJO POR CIRUGÍA PLÁSTICA, CON EL FIN DE MANEJO DE LOS TEJIDOS BLANDOS, PACIENTE AL CUAL SE LE INICIO PROCESO DE REMISIÓN QUE FUE ACEPTADO EN CLÍNICA REY DAVID A LA ESPERA DE COORDINAR TRASLADO.

Profesional: LINA MARIA PABON MORALES
CC - 1053816925 - T.P 1053816925
Especialidad - MEDICO GENERAL

16:08 kcoral - KAREN JULIETH CORAL ORDOÑEZ
ESPECIALIDAD: MEDICO GENERAL
*****NOTA MÉDICA

INGRESA PERSONAL DE TRASLADOS AMBULANCIA, CLÍNICA REY DAVID.

PARA EGRESO DE PACIENTE, QUE SE ENCUENTRA ESTABLE HEMODINAMICAMNETE, SIN SIRS, QUE ATIENDE A LA ENTREVISTA. SV. TA. 119/74 FR. 18 FC. 74 SATO2. 95% AL AMBIENTE.

SE EXPLICA QUE SE ENTREGA
RESUMEN DE EPICRISIS
ORDEN DE INCAPACIDAD DURANTE SU ESTANCIA
COPIA DE NOTAS DE CIRUGÍA
IMÁGENES DE RADIOGRAFÍAS PRE Y POST QUIRÚRGICAS

FAMILIARES (HERMANA) Y PACIENTE, DICEN ENTENDER Y ACEPTAR.

Karen Julieth Coral O
C.C. 1.123.325.405
Universidad Nacional de Colombia

Profesional: KAREN JULIETH CORAL ORDOÑEZ
CC - 1123325405 - T.P 1123325405
Especialidad - MEDICO GENERAL

LISTADO DE SIGNOS VITALES

FECHA	HORA	F.C.	F.R.	P.V	PVC	PIC	PESO	TENSION	MED.	SITIO T.A.	TEMP.	T.INCU	MANUAL	EVA	$SATO_2$	PC	BORG	METs*
2019-03-07	06:00	69	18	--	--	--	--	103 / 72	82	Miembro Superior Derecho(NINV)	36.60	--	--	--	96.00	--	--	--
USUARIO	ERIKA JOHANNA VIERA GRANOBLES						**ESPECIALIDAD**	ENFERMERIA										
2019-03-06	22:00	85	20	--	--	--	--	104 / 70	81	Miembro Superior Derecho(NINV)	36.50	--	--	--	96.00	--	--	--
USUARIO	ANYELA PAOLA TROCHEZ COLLAZOS						**ESPECIALIDAD**	ENFERMERIA GENERAL										
2019-03-06	14:00	73	18	--	--	--	--	103 / 68	79	Miembro Superior Izquierdo(NINV)	36.00	--	--	--	96.00	--	--	--

CLÍNICA COLOMBIA

HISTORIA CLINICA

PACIENTE: MILTON ANIBAL LUNA ROJAS	**IDENTIFICACION:** CC 16739673	**HC:** 16739673 - CC
FECHA DE NACIMIENTO: 12/1/1967	**EDAD:** 52 Años **SEXO:** M	**TIPO AFILIADO:** Beneficiario
RESIDENCIA: CARRERA 72 1A 39	VALLE DEL CAUCA-CALI	**TELEFONO:** 3238972
NOMBRE ACOMPAÑANTE:	**PARENTESCO:**	**TELEFONO:**
FECHA INGRESO: 26/2/2019 - 14:07:00	**FECHA EGRESO:** 7/3/2019 - 16:30:49	**CAMA:** PH0212A
DEPARTAMENTO: H1700 - HOSPITALIZACION 7 PISO	**SERVICIO:** HOSPITALARIO	
CLIENTE: SEGUROS DEL ESTADO S.A.	**PLAN:** SEGUROS DEL ESTADO S.A. 2019	

USUARIO	ALDRIN ALEXANDER CASTILLO CASTILLO						**ESPECIALIDAD**	ENFERMERIA GENERAL										
2019-03-06	06:00	67	19	--	--	--	--	106 / 76	86	Miembro Superior Derecho(NINV)	36.60	--	--	--	96.00	--	--	--
USUARIO	DIONNE SULAY TOMBE SECUE						**ESPECIALIDAD**	ENFERMERIA GENERAL										
2019-03-05	22:00	72	20	--	--	--	--	106 / 67	80	Miembro Superior Derecho(NINV)	36.60	--	--	--	96.00	--	--	--
USUARIO	IVAN DAVID BAÑOL LIEVANO						**ESPECIALIDAD**	ENFERMERIA GENERAL										
2019-03-05	14:00	109	20	--	--	--	--	109 / 72	84	Miembro Superior Derecho(NINV)	36.00	--	--	--	96.00	--	--	--
USUARIO	ANA PATRICIA RODRIGUEZ SALDARRIAGA						**ESPECIALIDAD**	ENFERMERIA GENERAL										
2019-03-05	06:00	66	19	--	--	--	--	99 / 62	74	Miembro Superior Derecho(NINV)	36.50	--	--	--	94.00	--	--	--
USUARIO	GERSON ANDRES ORTIZ RIVERA						**ESPECIALIDAD**	ENFERMERIA GENERAL										
2019-03-04	22:00	65	20	--	--	--	--	88 / 47	60	Miembro Superior Derecho(NINV)	36.00	--	--	--	98.00	--	--	--
USUARIO	MIRA LUCUMI RODRIUEZ						**ESPECIALIDAD**	ENFERMERIA										
2019-03-04	14:00	77	18	--	--	--	--	111 / 66	81	Miembro Superior Derecho(NINV)	36.00	--	--	--	96.00	--	--	--
USUARIO	ERIKA JOHANNA VIERA GRANOBLES						**ESPECIALIDAD**	ENFERMERIA										
2019-03-04	06:30	82	20	--	--	--	--	110 / 70	83	Miembro Superior Derecho(NINV)	36.50	--	--	--	97.00	--	--	--
USUARIO	VIANIT VIAFARA MINA						**ESPECIALIDAD**	ENFERMERIA GENERAL										
2019-03-03	07:00	72	17	--	--	--	--	117 / 58	77	Miembro Superior Derecho(NINV)	36.40	--	--	2	100.00	--	--	--
USUARIO	LIZMORY SALAMANCA LOZANO						**ESPECIALIDAD**	ENFERMERIA GENERAL										
2019-03-03	05:10	83	21	--	--	--	--	115 / 70	85	Miembro Superior Derecho(NINV)	36.00	--	--	--	95.00	--	--	--
USUARIO	VIANIT VIAFARA MINA						**ESPECIALIDAD**	ENFERMERIA GENERAL										
2019-03-02	22:00	75	20	--	--	--	--	106 / 60	75	Miembro Superior Derecho(NINV)	36.40	--	--	--	95.00	--	--	--
USUARIO	HERNEY ALEXANDER RANGEL OMEN						**ESPECIALIDAD**	ENFERMERIA GENERAL										
2019-03-02	17:00	89	20	--	--	--	--	112 / 72	85	Miembro Superior Derecho(NINV)	36.50	--	--	--	98.00	--	--	--
USUARIO	HERNEY ALEXANDER RANGEL OMEN						**ESPECIALIDAD**	ENFERMERIA GENERAL										
2019-03-01	22:58	79	20	--	--	--	--	104 / 66	78	Miembro Superior Derecho(NINV)	36.60	--	--	--	100.00	--	--	--
USUARIO	IVAN DAVID BAÑOL LIEVANO						**ESPECIALIDAD**	ENFERMERIA GENERAL										

CLÍNICA COLOMBIA

HISTORIA CLINICA

PACIENTE: MILTON ANIBAL LUNA ROJAS	**IDENTIFICACION:** CC 16739673		**HC:** 16739673 - CC
FECHA DE NACIMIENTO: 12/1/1967	**EDAD:** 52 Años	**SEXO:** M	**TIPO AFILIADO:** Beneficiario
RESIDENCIA: CARRERA 72 1A 39	VALLE DEL CAUCA-CALI		**TELEFONO:** 3238972
NOMBRE ACOMPAÑANTE:	**PARENTESCO:**		**TELEFONO:**
FECHA INGRESO: 26/2/2019 - 14:07:00	**FECHA EGRESO:** 7/3/2019 - 16:30:49		**CAMA:** PH0212A
DEPARTAMENTO: H1700 - HOSPITALIZACION 7 PISO	**SERVICIO:** HOSPITALARIO		
CLIENTE: SEGUROS DEL ESTADO S.A.	**PLAN:** SEGUROS DEL ESTADO S.A. 2019		

CARGO	DESCRIPCION
796700	LAVADO Y DESBRIDAMIENTO DE FRACTURA ABIERTA DE TARSIANOS O METATARSIANOS SOD
	PROFESIONAL:
796800	LAVADO Y DESBRIDAMIENTO DE FRACTURA ABIERTA DE DEDOS DE PIE SOD
	PROFESIONAL:
796800	LAVADO Y DESBRIDAMIENTO DE FRACTURA ABIERTA DE DEDOS DE PIE SOD
	PROFESIONAL:

Diagnosticos Pre-QX

NOTA OPERATORIA

FECHA INICIO	2019-03-02 13:30	DURACION	00:51 (HH:mm)
QUIROFANO	SALA 7		
VIA ACCESO	POLITRAUMA, MISMA VIA, IGUAL ESPECIALIDAD	TIPO CIRUGIA	LIMPIA
AMBITO CIRUGIA	HOSPITALARIA	FINALIDAD CIRUGIA	TERAPEUTICO

PROFESIONALES

CIRUJANO			
ANESTESIOLOGO	MARIHOM COPETE IBARGUEN	**AYUDANTE**	JUAN FELIPE RIVERA RODRIGUEZ
INSTRUMENTADOR	GIOVANNA KATHERINE TOVAR ANACONA	**CIRCULANTE**	
TIPO ANESTESIA	RAQUIDEA		

GASES UTILIZADOS

TIPO GAS	METODO SUMINISTRO	FRECUENCIA SUMINISTRO(L/m)	MINUTOS

PROCEDIMIENTOS REALIZADOS

CARGO	DESCRIPCION
808077	DESBRIDAMIENTO LAVADO Y LIMPIEZA DE FALANGES DE DEDO DEL PIE (CADA UNO) VIA ABIERTA
	PROFESIONAL:
770801	SECUESTRECTOMIA DRENAJE DESBRIDAMIENTO DE TARSO O METATARSO (CADA UNO)
	PROFESIONAL:
793802	REDUCCION ABIERTA DE FRACTURA DE METATARSIANO (CADA UNO) CON FIJACION INTERNA (DISPOSITIVOS DE FIJACION U OSTEOSINTESIS)
	PROFESIONAL:
862006	DESBRIDAMIENTO ESCISIONAL MENOR DEL 10% DE SUPERFICIE CORPORAL EN AREA GENERAL
	PROFESIONAL:
935000-P	TERAPIA DE PRESION NEGATIVA VAC
	PROFESIONAL:

Diagnosticos Pre-QX

NOTA OPERATORIA

FECHA INICIO	2019-03-02 13:04	DURACION	00:30 (HH:mm)
QUIROFANO	SALA 7		
VIA ACCESO	MULTIPLE, DIFERENTE VIA, DIFERENTE ESPECIALIDAD	TIPO CIRUGIA	LIMPIA-CONTAMINADA
AMBITO CIRUGIA	HOSPITALARIA	FINALIDAD CIRUGIA	TERAPEUTICO

CLÍNICA COLOMBIA

HISTORIA CLINICA

PACIENTE: MILTON ANIBAL LUNA ROJAS	**IDENTIFICACION:** CC 16739673	**HC:** 16739673 - CC
FECHA DE NACIMIENTO: 12/1/1967	**EDAD:** 52 Años **SEXO:** M	**TIPO AFILIADO:** Beneficiario
RESIDENCIA: CARRERA 72 1A 39	VALLE DEL CAUCA-CALI	**TELEFONO:** 3238972
NOMBRE ACOMPAÑANTE:	**PARENTESCO:**	**TELEFONO:**
FECHA INGRESO: 26/2/2019 - 14:07:00	**FECHA EGRESO:** 7/3/2019 - 16:30:49	**CAMA:** PH0212A
DEPARTAMENTO: H1700 - HOSPITALIZACION 7 PISO	**SERVICIO:** HOSPITALARIO	
CLIENTE: SEGUROS DEL ESTADO S.A.	**PLAN:** SEGUROS DEL ESTADO S.A. 2019	

2019-03-01	14:00	86	19	--	--	--	89,00	103 / 67	79	Miembro Superior Derecho(NINV)	36.50	--	--	--	97.00	--	--	--
USUARIO	DUVER FERNELY MONTILLA MONSALVE						**ESPECIALIDAD**	ENFERMERIA GENERAL										
2019-03-01	06:00	82	17	--	--	--	--	112 / 68	82	Miembro Superior Derecho(NINV)	36.50	--	--	--	98.00	--	--	--
USUARIO	GERSON ANDRES ORTIZ RIVERA						**ESPECIALIDAD**	ENFERMERIA GENERAL										
2019-02-28	22:00	85	20	--	--	--	--	110 / 61	77	Miembro Superior Derecho(NINV)	36.50	--	--	--	96.00	--	--	--
USUARIO	ANYELA PAOLA TROCHEZ COLLAZOS						**ESPECIALIDAD**	ENFERMERIA GENERAL										
2019-02-28	14:00	96	19	--	--	--	89,00	99 / 69	79	Miembro Superior Derecho(NINV)	36.20	--	--	--	98.00	--	--	--
USUARIO	DUVER FERNELY MONTILLA MONSALVE						**ESPECIALIDAD**	ENFERMERIA GENERAL										
2019-02-28	06:08	76	20	--	--	--	--	99 / 64	75	Miembro Superior Derecho(NINV)	36.50	--	--	--	97.00	--	--	--
USUARIO	LORENA SANTACOLOMA CASTILLO						**ESPECIALIDAD**	ENFERMERIA GENERAL										
2019-02-27	22:29	63	20	--	--	--	--	96 / 53	67	Miembro Superior Derecho(NINV)	36.60	--	--	--	97.00	--	--	--
USUARIO	IVAN DAVID BAÑOL LIEVANO						**ESPECIALIDAD**	ENFERMERIA GENERAL										
2019-02-27	14:00	95	20	--	--	--	--	99 / 64	75	Miembro Superior Derecho(NINV)	36.00	--	--	--	96.00	--	--	--
USUARIO	ANA PATRICIA RODRIGUEZ SALDARRIAGA						**ESPECIALIDAD**	ENFERMERIA GENERAL										
2019-02-26	20:11	78	17	--	--	--	--	115 / 85	95	Miembro Superior Derecho(NINV)	--	--	--	--	98.00	--	--	--
USUARIO	JEFFERSON ASTAIZA TAMAYO						**ESPECIALIDAD**	ENFERMERIA GENERAL										

NOTA OPERATORIA

FECHA INICIO	2019-02-26 20:30	DURACION	02:01 (HH:mm)
QUIROFANO	SALA 5		
VIA ACCESO	POLITRAUMA, MISMA VIA, IGUAL ESPECIALIDAD	TIPO CIRUGIA	CONTAMINADA
AMBITO CIRUGIA	URGENCIAS	FINALIDAD CIRUGIA	TERAPEUTICO

PROFESIONALES

CIRUJANO			
ANESTESIOLOGO	ABNER ALEXANDER RUIZ OCAMPO	**AYUDANTE**	JUAN PABLO REVELO MOTTA
INSTRUMENTADOR		**CIRCULANTE**	YOANA ANDREA RAMOS JURADO
TIPO ANESTESIA	RAQUIDEA		

GASES UTILIZADOS

TIPO GAS	**METODO SUMINISTRO**	**FRECUENCIA SUMINISTRO(L/m)**	**MINUTOS**

PROCEDIMIENTOS REALIZADOS

03/03/2019 00:00	HERNEY ALEXANDER RANGEL OMEN	1 AMPOLLA (S)	0 AMPOLLA (S)	0	
03/03/2019 23:59	DUVER FERNELY MONTILLA MONSALVE	1 AMPOLLA (S)	0 AMPOLLA (S)	0	
04/03/2019 08:00	VIANIT VIAFARA MINA	1 AMPOLLA (S)	0 AMPOLLA (S)	0	
04/03/2019 16:00	ERIKA JOHANNA VIERA GRANOBLES	1 AMPOLLA (S)	0 AMPOLLA (S)	0	
05/03/2019 00:00	GERSON ANDRES ORTIZ RIVERA	1 AMPOLLA (S)	0 AMPOLLA (S)	0	
05/03/2019 08:14	MARIA CAMILA RAMIREZ SANCHEZ	1 AMPOLLA (S)	0 AMPOLLA (S)	0	
06/03/2019 16:00	ALDRIN ALEXANDER CASTILLO CASTILLO	1 AMPOLLA (S)	0 AMPOLLA (S)	0	
08/03/2019 15:40	GERSON ANDRES ORTIZ RIVERA	1 AMPOLLA (S)	0 AMPOLLA (S)	0	
27/02/2019 16:00	ANA PATRICIA RODRIGUEZ SALDARRIAGA	1 AMPOLLA (S)	0 AMPOLLA (S)	0	
28/02/2019 00:00	IVAN DAVID BAÑOL LIEVANO	1 AMPOLLA (S)	0 AMPOLLA (S)	0	
28/02/2019 08:00	VIANIT VIAFARA MINA	1 AMPOLLA (S)	0 AMPOLLA (S)	0	
28/02/2019 16:00	DUVER FERNELY MONTILLA MONSALVE	1 AMPOLLA (S)	0 AMPOLLA (S)	0	

CÓDIGO	PRODUCTO	PRINCIPIO ACTIVO
0102010356 POS	**CLINDAMICINA 600MG/4ML SOLUCION INYECTABLE 600MG/4ML AMPOLLA - LAB. :VITALIS S A C I**	CLINDAMICINA (FOSFATO)
FORMULÓ	WILLIAM ANDRES GIRALDO TORO	**FECHA FORMULACIÓN:** 26/02/2019 15:27

VIA DE ADMINISTRACIÓN2: INTRAVENOSA
DOSIS 1.00 AMPOLLA (S) Cada 6 Hora(s)
CANTIDAD 4.00 MILILITRO

HISTORICO FORMULACION

FECHA	FORMULÓ	ACCION
27/02/2019 03:01	GERMAN DAVID GUERRERO GOMEZ	FINALIZACIÓN

CÓDIGO	PRODUCTO	PRINCIPIO ACTIVO
0102010284 POS	**GENTAMICINA 160 MG/2ML SOLUCION INYECTABLE 160 MG/2ML AMPOLLA - LAB. :COLMED LTDA**	GENTAMICINA (SULFATO)
FORMULÓ	WILLIAM ANDRES GIRALDO TORO	**FECHA FORMULACIÓN:** 26/02/2019 15:28

VIA DE ADMINISTRACIÓN2: INTRAVENOSA
DOSIS 1.00 AMPOLLA (S) Cada 1 Dia(s)
CANTIDAD 1.00 MILILITRO

HISTORICO FORMULACION

FECHA	FORMULÓ	ACCION
27/02/2019 03:01	GERMAN DAVID GUERRERO GOMEZ	FINALIZACIÓN

CÓDIGO	PRODUCTO	PRINCIPIO ACTIVO
0102011235 POS	**TOXOIDE TETANICO 40UI/0.5ML SOLUCION INYECTABLE 40UI/0.5ML AMPOLLA - LAB. :NO DEFINIDO**	TOXOIDE TETANICO
FORMULÓ	WILLIAM ANDRES GIRALDO TORO	**FECHA FORMULACIÓN:** 26/02/2019 15:37

VIA DE ADMINISTRACIÓN2: INTRAVENOSA
DOSIS 1.00 AMPOLLA (S) Cada 1 Dia(s)
CANTIDAD 1.00 AMPOLLA

HISTORICO FORMULACION

FECHA	FORMULÓ	ACCION
27/02/2019 03:01	GERMAN DAVID GUERRERO GOMEZ	FINALIZACIÓN

CÓDIGO	PRODUCTO	PRINCIPIO ACTIVO
0102010411 POS	**AMPICILINA SULBACTAN 1.5G SOLUCION INYECTABLE 1.5G AMPOLLA - LAB. :FARMALOGICA S.A.**	AMPICILINA SODICA + SULBACTAM SODICO
FORMULÓ	GERMAN DAVID GUERRERO GOMEZ	**FECHA FORMULACIÓN:** 27/02/2019 03:01

VIA DE ADMINISTRACIÓN2: INTRAVENOSA
DOSIS 2.00 AMPOLLA (S) Cada 8 Hora(s)
CANTIDAD 30.00 AMPOLLA

REGISTRO DE ADMINISTRACION DE MEDICAMENTOS

Fecha	Usuario	Cantidad	Desechos	Entregas Al Paciente	Observación
01/03/2019 02:00	ANYELA PAOLA TROCHEZ COLLAZOS	1 AMPOLLA (S)	0 AMPOLLA (S)	0	

PROFESIONALES			
CIRUJANO			
ANESTESIOLOGO	MARIHOM COPETE IBARGUEN	AYUDANTE	JUAN FELIPE RIVERA RODRIGUEZ
INSTRUMENTADOR	GIOVANNA KATHERINE TOVAR ANACONA	CIRCULANTE	
TIPO ANESTESIA	LOCAL		

GASES UTILIZADOS			
TIPO GAS	METODO SUMINISTRO	FRECUENCIA SUMINISTRO(L/m)	MINUTOS

PROCEDIMIENTOS REALIZADOS	
CARGO	DESCRIPCION
862324	ESCARECTOMIA MENOR DEL 10 % DE SUPERFICIE CORPORAL
	PROFESIONAL:
862001	DESBRIDAMIENTO ESCISIONAL EN AREA ESPECIAL EN CARA Y CUELLO
	PROFESIONAL:
867202	COLGAJO LOCAL DE PIEL COMPUESTO DE VECINDAD ENTRE DOS A CINCO CENTIMETROS CUADRADOS
	PROFESIONAL:
868502	PLASTIA EN Z O W EN AREA ESPECIAL (CARA CUELLO MANOS PIES PLIEGUES DE FLEXION GENITALES) ENTRE TRES A CINCO
	PROFESIONAL:

Diagnosticos Pre-QX

CÓDIGO	PRODUCTO	PRINCIPIO ACTIVO
0102011193 POS	CLORURO DE SODIO 0.9% BOLSA X 500ML SOLUCION INYECTABLE 0.9% X 500ML BOLSA - LAB. :QUIBI	SODIO CLORURO
FORMULÓ	WILLIAM ANDRES GIRALDO TORO	FECHA FORMULACIÓN: 26/02/2019 15:19

VIA DE ADMINISTRACIÓN2: INTRAVENOSA
DOSIS 3.00 BOLSA (S) Cada 1 Día(s)
CANTIDAD 3.00 BOLSA

REGISTRO DE ADMINISTRACION DE MEDICAMENTOS

Fecha	Usuario	Cantidad	Desechos	Entregas Al Paciente	Observación
06/03/2019 05:32	IVAN DAVID BAÑOL LIEVANO	1 BOLSA (S)	0 BOLSA (S)	0	
06/03/2019 05:32	IVAN DAVID BAÑOL LIEVANO	1 BOLSA (S)	0 BOLSA (S)	0	
06/03/2019 05:32	IVAN DAVID BAÑOL LIEVANO	1 BOLSA (S)	0 BOLSA (S)	0	
06/03/2019 18:37	ALDRIN ALEXANDER CASTILLO CASTILLO	1 BOLSA (S)	0 BOLSA (S)	0	
06/03/2019 18:37	ALDRIN ALEXANDER CASTILLO CASTILLO	1 BOLSA (S)	0 BOLSA (S)	0	
06/03/2019 18:37	ALDRIN ALEXANDER CASTILLO CASTILLO	1 BOLSA (S)	0 BOLSA (S)	0	
08/03/2019 15:41	GERSON ANDRES ORTIZ RIVERA	1 BOLSA (S)	0 BOLSA (S)	0	

CÓDIGO	PRODUCTO	PRINCIPIO ACTIVO
0102011173 POS	DIPIRONA MAGNESICA 2G/5 ML SOLUCION INYECTABLE 2G/5ML AMPOLLA - LAB. :VITALIS S A C I	DIPIRONA
FORMULÓ	WILLIAM ANDRES GIRALDO TORO	FECHA FORMULACIÓN: 26/02/2019 15:20

VIA DE ADMINISTRACIÓN2: INTRAVENOSA
DOSIS 1.00 AMPOLLA (S) Cada 8 Hora(s)
CANTIDAD 3.00 AMPOLLA

REGISTRO DE ADMINISTRACION DE MEDICAMENTOS

Fecha	Usuario	Cantidad	Desechos	Entregas Al Paciente	Observación
01/03/2019 00:00	ANYELA PAOLA TROCHEZ COLLAZOS	1 AMPOLLA (S)	0 AMPOLLA (S)	0	
01/03/2019 08:00	GERSON ANDRES ORTIZ RIVERA	1 AMPOLLA (S)	0 AMPOLLA (S)	0	
01/03/2019 16:00	DUVER FERNELY MONTILLA MONSALVE	1 AMPOLLA (S)	0 AMPOLLA (S)	0	
02/03/2019 16:00	HERNEY ALEXANDER RANGEL OMEN	1 AMPOLLA (S)	0 AMPOLLA (S)	0	

01/03/2019 18:00	DUVER FERNELY MONTILLA MONSALVE	1 AMPOLLA (S)	0 AMPOLLA (S)	0	
02/03/2019 18:00	HERNEY ALEXANDER RANGEL OMEN	1 AMPOLLA (S)	0 AMPOLLA (S)	0	
03/03/2019 02:00	HERNEY ALEXANDER RANGEL OMEN	1 AMPOLLA (S)	0 AMPOLLA (S)	0	
03/03/2019 10:00	VIANIT VIAFARA MINA	1 AMPOLLA (S)	0 AMPOLLA (S)	0	
04/03/2019 02:00	DUVER FERNELY MONTILLA MONSALVE	1 AMPOLLA (S)	0 AMPOLLA (S)	0	
04/03/2019 10:00	VIANIT VIAFARA MINA	1 AMPOLLA (S)	0 AMPOLLA (S)	0	
04/03/2019 18:00	ERIKA JOHANNA VIERA GRANOBLES	1 AMPOLLA (S)	0 AMPOLLA (S)	0	
05/03/2019 10:14	MARIA CAMILA RAMIREZ SANCHEZ	1 AMPOLLA (S)	0 AMPOLLA (S)	0	
06/03/2019 18:00	ALDRIN ALEXANDER CASTILLO CASTILLO	1 AMPOLLA (S)	0 AMPOLLA (S)	0	
07/03/2019 02:00	ANYELA PAOLA TROCHEZ COLLAZOS	1 AMPOLLA (S)	0 AMPOLLA (S)	0	
27/02/2019 18:00	ANA PATRICIA RODRIGUEZ SALDARRIAGA	1 AMPOLLA (S)	0 AMPOLLA (S)	0	
28/02/2019 02:00	IVAN DAVID BAÑOL LIEVANO	1 AMPOLLA (S)	0 AMPOLLA (S)	0	
28/02/2019 10:00	VIANIT VIAFARA MINA	1 AMPOLLA (S)	0 AMPOLLA (S)	0	
28/02/2019 18:00	DUVER FERNELY MONTILLA MONSALVE	1 AMPOLLA (S)	0 AMPOLLA (S)	0	

CÓDIGO	PRODUCTO	PRINCIPIO ACTIVO
0102010395 POS	**RANITIDINA 50 MG/2 ML SOLUCION INYECTABLE 50MG/2ML AMPOLLA - LAB. :CORPAUL**	RANITIDINA (CLORHIDRATO)
FORMULÓ	GERMAN DAVID GUERRERO GOMEZ	**FECHA FORMULACIÓN:** 27/02/2019 03:03

VIA DE ADMINISTRACIÓN2: INTRAVENOSA

DOSIS 1.00 AMPOLLA (S) Cada 12 Hora(s)

CANTIDAD 10.00 AMPOLLA

REGISTRO DE ADMINISTRACION DE MEDICAMENTOS

Fecha	Usuario	Cantidad	Desechos	Entregas Al Paciente	Observación
01/03/2019 05:59	ANYELA PAOLA TROCHEZ COLLAZOS	1 AMPOLLA (S)	0 AMPOLLA (S)	0	
01/03/2019 18:00	DUVER FERNELY MONTILLA MONSALVE	1 AMPOLLA (S)	0 AMPOLLA (S)	0	
02/03/2019 05:59	IVAN DAVID BAÑOL LIEVANO	1 AMPOLLA (S)	0 AMPOLLA (S)	0	
02/03/2019 18:00	HERNEY ALEXANDER RANGEL OMEN	1 AMPOLLA (S)	0 AMPOLLA (S)	0	
03/03/2019 05:59	HERNEY ALEXANDER RANGEL OMEN	1 AMPOLLA (S)	0 AMPOLLA (S)	0	
03/03/2019 18:00	GERSON ANDRES ORTIZ RIVERA	1 AMPOLLA (S)	0 AMPOLLA (S)	0	
04/03/2019 05:59	DUVER FERNELY MONTILLA MONSALVE	1 AMPOLLA (S)	0 AMPOLLA (S)	0	
04/03/2019 18:00	ERIKA JOHANNA VIERA GRANOBLES	1 AMPOLLA (S)	0 AMPOLLA (S)	0	
05/03/2019 05:52	GERSON ANDRES ORTIZ RIVERA	1 AMPOLLA (S)	0 AMPOLLA (S)	0	
05/03/2019 18:00	ANA PATRICIA RODRIGUEZ SALDARRIAGA	1 AMPOLLA (S)	0 AMPOLLA (S)	0	
06/03/2019 05:59	IVAN DAVID BAÑOL LIEVANO	1 AMPOLLA (S)	0 AMPOLLA (S)	0	
06/03/2019 18:00	ALDRIN ALEXANDER CASTILLO CASTILLO	1 AMPOLLA (S)	0 AMPOLLA (S)	0	
07/03/2019 05:59	VIANIT VIAFARA MINA	1 AMPOLLA (S)	0 AMPOLLA (S)	0	
27/02/2019 18:00	IVAN DAVID BAÑOL LIEVANO	1 AMPOLLA (S)	0 AMPOLLA (S)	0	
28/02/2019 05:59	IVAN DAVID BAÑOL LIEVANO	1 AMPOLLA (S)	0 AMPOLLA (S)	0	
28/02/2019 18:00	DUVER FERNELY MONTILLA MONSALVE	1 AMPOLLA (S)	0 AMPOLLA (S)	0	

CÓDIGO	PRODUCTO	PRINCIPIO ACTIVO
0102011192 POS	**ENOXAPARINA SODICA 40 MG/4ML SOLUCION INYECTABLE 40MG/4ML AMPOLLA - LAB. :CHALVER**	HEPARINA
FORMULÓ	GERMAN DAVID GUERRERO GOMEZ	**FECHA FORMULACIÓN:** 27/02/2019 03:04

01/03/2019 02:00	ANYELA PAOLA TROCHEZ COLLAZOS	1 AMPOLLA (S)	0 AMPOLLA (S)	0	
01/03/2019 08:00	GERSON ANDRES ORTIZ RIVERA	2 AMPOLLA (S)	0 AMPOLLA (S)	0	
01/03/2019 13:59	MIRA LUCUMI RODRIUEZ	2 AMPOLLA (S)	0 AMPOLLA (S)	0	
01/03/2019 19:59	DUVER FERNELY MONTILLA MONSALVE	2 AMPOLLA (S)	0 AMPOLLA (S)	0	
02/03/2019 02:00	IVAN DAVID BAÑOL LIEVANO	2 AMPOLLA (S)	0 AMPOLLA (S)	0	
02/03/2019 08:00	GERSON ANDRES ORTIZ RIVERA	2 AMPOLLA (S)	0 AMPOLLA (S)	0	
02/03/2019 20:00	HERNEY ALEXANDER RANGEL OMEN	2 AMPOLLA (S)	0 AMPOLLA (S)	0	
03/03/2019 02:00	HERNEY ALEXANDER RANGEL OMEN	2 AMPOLLA (S)	0 AMPOLLA (S)	0	
03/03/2019 08:00	VIANIT VIAFARA MINA	2 AMPOLLA (S)	0 AMPOLLA (S)	0	
03/03/2019 13:59	VIANIT VIAFARA MINA	2 AMPOLLA (S)	0 AMPOLLA (S)	0	
03/03/2019 19:58	GERSON ANDRES ORTIZ RIVERA	2 AMPOLLA (S)	0 AMPOLLA (S)	0	
04/03/2019 02:00	DUVER FERNELY MONTILLA MONSALVE	2 AMPOLLA (S)	0 AMPOLLA (S)	0	
04/03/2019 08:00	VIANIT VIAFARA MINA	2 AMPOLLA (S)	0 AMPOLLA (S)	0	
04/03/2019 13:59	VIANIT VIAFARA MINA	2 AMPOLLA (S)	0 AMPOLLA (S)	0	
04/03/2019 20:00	ERIKA JOHANNA VIERA GRANOBLES	2 AMPOLLA (S)	0 AMPOLLA (S)	0	
05/03/2019 02:00	GERSON ANDRES ORTIZ RIVERA	2 AMPOLLA (S)	0 AMPOLLA (S)	0	
05/03/2019 08:13	MARIA CAMILA RAMIREZ SANCHEZ	2 AMPOLLA (S)	0 AMPOLLA (S)	0	
05/03/2019 13:59	ANDRES FELIPE ARROYAVE MANZANO	2 AMPOLLA (S)	0 AMPOLLA (S)	0	
05/03/2019 20:00	ANA PATRICIA RODRIGUEZ SALDARRIAGA	2 AMPOLLA (S)	0 AMPOLLA (S)	0	
06/03/2019 02:00	IVAN DAVID BAÑOL LIEVANO	2 AMPOLLA (S)	0 AMPOLLA (S)	0	
06/03/2019 08:00	DIONNE SULAY TOMBE SECUE	2 AMPOLLA (S)	0 AMPOLLA (S)	0	
06/03/2019 14:00	DIONNE SULAY TOMBE SECUE	2 AMPOLLA (S)	0 AMPOLLA (S)	0	
06/03/2019 19:59	ALDRIN ALEXANDER CASTILLO CASTILLO	2 AMPOLLA (S)	0 AMPOLLA (S)	0	
07/03/2019 02:00	ANYELA PAOLA TROCHEZ COLLAZOS	2 AMPOLLA (S)	0 AMPOLLA (S)	0	
07/03/2019 08:00	ERIKA JOHANNA VIERA GRANOBLES	2 AMPOLLA (S)	0 AMPOLLA (S)	0	
07/03/2019 13:59	ERIKA JOHANNA VIERA GRANOBLES	2 AMPOLLA (S)	0 AMPOLLA (S)	0	
27/02/2019 20:00	ANA PATRICIA RODRIGUEZ SALDARRIAGA	2 AMPOLLA (S)	0 AMPOLLA (S)	0	
28/02/2019 02:00	IVAN DAVID BAÑOL LIEVANO	2 AMPOLLA (S)	0 AMPOLLA (S)	0	
28/02/2019 08:00	VIANIT VIAFARA MINA	2 AMPOLLA (S)	0 AMPOLLA (S)	0	
28/02/2019 13:59	VIANIT VIAFARA MINA	2 AMPOLLA (S)	0 AMPOLLA (S)	0	
28/02/2019 20:00	DUVER FERNELY MONTILLA MONSALVE	2 AMPOLLA (S)	0 AMPOLLA (S)	0	

CÓDIGO	PRODUCTO	PRINCIPIO ACTIVO
0102010344 POS	**TRAMADOL CLORHIDRATO 50MG SOLUCION INYECTABLE 50MG/ML AMPOLLA - LAB. :PROCAPS S.A.**	TRAMADOL CLORHIDRATO
FORMULÓ	GERMAN DAVID GUERRERO GOMEZ	**FECHA FORMULACIÓN:** 27/02/2019 03:03

VIA DE ADMINISTRACIÓN2: INTRAVENOSA
DOSIS 1.00 AMPOLLA (S) Cada 8 Hora(s)
CANTIDAD 15.00 AMPOLLA

REGISTRO DE ADMINISTRACION DE MEDICAMENTOS

Fecha	Usuario	Cantidad	Desechos	Entregas Al Paciente	Observación
01/03/2019 02:00	ANYELA PAOLA TROCHEZ COLLAZOS	1 AMPOLLA (S)	0 AMPOLLA (S)	0	
01/03/2019 10:00	GERSON ANDRES ORTIZ RIVERA	1 AMPOLLA (S)	0 AMPOLLA (S)	0	

FORMULÓ	WILLIAM ANDRES GIRALDO TORO	FECHA FORMULACIÓN:	16/07/2019 08:46
VIA DE ADMINISTRACIÓN2:	INTRAVENOSA		
DOSIS	1.00 AMPOLLA (S) Cada 1 Dia(s)		
CANTIDAD	1.00 MILILITRO		

REGISTRO DE ADMINISTRACION DE MEDICAMENTOS

Fecha	Usuario	Cantidad	Desechos	Entregas Al Paciente	Observación
26/02/2019 14:40	JEFFERSON ASTAIZA TAMAYO	1 AMPOLLA (S)	0 AMPOLLA (S)	0	

CÓDIGO	PRODUCTO	PRINCIPIO ACTIVO
0102011235 POS	**TOXOIDE TETANICO 40UI/0.5ML SOLUCION INYECTABLE 40UI/0.5ML AMPOLLA - LAB. :NO DEFINIDO**	TOXOIDE TETANICO

FORMULÓ	WILLIAM ANDRES GIRALDO TORO	FECHA FORMULACIÓN:	16/07/2019 08:46
VIA DE ADMINISTRACIÓN2:	INTRAVENOSA		
DOSIS	1.00 AMPOLLA (S) Cada 1 Dia(s)		
CANTIDAD	1.00 AMPOLLA		

REGISTRO DE ADMINISTRACION DE MEDICAMENTOS

Fecha	Usuario	Cantidad	Desechos	Entregas Al Paciente	Observación
26/02/2019 14:40	JEFFERSON ASTAIZA TAMAYO	1 AMPOLLA (S)	0 AMPOLLA (S)	0	

FECHA	LISTADO DE NOTAS DE ENFERMERIA
2019-02-26	**14:33 jastaiza - JEFFERSON ASTAIZA TAMAYO - ENFERMERIA GENERAL** INGRESA PACIENTE HOMBRE DE 52 AÑOS DE EDAD ALA SALA DE OBSERVACION HOMBRE EN CAMILLA CON BARANDAS ARRIBA POR SEGURIDA EN COMPAÑIA DEL PERSONAL DE APH SE OBSERVA CON INCOHERENCIAS, DESORIENTADO EN TIEMPÓ LUGARY PERSONA TRAS SUFRIR ACCIDENTE DE TRANSITO PACIENTE QUE ES VALORADO POR MEDICO GENERAL QUIEN LO ENCUIENTRA CON HERIDA EXPUESTA EN PIE DERECHO CON SANGRADO. HERIDA EN MENTON, SE DEJA EN CAMILLA SIN ACOMPAÑANTE PACIENTE CON ABDOMEN BOANOD DESPRENDIBLE ALA PALPACION, CON MUJCOSAS HUMEDAS, APERURA OCUYLAR ESPONTANEO, CUELLO MOVUIL SIN MASAS, PACIENTE QUE SE CANALIZA CON CATETER # 18 PARA PASO DE LIQUIDOS Y MEDICAMNETOS VIA INTRAVENOSO CON VENA PERMEABLE. **14:50 jastaiza - JEFFERSON ASTAIZA TAMAYO - ENFERMERIA GENERAL** SE TRASLADA PACIENTE A SALA DE CURACION DONDE SELE REALIZA CON LA DEVIDA ASÉPSIA USANDO GASAS ESTERILES SSN AL 0,9% Y CLOREXIDINA SOLUCION, SE DEJA TAPADO CON GASA ESTERIL GASA PETROLIZADA, Y CON MICROPOREPROCEDIENTO QUE SE REALIZA SIN COMPLICACIONES, SE TRASLADA A SALA DE SOAT, QUEDANDO EN CAMILLA CON BARANDAS ALTAS POR SEGURIDAD DEL PACIENTE EN COMPAÑIA DEL FAMILIAR. **20:04 jastaiza - JEFFERSON ASTAIZA TAMAYO - ENFERMERIA GENERAL** SE TRASLADA PACIENTE A SALA DE CIRUGIA EN SILLA DE RUEDAS CON ACOMPAÑANTE, CON APERTURA OCULAR ESPONTANEO CUELLO MÓVIL SIN MASAS CANALIZADO PARA PASÓ DE LÍQUIDOS Y MEDICAMENTOS VÍA INTRAVENOSO CON VENA PERMEABLE SE ADMINISTRA TRATAMIENTO SI GENERAR ALERGIAS NI SIGNOS DE FLEBITIS, SE ENCUENTRA CON DIAGNÓSTICO ANOTADOS EN HISTORIA CLÍNICA, PACIENTE QUE PASA ESTABLE LA TARDE, SIN CONTRANTIEMPO Y COLABORADOR A PESAR DE LO DESORIENTADO QUE SE OBSERVA **20:10 jrestrepo - JANETH DE JESUS RESTREPO ESCUDERO - ENFERMERIA GENERAL** Ingresa paciente hombre de 52 años de edad, al servicio de CIRUGIA en silla de ruedas, en compañía del camillero, auxiliar de enfermería Y ACOMPAÑANTE, paciente despierto, consciente y desorientado por momentos, tiempo, lugar y persona, INGRESA para procedimiento quirúrgico de lavado y desbridamiento de fractura de dedos del pie derecho, a realizar por el DR. Lemos, a la exploración física se observa paciente hermodinámicamente estable con mucosas integras y húmedas, respirando oxígeno al medio ambiente, tórax simétrico, con acceso venoso permeable en miembro superior derecho, con yelco #18 pasando 500cc de solución salina al 0.9%, abdomen blando, genitales limpios, sin ropa interior, miembros inferiores móviles e íntegros, niega enfermedades de base y alergias, Historia clínica completa, paciente que le iniciaron profilaxis antibiótica en urgencias, gentamicina y clindamicina, se pone monitoria básica, con signos vitales ta: 113/78mmhg fc: 75 lpm sapo2: 100%. **20:26 jrestrepo - JANETH DE JESUS RESTREPO ESCUDERO - ENFERMERIA GENERAL** Se pasa paciente a sala de quirofano para procedimiento, se monitoriza y se organiza para la anestesia, donde el DR.lemus realizara **21:40 jrestrepo - JANETH DE JESUS RESTREPO ESCUDERO - ENFERMERIA GENERAL** se pasa paciente a sala de recuperacion en camilla, procedimiento sin complicaciones, a la espera de que despierte bien de la anestesia para ser trasladado de nuevo0 a hospitalizacion urgencias hombre, con canalizacion permeable, monitorizado. **22:05 lfajardo - LAURA VALENTINA FAJARDO VARGAS - CIRCULANTE** RECIBO TURNO CON PACIENTE QUE SE ENCUENTRA EN QUIRÓFANO **23:00 lfajardo - LAURA VALENTINA FAJARDO VARGAS - CIRCULANTE** PACIENTE MASCULINO DE 52 AÑOS DE EDAD EN SALA DE RECUPERACION, BAJO EFECTO DE ANESTESIA RAQUÍDEA, EN CAMILLA CON BARANDAS ARRIBA POR SEGURIDAD, POSICIÓN DECUBITO SUPINO, MOVILIZANDO MIEMBRO INFERIOR IZQUIERDO CON POCA DIFICULTAD, P.O.P DE LAVADO Y DESBRIDAMIENTO DE FRACTURA EN DEDOS DE PIE DERECHO + COLOCACIÓN DE VAC, REALIZADA POR EL DR. LEMOS, HERIDA QX LIMPIA Y SECA CUBIERTA CON VENDAJE ELÁSTICO, PACIENTE DESPIERTO, CONSCIENTE, ORIENTADO Y COLABORADOR, SE MONITORIZAN SIGNOS VITALES TA: 98/54 SP02: 99% PULSO: 79, HC COMPLETA, CONSENTIMIENTOS DILIGENCIADOS Y FIRMADOS POR PACIENTE Y ESPECIALISTAS, ACCESO VENOSO PERIFÉRICO PERMEABLE EN MIEMBRO SUPERIOR DERECHO, SIN FLEBITIS, ANALGESIA YA ADMINISTRADA EN QUIRÓFANO, ORDEN DE HOSPITALIZACIÓN

VIA DE ADMINISTRACIÓN2: SUBCUTANEA
DOSIS 1.00 AMPOLLA (S) Cada 24 Hora(s)
CANTIDAD 5.00 MILILITRO

REGISTRO DE ADMINISTRACION DE MEDICAMENTOS

Fecha	Usuario	Cantidad	Desechos	Entregas Al Paciente	Observación
01/03/2019 16:00	DUVER FERNELY MONTILLA MONSALVE	1 AMPOLLA (S)	0 AMPOLLA (S)	0	
03/03/2019 16:00	GERSON ANDRES ORTIZ RIVERA	1 AMPOLLA (S)	0 AMPOLLA (S)	0	
04/03/2019 16:00	ERIKA JOHANNA VIERA GRANOBLES	1 AMPOLLA (S)	0 AMPOLLA (S)	0	
05/03/2019 16:00	ANA PATRICIA RODRIGUEZ SALDARRIAGA	1 AMPOLLA (S)	0 AMPOLLA (S)	0	
06/03/2019 16:00	ALDRIN ALEXANDER CASTILLO CASTILLO	1 AMPOLLA (S)	0 AMPOLLA (S)	0	
28/02/2019 08:00	VIANIT VIAFARA MINA	1 AMPOLLA (S)	0 AMPOLLA (S)	0	

CÓDIGO	PRODUCTO	PRINCIPIO ACTIVO
0102011147 POS	**DEXAMETASONA 8MG/2 ML SOLUCION INYECTABLE 8MG/2ML AMPOLLA - LAB. :VITALIS S A C I**	DEXAMETASONA (ACETATO)
FORMULÓ	LINA MARIA PABON MORALES	**FECHA FORMULACIÓN:** 02/03/2019 19:40

VIA DE ADMINISTRACIÓN2: INTRAVENOSA
DOSIS 1.00 AMPOLLA (S) Cada 8 Hora(s)
CANTIDAD 3.00 MILILITRO

REGISTRO DE ADMINISTRACION DE MEDICAMENTOS

Fecha	Usuario	Cantidad	Desechos	Entregas Al Paciente	Observación
03/03/2019 00:00	HERNEY ALEXANDER RANGEL OMEN	1 AMPOLLA (S)	0 AMPOLLA (S)	0	
03/03/2019 08:00	VIANIT VIAFARA MINA	1 AMPOLLA (S)	0 AMPOLLA (S)	0	
03/03/2019 18:00	GERSON ANDRES ORTIZ RIVERA	1 AMPOLLA (S)	0 AMPOLLA (S)	0	
04/03/2019 08:00	VIANIT VIAFARA MINA	1 AMPOLLA (S)	0 AMPOLLA (S)	0	

CÓDIGO	PRODUCTO	PRINCIPIO ACTIVO
0101020282 POS	**LORATADINA 10 MG TABLETAS 10MG TABLETA - LAB. :AMERICAN GENERICS**	LORATADINA
FORMULÓ	KAREN JULIETH CORAL ORDOÑEZ	**FECHA FORMULACIÓN:** 03/03/2019 12:35

VIA DE ADMINISTRACIÓN2: ORAL
DOSIS 1.00 TABLETA (S) Cada 24 Hora(s)
CANTIDAD 3.00 MG

REGISTRO DE ADMINISTRACION DE MEDICAMENTOS

Fecha	Usuario	Cantidad	Desechos	Entregas Al Paciente	Observación
05/03/2019 20:00	ANA PATRICIA RODRIGUEZ SALDARRIAGA	1 TABLETA (S)	0 TABLETA (S)	0	
06/03/2019 19:59	ALDRIN ALEXANDER CASTILLO CASTILLO	1 TABLETA (S)	0 TABLETA (S)	0	

CÓDIGO	PRODUCTO	PRINCIPIO ACTIVO
0102010356 POS	**CLINDAMICINA 600MG/4ML SOLUCION INYECTABLE 600MG/4ML AMPOLLA - LAB. :VITALIS S A C I**	CLINDAMICINA (FOSFATO)
FORMULÓ	WILLIAM ANDRES GIRALDO TORO	**FECHA FORMULACIÓN:** 16/07/2019 08:45

VIA DE ADMINISTRACIÓN2: INTRAVENOSA
DOSIS 1.00 AMPOLLA (S) Cada 6 Hora(s)
CANTIDAD 4.00 MILILITRO

REGISTRO DE ADMINISTRACION DE MEDICAMENTOS

Fecha	Usuario	Cantidad	Desechos	Entregas Al Paciente	Observación
26/02/2019 14:40	JEFFERSON ASTAIZA TAMAYO	1 AMPOLLA (S)	0 AMPOLLA (S)	0	
26/02/2019 20:00	JEFFERSON ASTAIZA TAMAYO	1 AMPOLLA (S)	0 AMPOLLA (S)	0	

CÓDIGO	PRODUCTO	PRINCIPIO ACTIVO
0102010284 POS	**GENTAMICINA 160 MG/2ML SOLUCION INYECTABLE 160 MG/2ML AMPOLLA - LAB. :COLMED LTDA**	GENTAMICINA (SULFATO)

	06:00 vviafara - VIANIT VIAFARA MINA - ENFERMERIA GENERAL RECIBO PACIENTE EN LA UNIDAD DE HOSPITALIZACION PISO 7 EN CAMA, EN COMPAÑÍA DE FAMILIAR CONCIENTE ORIENTADO EN SUS TRES ESFERAS MENTALES TOLERANDO OXIGENO MEDIO AMBIENTE SIN DIFICULTAD RESPIRATORIA CON DIAGNOSTICO ANOTADO EN LA HISTORIA CLINICA; AL EXAMEN FISICO SE OBSERVA CABEZA NORMOCEFALICA, FOSAS NASALES HUMEDAS E HIDRATADAS, CABIDAD BUCAL PERMEBALE,CUELLO MOVIL, TORAX SIMETRICO, ABDOMEN BLANDO DEPRESIBLE NO DOLOROSO A LA PALPACION, MIEMBROS SUPERIORES E INFERIORES SIMENTRICOS MOVILES,CON DIFICULTADO PARA MOVILIZARCE, ACCESO VENOSO PERMEABLE PARA PASO DE MEDICAMNETOS SIN SIGNOS DE FLEBITIS NI INFECCION, ELIMINA ESPONTANEO EN PISINGO Y PATO, SE OBSERVA SISTEMA VAC FUNCIONAL EN MIEMBRO INFERIOR DERECHO, SIGNOS VITALES DENTRO DE LOS PARAMETROS NORMALES , NO REFFIERE DOLOR, PACIENTE EN CAMA CON BARANDAS EN LO ALTO POR SEGURIDAD DEL PACINETE Y PROTOCOLO DE LA INSTITUCION. **13:59 vviafara - VIANIT VIAFARA MINA - ENFERMERIA GENERAL** ENTREGO PACIENTE EN LA UNIDAD DE HOSPITALIZACION PISO 7 EN CAMA, EN COMPAÑÍA DE FAMILIAR .DURANTE EL TURNO DE MAÑANA PASA CALMADA A FEBRIL , CONCIENTE ORIENTADO EN SUS TRES ESFERAS MENTALES TOLERANDO OXIGENO MEDIO AMBIENTE SIN DIFICULTAD RESPIRATORIA . ABDOMEN BLANDO DEPRESIBLE NO DOLOROSO A LA PALPACION, MIEMBROS SUPERIORES E INFERIORES SIMENTRICOS MOVILES,CON DIFICULTADO PARA MOVILIZARCE, ACCESO VENOSO PERMEABLE PARA PASO DE MEDICAMNETOS CORRESPONDIENTE ALA ORDEN MEDICA LO CUAL TOLERA SINCOMPLICACION , ELIMINA ESPONTANEO EN PISINGO Y PATO, SE OBSERVA SISTEMA VAC FUNCIONAL EN MIEMBRO INFERIOR DERECHO, SIGNOS VITALES DENTRO DE LOS PARAMETROS NORMALES , NO REFFIERE DOLOR, PACIENTE EN CAMA CON BARANDAS EN LO ALTO POR SEGURIDAD DEL PACINETE Y PROTOCOLO DE LA INSTITUCION. **14:00 dfmontilla - DUVER FERNELY MONTILLA MONSALVE - ENFERMERIA GENERAL** RECIBO PACIENTE EN LA UNIDAD DE HOSPITALIZACION PISO 7 EN CAMA, EN COMPAÑÍA DE FAMILIAR CONCIENTE ORIENTADO EN SUS TRES ESFERAS MENTALES TOLERANDO OXIGENO MEDIO AMBIENTE SIN DIFICULTAD RESPIRATORIA CON DIAGNOSTICO ANOTADO EN LA HISTORIA CLINICA; AL EXAMEN FISICO SE OBSERVA CABEZA NORMOCEFALICA, FOSAS NASALES HUMEDAS E HIDRATADAS, CABIDAD BUCAL PERMEBALE,CUELLO MOVIL, TORAX SIMETRICO, ABDOMEN BLANDO DEPRESIBLE NO DOLOROSO A LA PALPACION, MIEMBROS SUPERIORES E INFERIORES SIMENTRICOS MOVILES,CON DIFICULTADO PARA MOVILIZARCE, ACCESO VENOSO PERMEABLE PARA TRACTAMEINTO FARMACOLOGICO SIN SIGNOS DE FLEBITIS NI INFECCION, ELIMINA ESPONTANEO EN PISINGO Y PATO, SE OBSERVA SISTEMA VAC FUNCIONAL EN MIEMBRO INFERIOR DERECHO, SIGNOS VITALES DENTRO DE LOS PARAMETROS NORMALES , NO REFFIERE DOLOR, PACIENTE EN CAMA CON BARANDAS EN LO ALTO POR SEGURIDAD DEL PACINETE Y PROTOCOLO DE LA INSTITUCION. **21:59 dfmontilla - DUVER FERNELY MONTILLA MONSALVE - ENFERMERIA GENERAL** ENTREGO PACIENTE EN LA UNIDAD DE HOSPITALIZACION PISO 7 EN CAMA, EN COMPAÑÍA DE FAMILIAR CONCIENTE ORIENTADO EN SUS TRES ESFERAS MENTALES TOLERANDO OXIGENO MEDIO AMBIENTE SIN DIFICULTAD RESPIRATORIA CON DIAGNOSTICO ANOTADO EN LA HISTORIA CLINICA; AL EXAMEN FISICO SE OBSERVA CABEZA NORMOCEFALICA, FOSAS NASALES HUMEDAS E HIDRATADAS, CABIDAD BUCAL PERMEBALE,CUELLO MOVIL, TORAX SIMETRICO, ABDOMEN BLANDO DEPRESIBLE NO DOLOROSO A LA PALPACION, MIEMBROS SUPERIORES E INFERIORES SIMENTRICOS MOVILES,CON DIFICULTADO PARA MOVILIZARCE, ACCESO VENOSO PERMEABLE PARA TRACTAMIENTO FARMACOLOGICO SIN COMPLICASIONES SIN SIGNOS DE FLEBITIS NI INFECCION, ELIMINA ESPONTANEO EN PISINGO Y PATO, SE OBSERVA SISTEMA VAC FUNCIONAL EN MIEMBRO INFERIOR DERECHO, , NO REFFIERE DOLOR, PACIENTE EN CAMA CON BARANDAS EN LO ALTO POR SEGURIDAD DEL PACINETE Y PROTOCOLO DE LA INSTITUCION. **22:00 aptrochez - ANYELA PAOLA TROCHEZ COLLAZOS - ENFERMERIA GENERAL** RECIBO PACIENTE DE 36 AÑOS DE EDAD EN LA UNIDAD DE HOSPITALIZACION PISO 7 EN CAMA, EN COMPAÑÍA DE FAMILIAR CONCIENTE ORIENTADO EN SUS TRES ESFERAS MENTALES TOLERANDO OXIGENO MEDIO AMBIENTE SIN DIFICULTAD RESPIRATORIA CON DIAGNOSTICO ANOTADO EN LA HISTORIA CLINICA;TRAUMA EN ACCIDENTE DE TRANSITO, TRAUMA PIE DERECHO, GRAN DEFECTO DE COBERTURA EN DORSO DEL PIE, FRACTURAS EXPUESTAS DEL 1, 2 Y 3 METATARSIANOS, LESION DE LOS EXTENSORES DEL 1, 2 Y 3 DEDOS CON PERDIDA DE SUSTANCIA TENDINOSA, POP LV+DB+COLOCACIÓN VAC PIE DERECHO (26/02/19), HERIDA ABIERTA SUBMENTONIANA, . AL EXAMEN FISICO SE OBSERVA CABEZA NORMOCEFALICA FOSAS NASALES HUMEDAS E HIDRATADAS CABIDAD BUCAL PERMEBALE, TOLERA VIA ORAL CUELLO MOVIL TORAX SIMETRICO ABDOMEN BLANDO DEPRESIBLE NO DOLOROSO A LA PALPACION MIEMBROS SUPERIORES E INFERIORES SIMENTRICOS MOVILES ACCESO VENOSO PERMEABLE PARA PASO DE MEDICAMNETOS SIN SIGNOS DE FLEBITIS NI INFECCION , ELIMINA ESPONTANEO, SE OBSERVA SISTEMA VAC FUNCIONAL EN MIMEBRO INFERIOR DERECHO, SIGNOS VITALES DENTRO DE LOS PARAMETROS NORMALES QUEDA EN CAMA CON BARANDAS EN LO ALTO POR SEGURIDAD DEL PACINETE Y PROTOCOLO DE LA INSTITUCION
2019-03-01	**05:59 aptrochez - ANYELA PAOLA TROCHEZ COLLAZOS - ENFERMERIA GENERAL** ENTREGO PACIENTE EN LA UNIDAD DE HOSPITALIZACION PISO 7 EN CAMA CONCIENTE ORIENTADO EN SUS TRES ESFERAS MENTALES, EN COMPAÑÍA DE FAMILIAR TOLERANDO OXIGENO A MEDIO AMBIENTE SIN DIFICULTAD RESPIRATORIA, DIAGNOSTICO ANOTADO EN LA HISTORIA CLINICA, PASA EL TURNO DE LA NOCHE ESTABLE TRANQUILO, DUERME A INTERVALOS LARGOS SE LE BRINDA MEDIDAS DE CONFORT, SE LE ADMINISTRA TRATAMINETO FARMACOLOGICO CORRESPONDIENTE A LA ORDEN MEDICA LA CUAL TOLERA SIN REACCION ADVERSA, CON ACCESO VENOSO CONECTADO A EXTENSION R33 CON YELCO # 18, PERMEABLE PARA PASO DE MEDICAMENTOS SIN SIGNOS DE FLEBITIS, ELIMINA ESPONTANEO, LIQUIDOS ROTULADOS CON FECHA VIGENTE QUEDA EN CAMA EN IGUALES CONDICIONES GENERALES CON BARANDAS EN LO ALTO POR SEGURIDAD DEL PACIENTE Y PROTOCOLO DE LA INSTITUCION. **06:00 gaortiz - GERSON ANDRES ORTIZ RIVERA - ENFERMERIA GENERAL** RECIBO PACIENTE EN SALA DE HOSPITALIZACION PIS0 7 DESPIERTO, CONSCIENTE Y ORIENTADO EN TIEMPO, LUGAR Y PERSONA. DIAGNOSTICOS ANOTADOS EN HISTORIA CLINICA; TRAUMA EN ACCIDENTE DE TRANSITO, TRAUMA PIE DERECHO, GRAN DEFECTO DE COBERTURA EN DORSO DEL PIE, FRACTURAS EXPUESTAS DEL 1, 2 Y 3 METATARSIANOS, LESION DE LOS EXTENSORES DEL 1, 2 Y 3 DEDOS CON PERDIDA DE SUSTANCIA TENDINOSA, POP LV+DB+COLOCACIÓN VAC PIE DERECHO (26/02/19), HERIDA ABIERTA SUBMENTONIANA. SE OBSERVA PACIENTE CON ACCESO VENOSO PERIFERICO PERMEABLE, SIN SIGNOS DE FLEBITIS, PASANDO CLORURO DE SODIO 0.9% PARA LA ADMINISTRACION DE MEDICAMENTOS. PACIENTE TOLERA OXIGENO A MEDIO AMBIENTE, SE OBSERVA SIN DIFICULTAD RESPIRATORIA. DIURESIS ESPONATANEA, SE COMUNCIA VERBALMENTE. PACIENTE CON MANILLAS DE IDENTIFICACION Y CON BARANDAS ELEVADAS POR SEGURIDAD DEL PACIENTE Y PROTOCOLO INSTITUCIONAL. **13:59 gaortiz - GERSON ANDRES ORTIZ RIVERA - ENFERMERIA GENERAL** ENTREGO PACIENTE EN SALA DE HOSPITALIZACION PIS0 7 DESPIERTO, CONSCIENTE Y ORIENTADO EN TIEMPO, LUGAR Y PERSONA. DIAGNOSTICOS ANOTADOS EN HISTORIA CLINICA; TRAUMA EN ACCIDENTE DE TRANSITO, TRAUMA PIE DERECHO, GRAN DEFECTO DE COBERTURA EN DORSO DEL PIE, FRACTURAS EXPUESTAS DEL 1, 2 Y 3 METATARSIANOS, LESION DE LOS EXTENSORES DEL 1, 2 Y 3 DEDOS CON PERDIDA DE SUSTANCIA TENDINOSA, POP LV+DB+COLOCACIÓN VAC PIE DERECHO (26/02/19), HERIDA ABIERTA SUBMENTONIANA. SE OBSERVA PACIENTE CON ACCESO VENOSO PERIFERICO PERMEABLE, SIN SIGNOS DE FLEBITIS, PASANDO CLORURO DE SODIO 0.9% PARA LA ADMINISTRACION DE MEDICAMENTOS. PACIENTE TOLERA OXIGENO A MEDIO AMBIENTE, SE OBSERVA SIN DIFICULTAD RESPIRATORIA. DIURESIS ESPONATANEA, SE COMUNCIA VERBALMENTE. PACIENTE PASA TURNO DE LA MAÑANA TRANQUILO Y ESTABLE, SE REALIZA SU HIGIENE PERSONAL, TOLERA

2019-02-27	**00:50 lfajardo - LAURA VALENTINA FAJARDO VARGAS - CIRCULANTE** PACIENTE QUE SE ENCUENTRA COMPLETAMENTE RECUPERADO DE ANESTESIA RAQUÍDEA, ELIMINACIÓN ESPONTÁNEA DE APROX 400CC DE ORINA CLARA, DESPIERTO Y CONSCIENTE, MOVILIZANDO MIEMBROS INFERIORES SIN COMPLICACIONES, HC COMPLETA, SE COMENTA A MÉDICO Y JEFE DE TURNO Y SE TRASLADA A PISO 7 EN CAMILLA CON BARANDAS ARRIBA POR SEGURIDAD EN COMPAÑÍA DE CAMILLERO, PACIENTE EN APARENTE BUEN ESTADO GENERAL SIN NINGUNA CLASE DE PERTENENCIAS, HERIDA QX LIMPIA Y SECA, SISTEMA VAC EN FUNCIONAMIENTO **03:00 vviafara - VIANIT VIAFARA MINA - ENFERMERIA GENERAL** INGRESA PACIENTE MASCULINO DE 52 AÑOS DE EDAD DE CIRUGIA ACOMPAÑADO POR EL FAMILIAR ,CONCIENTE Y ORIENTADA EN SUS TES ESFERAS ,RESPIRANDO2 AMBIENTE Y SIN DIFICULTAD RESPIRATORIA CON DX ANOTADO EN LA HC , P.O.P DE LAVADO Y DESBRIDAMIENTO DE FRACTURA EN DEDOS DE PIE DERECHO + COLOCACIÓN DE VAC,EN EL EXAMEN FISIXCO SE OBSERVA CON CUELLO MOVIL TORAX SIMETRICO , CON ABDOMEN BLANDO A LA PALPACION CON ACCESO VENOSOS PERMABLES PARA ADMINISTRACION DE MEDICAMENTO ,SIN FLEBLITIS ,CON SIGNOS VITALES DENTROS LOS PARAMETROS NORMALES ,ELIMINO ESPONTANEO ,REFIERE DOLOR ,SE DEJA CON BARRAANDAS ARRIBAS PARA SEGURIDAD DEL PACIENTE Y CON MANILLAS DE IDENTIFICACION .. **05:59 vviafara - VIANIT VIAFARA MINA - ENFERMERIA GENERAL** ENTREGO PACIENTE EN HOSPITALIUZACION 7 PISO , ACOMPAÑADO POR EL FAMILIAR ,CONCIENTE Y ORIENTADA EN SUS TES ESFERAS ,RESPIRANDO2 AMBIENTE Y SIN DIFICULTAD RESPIRATORIA CON DX ANOTADO EN LA HC , P.O.P DE LAVADO Y DESBRIDAMIENTO DE FRACTURA EN DEDOS DE PIE DERECHO + COLOCACIÓN DE VAC,EN EL EXAMEN FISIXCO SE OBSERVA CON CUELLO MOVIL TORAX SIMETRICO , CON ABDOMEN BLANDO A LA PALPACION CON ACCESO VENOSOS PERMABLES PARA ADMINISTRACION DE MEDICAMENTO ,SIN FLEBLITIS ,CON SIGNOS VITALES DENTROS LOS PARAMETROS NORMALES ,ELIMINO ESPONTANEO ,REFIERE DOLOR ,SE DEJA CON BARRAANDAS ARRIBAS PARA SEGURIDAD DEL PACIENTE Y CON MANILLAS DE IDENTIFICACION **06:00 harangel - HERNEY ALEXANDER RANGEL OMEN - ENFERMERIA GENERAL** RECIBO PACIENTE EN LA UNIDAD DE HOSPITALIZACION PISO 7 EN CAMA, EN COMPAÑÍA DE FAMILIAR CONCIENTE ORIENTADO EN SUS TRES ESFERAS MENTALES TOLERANDO OXIGENO MEDIO AMBIENTE SIN DIFICULTAD RESPIRATORIA CON DIAGNOSTICO ANOTADO EN LA HISTORIA CLINICA; AL EXAMEN FISICO SE OBSERVA CABEZA NORMOCEFALICA, FOSAS NASALES HUMEDAS E HIDRATADAS, CABIDAD BUCAL PERMEBALE,CUELLO MOVIL, TORAX SIMETRICO, ABDOMEN BLANDO DEPRESIBLE NO DOLOROSO A LA PALPACION, MIEMBROS SUPERIORES E INFERIORES SIMENTRICOS MOVILES,CON DIFICULTADO PARA MOVILIZARCE, ACCESO VENOSO PERMEABLE PARA PASO DE MEDICAMNETOS SIN SIGNOS DE FLEBITIS NI INFECCION, ELIMINA ESPONTANEO EN PISINGO Y PATO, SE OBSERVA SISTEMA VAC FUNCIONAL EN MIEMBRO INFERIOR DERECHO, SIGNOS VITALES DENTRO DE LOS PARAMETROS NORMALES , NO REFFIERE DOLOR, PACIENTE EN CAMA CON BARANDAS EN LO ALTO POR SEGURIDAD DEL PACINETE Y PROTOCOLO DE LA INSTITUCION. **13:59 harangel - HERNEY ALEXANDER RANGEL OMEN - ENFERMERIA GENERAL** ENTREGO PACIENTE EN LA UNIDAD DE HOSPITALIZACION PISO 7 EN CAMA, EN COMPAÑÍA DE FAMILIAR CONCIENTE ORIENTADO EN SUS TRES ESFERAS MENTALES TOLERANDO OXIGENO MEDIO AMBIENTE SIN DIFICULTAD RESPIRATORIA CON DIAGNOSTICO ANOTADO EN LA HISTORIA CLINICA; AL EXAMEN FISICO SE OBSERVA CABEZA NORMOCEFALICA, FOSAS NASALES HUMEDAS E HIDRATADAS, CABIDAD BUCAL PERMEBALE,CUELLO MOVIL, TORAX SIMETRICO, ABDOMEN BLANDO DEPRESIBLE NO DOLOROSO A LA PALPACION, MIEMBROS SUPERIORES E INFERIORES SIMENTRICOS MOVILES, CON DIFILCULTAD PARA LA MOVILIDAD, ACCESO VENOSO PERMEABLE PARA PASO DE MEDICAMENTOS SIN SIGNOS DE FLEBITIS,SE LE ADMINISTRA TRATAMIENTO FARMACOLOGICO SIN REACCION ADVERSA SEGÚN ORDEN MEDICA, SE LE REALIZAN MEDIDAS DE CONFORT, PASA TURNO DE LA MAÑANA TRANQUILO ESTABLE, ELIMINA ESPONTANEO EN PISINGO, SE OBSERVA SISTEMAS VAC FUNCIONAL EN MIEMBRO INFERIOR DERECHO, PACIENTE EN CAMA CON BARANDAS EN ALTO POR SEGURIDAD DEL PACINETE Y PROTOCOLO DE LA INSTITUCIONAL. **14:00 aprodriguez - ANA PATRICIA RODRIGUEZ SALDARRIAGA - ENFERMERIA GENERAL** RECIBO PACIENTE EN LA UNIDAD DE HOSPITALIZACION PISO 7 EN CAMA, EN COMPAÑÍA DE FAMILIAR CONCIENTE ORIENTADO EN SUS TRES ESFERAS MENTALES TOLERANDO OXIGENO MEDIO AMBIENTE SIN DIFICULTAD RESPIRATORIA CON DIAGNOSTICO ANOTADO EN LA HISTORIA CLINICA; AL EXAMEN FISICO SE OBSERVA CABEZA NORMOCEFALICA, FOSAS NASALES HUMEDAS E HIDRATADAS, CABIDAD BUCAL PERMEBALE,CUELLO MOVIL, TORAX SIMETRICO, ABDOMEN BLANDO DEPRESIBLE NO DOLOROSO A LA PALPACION, MIEMBROS SUPERIORES E INFERIORES SIMENTRICOS MOVILES,CON DIFICULTADO PARA MOVILIZARCE, ACCESO VENOSO PERMEABLE PARA PASO DE MEDICAMNETOS SIN SIGNOS DE FLEBITIS NI INFECCION, ELIMINA ESPONTANEO EN PISINGO Y PATO, SE OBSERVA SISTEMA VAC FUNCIONAL EN MIEMBRO INFERIOR DERECHO, SIGNOS VITALES DENTRO DE LOS PARAMETROS NORMALES , NO REFFIERE DOLOR, PACIENTE EN CAMA CON BARANDAS EN LO ALTO POR SEGURIDAD DEL PACINETE Y PROTOCOLO DE LA INSTITUCION. **22:00 aprodriguez - ANA PATRICIA RODRIGUEZ SALDARRIAGA - ENFERMERIA GENERAL** ENTREGO PACIENTE EN LA UNIDAD DE HOSPITALIZACION PISO 7 EN CAMA, EN COMPAÑÍA DE FAMILIAR CONCIENTE ORIENTADO EN SUS TRES ESFERAS MENTALES TOLERANDO OXIGENO MEDIO AMBIENTE SIN DIFICULTAD RESPIRATORIA CON DIAGNOSTICO ANOTADO EN LA HISTORIA CLINICA; AL EXAMEN FISICO SE OBSERVA CABEZA NORMOCEFALICA, FOSAS NASALES HUMEDAS E HIDRATADAS, CABIDAD BUCAL PERMEBALE,CUELLO MOVIL, TORAX SIMETRICO, ABDOMEN BLANDO DEPRESIBLE NO DOLOROSO A LA PALPACION, MIEMBROS SUPERIORES E INFERIORES SIMENTRICOS MOVILES, CON DIFILCULTAD PARA LA MOVILIDAD, ACCESO VENOSO PERMEABLE PARA PASO DE MEDICAMENTOS SIN SIGNOS DE FLEBITIS,SE LE ADMINISTRA TRATAMIENTO FARMACOLOGICO SIN REACCION ADVERSA SEGÚN ORDEN MEDICA, SE LE REALIZAN MEDIDAS DE CONFORT, PASA TURNO DE LA TARDE TRANQUILO ESTABLE, ELIMINA ESPONTANEO EN PISINGO, SE OBSERVA SISTEMAS VAC FUNCIONAL EN MIEMBRO INFERIOR DERECHO, PACIENTE EN CAMA CON BARANDAS EN ALTO POR SEGURIDAD DEL PACINETE Y PROTOCOLO DE LA INSTITUCIONAL. **22:00 idbañol - IVAN DAVID BAÑOL LIEVANO - ENFERMERIA GENERAL - T.P.: 1107507376** RECIBO PACIENTE EN SALA DE HOSPITALIZACION PISO 7, DESPIERTO, APARENTEMENTE TRANQUILO, EN COMPAÑIA DE FAMILIAR, CON DIAGNOSTICO ANOTADOS EN HISTORIA CLINICA, PACIENTE QUE SE ENCUENTRA ORIENTADO EN TRES ESFERAS MENTALES, AL EXAMEN FISICO SE ENCUENTRA AFEBRIL, NORMOCARDICO, NORMOTENSO, CON BUEN PATRON RESPIRATORIO, CUELLO MOVIL, TORAX NORMOEXPANSIBLE, ABDOMEN BLANDO DEPRESIBLE, NO DOLOROSO A LA PALPACION, SE OBSERVA ACCESO VENOSO PERIFERICO PERMEABLE PARA PASO DE MEDICAMENTOS, SIN SIGNOS DE FLEBITIS, SE OBSERVA SE OBSERVA VENDAJE ELASTICO + SISTEMA VACC FUCIONAL EN MID, PACIENTE QUE ES NECESARIO AYUDARLE EN LA MOVILIZACION, ELIMINANDO ESPONTANEO EN BAÑO, QUEDA PACIENTE EN CAMA, CON BARANDAS ARRIBA POR SEGURIDAD Y PROTOCOLO INSTITUCIONAL
2019-02-28	**05:59 idbañol - IVAN DAVID BAÑOL LIEVANO - ENFERMERIA GENERAL - T.P.: 1107507376** DURANTE EL TURNO DE LA NOCHE, SE BRINDAN MEDIDAS CONFORT, SE REALIZA TOMA DE SIGNOS VITALES, LOS CUALES SE ENCUENTRAN DENTRO DE LOS PARAMETROS NORMALES, SE OBSERVA ACCESO VENOSO PERMEABLE POR EL CUAL SE REALIZA ADMINISTRACION DE MEDICAMENTOS SEGUN HORARIOS, SIN PRESENTAR EFECTOS ADVERSOS, NO SIGNOS DE FLEBITIS, DUERME A INTERVALOS LARGOS, PACIENTE PASA SIN NOVEDADES EL TURNO, QUEDA PACIENTE EN CAMA, CON BARANDAS ARRIBA POR SEGURIDAD Y PROTOCOLO INSTITUCIONAL.

	DURANTE EL TURNO DE LA TARDE SE LE ADMINISTRA SU TRATAMIENTO FARMACOLOGICO POR ORDEN MEDICA, MUESTRA RACCIONS ADVERSAS A LA AMPICLINA, PACIENTE REFIERE ZONA ROJA Y CON PICAZON, PACIENTE QUE SE LE BRINDAN MEDIDAS DE ASEO Y CONFORT, PACIENTE QUE PASA EL TURNO TRANQUILO ESTABLE,SE OBSERVA SISTEMA VAC FUNCIONAL EN MIEMBROINFERIRO DERECHO, SIGNOS VITALES ESTABLES Y DENTRO DE LOS PARAMETROS NORMALES, PASA TURNO EN COMPAÑIA DE SU FAMILIAR Y PERMANECE EN CAMA CON SU RESPECTIVA MANILLA DE IDENTIFICACION Y ROTULOS, POR PROTOCOLO DE LA INSTITUCION.
2019-03-03	**05:59 harangel - HERNEY ALEXANDER RANGEL OMEN - ENFERMERIA GENERAL** ENTREGO PACIENTE EN LA UNIDAD DE HOSPITALIZACION PISO 7 EN CAMA, EN COMPAÑÍA DE FAMILIAR CONCIENTE ORIENTADO EN SUS TRES ESFERAS MENTALES TOLERANDO OXIGENO MEDIO AMBIENTE SIN DIFICULTAD RESPIRATORIA CON DIAGNOSTICO ANOTADO EN LA HISTORIA CLINICA; AL EXAMEN FISICO SE OBSERVA CABEZA NORMOCEFALICA, FOSAS NASALES HUMEDAS E HIDRATADAS, CABIDAD BUCAL PERMEBALE,CUELLO MOVIL, TORAX SIMETRICO, ABDOMEN BLANDO DEPRESIBLE NO DOLOROSO A LA PALPACION, MIEMBROS SUPERIORES E INFERIORES SIMENTRICOS MOVILES, ACCESO VENOSO PERMEABLE PARA PASO DE MEDICAMENTOS SIN SIGNOS DE FLEBITIS,SE LE ADMINISTRA TRATAMIENTO FARMACOLOGICO SIN REACCION ADVERSA SEGÚN ORDEN MEDICA, SE LE REALIZAN MEDIDAS DE CONFORT,PASA TURNO DE LA NOCHE TRANQUILO ESTABLE, ELIMINA ESPONTANEO EN PISINGO, SE OBSERVA CON HERIDA EN MENTON CUBIERTAS CON GASA Y MICROPORE Y SISTEMA VAC FUNCIONAL EN MIEMBRO INFERIOR DERECHO ,PACIENTE EN CAMA CON BARANDAS EN ALTO POR SEGURIDAD DEL PACINETE Y PROTOCOLO DE LA INSTITUCIONAL. **06:00 vviafara - VIANIT VIAFARA MINA - ENFERMERIA GENERAL** RECIBO PACIENTE DE 36 AÑOS DE EDAD EN LA UNIDAD DE HOSPITALIZACION PISO 7 EN CAMA, EN COMPAÑÍA DE FAMILIAR CONCIENTE ORIENTADO EN SUS TRES ESFERAS MENTALES TOLERANDO OXIGENO MEDIO AMBIENTE SIN DIFICULTAD RESPIRATORIA CON DIAGNOSTICO ANOTADO EN LA HISTORIA CLINICA;TRAUMA EN ACCIDENTE DE TRANSITO, TRAUMA PIE DERECHO, GRAN DEFECTO DE COBERTURA EN DORSO DEL PIE, FRACTURAS EXPUESTAS DEL 1, 2 Y 3 METATARSIANOS, LESION DE LOS EXTENSORES DEL 1, 2 Y 3 DEDOS CON PERDIDA DE SUSTANCIA TENDINOSA, POP LV+DB+COLOCACIÓN VAC PIE DERECHO (26/02/19), HERIDA ABIERTA SUBMENTONIANA, . AL EXAMEN FISICO SE OBSERVA CABEZA NORMOCEFALICA FOSAS NASALES HUMEDAS E HIDRATADAS CABIDAD BUCAL PERMEBALE, TOLERA VIA ORAL CUELLO MOVIL TORAX SIMETRICO ABDOMEN BLANDO DEPRESIBLE NO DOLOROSO A LA PALPACION MIEMBROS SUPERIORES E INFERIORES SIMENTRICOS MOVILES ACCESO VENOSO PERMEABLE PARA PASO DE MEDICAMNETOS SIN SIGNOS DE FLEBITIS NI INFECCION , ELIMINA ESPONTANEO, SE OBSERVA SISTEMA VAC FUNCIONAL EN MIMEBRO INFERIOR DERECHO, SIGNOS VITALES DENTRO DE LOS PARAMETROS NORMALES QUEDA EN CAMA CON BARANDAS EN LO ALTO POR SEGURIDAD DEL PACINETE Y PROTOCOLO DE LA INSTITUCION **13:59 vviafara - VIANIT VIAFARA MINA - ENFERMERIA GENERAL** ENTREGO PACIENTE EN LA UNIDAD DE HOSPITALIZACION PISO 7 EN CAMA, EN COMPAÑÍA DE FAMILIAR .DURANTE EL TURNO DE MAÑANA PASA CALMADA A FEBRIL , CONCIENTE ORIENTADO EN SUS TRES ESFERAS MENTALES TOLERANDO OXIGENO MEDIO AMBIENTE SIN DIFICULTAD RESPIRATORIA . ABDOMEN BLANDO DEPRESIBLE NO DOLOROSO A LA PALPACION, MIEMBROS SUPERIORES E INFERIORES SIMENTRICOS MOVILES,CON DIFICULTADO PARA MOVILIZARCE, ACCESO VENOSO PERMEABLE PARA PASO DE MEDICAMNETOS CORRESPONDIENTE ALA ORDEN MEDICA LO CUAL TOLERA SINCOMPLICACION , ELIMINA ESPONTANEO EN PISINGO Y PATO, SE OBSERVA SISTEMA VAC FUNCIONAL EN MIEMBRO INFERIOR DERECHO, SIGNOS VITALES DENTRO DE LOS PARAMETROS NORMALES , NO REFFIERE DOLOR, SE LE CAMBIA SABANAS Y ARREGLO DE LA UINDAD , PACIENTE EN CAMA CON BARANDAS EN LO ALTO POR SEGURIDAD DEL PACINETE Y PROTOCOLO DE LA INSTITUCION. **14:00 gaortiz - GERSON ANDRES ORTIZ RIVERA - ENFERMERIA GENERAL** RECIBO PACIENTE EN SALA DE HOSPITALIZACION PIS0 7 DESPIERTO, CONSCIENTE Y ORIENTADO EN TIEMPO, LUGAR Y PERSONA. DIAGNOSTICOS ANOTADOS EN HISTORIA CLINICA; TRAUMA EN ACCIDENTE DE TRANSITO, TRAUMA PIE DERECHO, GRAN DEFECTO DE COBERTURA EN DORSO DEL PIE, FRACTURAS EXPUESTAS DEL 1, 2 Y 3 METATARSIANOS, LESION DE LOS EXTENSORES DEL 1, 2 Y 3 DEDOS CON PERDIDA DE SUSTANCIA TENDINOSA, POP LV+DB+COLOCACIÓN VAC PIE DERECHO (26/02/19), HERIDA ABIERTA SUBMENTONIANA. SE OBSERVA PACIENTE CON ACCESO VENOSO PERIFERICO PERMEABLE, SIN SIGNOS DE FLEBITIS, PASANDO CLORURO DE SODIO 0.9% PARA LA ADMINISTRACION DE MEDICAMENTOS. PACIENTE TOLERA OXIGENO A MEDIO AMBIENTE, SE OBSERVA SIN DIFICULTAD RESPIRATORIA. DIURESIS ESPONATANEA, SE COMUNCIA VERBALMENTE. PACIENTE CON MANILLAS DE IDENTIFICACION Y CON BARANDAS ELEVADAS POR SEGURIDAD DEL PACIENTE Y PROTOCOLO INSTITUCIONAL. **21:59 gaortiz - GERSON ANDRES ORTIZ RIVERA - ENFERMERIA GENERAL** ENTREGO PACIENTE EN SALA DE HOSPITALIZACION PIS0 7 DESPIERTO, CONSCIENTE Y ORIENTADO EN TIEMPO, LUGAR Y PERSONA. DIAGNOSTICOS ANOTADOS EN HISTORIA CLINICA; TRAUMA EN ACCIDENTE DE TRANSITO, TRAUMA PIE DERECHO, GRAN DEFECTO DE COBERTURA EN DORSO DEL PIE, FRACTURAS EXPUESTAS DEL 1, 2 Y 3 METATARSIANOS, LESION DE LOS EXTENSORES DEL 1, 2 Y 3 DEDOS CON PERDIDA DE SUSTANCIA TENDINOSA, POP LV+DB+COLOCACIÓN VAC PIE DERECHO (26/02/19), HERIDA ABIERTA SUBMENTONIANA. SE OBSERVA PACIENTE CON ACCESO VENOSO PERIFERICO PERMEABLE, SIN SIGNOS DE FLEBITIS, PASANDO CLORURO DE SODIO 0.9% PARA LA ADMINISTRACION DE MEDICAMENTOS. PACIENTE TOLERA OXIGENO A MEDIO AMBIENTE, SE OBSERVA SIN DIFICULTAD RESPIRATORIA. DIURESIS ESPONATAÑEA, SE COMUNCIA VERBALMENTE. PACIENTE PASA TURNO DE LA TARDE TRANQUILO Y ESTABLE, TOLERA SU TRATAMIENTO FARMACOLOGICO ORDENADO POR EL MEDICO, SE REGISTRAN SIGNOS VITALES EN PLATAFORMAS SIIS. QUEDA PACIENTE CON MANILLAS DE IDENTIFICACION Y CON BARANDAS ELEVADAS POR SEGURIDAD DEL PACIENTE Y PROTOCOLO INSTITUCIONAL. **22:00 dfmontilla - DUVER FERNELY MONTILLA MONSALVE - ENFERMERIA GENERAL** RECIBO PACIENTE EN SALA DE HOSPITALIZACION PIS0 7 DESPIERTO, CONSCIENTE Y ORIENTADO EN TIEMPO, LUGAR Y PERSONA. DIAGNOSTICOS ANOTADOS EN HISTORIA CLINICA; TRAUMA EN ACCIDENTE DE TRANSITO, TRAUMA PIE DERECHO, GRAN DEFECTO DE COBERTURA EN DORSO DEL PIE, FRACTURAS EXPUESTAS DEL 1, 2 Y 3 METATARSIANOS, LESION DE LOS EXTENSORES DEL 1, 2 Y 3 DEDOS CON PERDIDA DE SUSTANCIA TENDINOSA, POP LV+DB+COLOCACIÓN VAC PIE DERECHO (26/02/19), HERIDA ABIERTA SUBMENTONIANA. SE OBSERVA PACIENTE CON ACCESO VENOSO PERIFERICO PERMEABLE, SIN SIGNOS DE FLEBITIS, PARA TRACTAMIENTO FARMACOLOGICO SIN DIFICULTAD RESPIRATORIA. DIURESIS ESPONATANEA, S CON MANILLAS DE IDENTIFICACION Y CON BARANDAS ELEVADAS POR SEGURIDAD DEL PACIENTE Y PROTOCOLO INSTITUCIONAL.
2019-03-04	**05:59 dfmontilla - DUVER FERNELY MONTILLA MONSALVE - ENFERMERIA GENERAL** ENTREGO PACIENTE EN SALA DE HOSPITALIZACION PIS0 7 DESPIERTO, CONSCIENTE Y ORIENTADO EN TIEMPO, LUGAR Y PERSONA. DIAGNOSTICOS ANOTADOS EN HISTORIA CLINICA; TRAUMA EN ACCIDENTE DE TRANSITO, TRAUMA PIE DERECHO, GRAN DEFECTO DE COBERTURA EN DORSO DEL PIE, FRACTURAS EXPUESTAS DEL 1, 2 Y 3 METATARSIANOS, LESION DE LOS EXTENSORES DEL 1, 2 Y 3 DEDOS CON PERDIDA DE SUSTANCIA TENDINOSA, POP LV+DB+COLOCACIÓN VAC PIE DERECHO (26/02/19), HERIDA ABIERTA SUBMENTONIANA. SE OBSERVA PACIENTE CON ACCESO VENOSO PERIFERICO PERMEABLE, SIN SIGNOS DE FLEBITIS, PARA TRACTAMIENTO FARMACOLOGICO SIN COMPLICASIONES SIN DIFICULTAD RESPIRATORIA. DIURESIS ESPONATANEA, CON MANILLAS DE IDENTIFICACION Y CON BARANDAS ELEVADAS POR SEGURIDAD DEL PACIENTE Y PROTOCOLO INSTITUCIONAL.

SU TRATAMIENTO FARMACOLGOICO ORDENADO POR EL MEDICO, SE REGISTRAN SIGNOS VITALE EN PLATAFORMA SIIS, QUEDA PACIENTE CON MANILLAS DE IDENTIFICACION Y CON BARANDAS ELEVADAS POR SEGURIDAD DEL PACIENTE Y PROTOCOLO INSTITUCIONAL.

14:00 dfmontilla - DUVER FERNELY MONTILLA MONSALVE - ENFERMERIA GENERAL

RECIBO PACIENTE EN SALA DE HOSPITALIZACION PIS0 7 DESPIERTO, CONSCIENTE Y ORIENTADO EN TIEMPO, LUGAR Y PERSONA. DIAGNOSTICOS ANOTADOS EN HISTORIA CLINICA; TRAUMA EN ACCIDENTE DE TRANSITO, TRAUMA PIE DERECHO, GRAN DEFECTO DE COBERTURA EN DORSO DEL PIE, FRACTURAS EXPUESTAS DEL 1, 2 Y 3 METATARSIANOS, LESION DE LOS EXTENSORES DEL 1, 2 Y 3 DEDOS CON PERDIDA DE SUSTANCIA TENDINOSA, POP LV+DB+COLOCACIÓN VAC PIE DERECHO (26/02/19), HERIDA ABIERTA SUBMENTONIANA. SE OBSERVA PACIENTE CON ACCESO VENOSO PERIFERICO PERMEABLE, PARA TRACTAMIENTO FARMACOLOGICO SIN SIGNOS DE FLEBITIS, SIN DIFICULTAD RESPIRATORIA. DIURESIS ESPONATANEA, CON MANILLAS DE IDENTIFICACION Y CON BARANDAS ELEVADAS POR SEGURIDAD DEL PACIENTE Y PROTOCOLO INSTITUCIONAL.

21:59 dfmontilla - DUVER FERNELY MONTILLA MONSALVE - ENFERMERIA GENERAL

RECIBO PACIENTE EN SALA DE HOSPITALIZACION PIS0 7 DESPIERTO, CONSCIENTE Y ORIENTADO EN TIEMPO, LUGAR Y PERSONA. DIAGNOSTICOS ANOTADOS EN HISTORIA CLINICA; TRAUMA EN ACCIDENTE DE TRANSITO, TRAUMA PIE DERECHO, GRAN DEFECTO DE COBERTURA EN DORSO DEL PIE, FRACTURAS EXPUESTAS DEL 1, 2 Y 3 METATARSIANOS, LESION DE LOS EXTENSORES DEL 1, 2 Y 3 DEDOS CON PERDIDA DE SUSTANCIA TENDINOSA, POP LV+DB+COLOCACIÓN VAC PIE DERECHO (26/02/19), HERIDA ABIERTA SUBMENTONIANA. SE OBSERVA PACIENTE CON ACCESO VENOSO PERIFERICO PERMEABLE, PARA TRACTAMIENTO FARMACOLOGICO VSIN COMPLICASIONES SIN SIGNOS DE FLEBITIS, SIN DIFICULTAD RESPIRATORIA. DIURESIS ESPONATANEA, CON MANILLAS DE IDENTIFICACION Y CON BARANDAS ELEVADAS POR SEGURIDAD DEL PACIENTE Y PROTOCOLO INSTITUCIONAL.

22:00 idbañol - IVAN DAVID BAÑOL LIEVANO - ENFERMERIA GENERAL - T.P.: 1107507376

RECIBO PACIENTE EN SALA DE HOSPITALIZACION PISO 7, DESPIERTO, APARENTEMENTE TRANQUILO, EN COMPAÑIA DE FAMILIAR, CON DIAGNOSTICO ANOTADOS EN HISTORIA CLINICA, PACIENTE QUE SE ENCUENTRA ORIENTADO EN TRES ESFERAS MENTALES, AL EXAMEN FISICO SE ENCUENTRA AFEBRIL, NORMOCARDICO, NORMOTENSO, CON BUEN PATRON RESPIRATORIO, CUELLO MOVIL, TORAX NORMOEXPANSIBLE, ABDOMEN BLANDO DEPRESIBLE, NO DOLOROSO A LA PALPACION, SE OBSERVA ACCESO VENOSO PERIFERICO PERMEABLE PARA PASO DE MEDICAMENTOS, SIN SIGNOS DE FLEBITIS, SE OBSERVA SE OBSERVA VENDAJE ELASTICO + SISTEMA VACC FUCIONAL EN MID, PACIENTE QUE ES NECESARIO AYUDARLE EN LA MOVILIZACION, ELIMINANDO ESPONTANEO EN BAÑO, QUEDA PACIENTE EN CAMA, CON BARANDAS ARRIBA POR SEGURIDAD Y PROTOCOLO INSTITUCIONAL

05:59 idbañol - IVAN DAVID BAÑOL LIEVANO - ENFERMERIA GENERAL - T.P.: 1107507376

DURANTE EL TURNO DE LA NOCHE, SE BRINDAN MEDIDAS CONFORT, SE REALIZA TOMA DE SIGNOS VITALES, LOS CUALES SE ENCUENTRAN DENTRO DE LOS PARAMETROS NORMALES, SE OBSERVA ACCESO VENOSO PERMEABLE POR EL CUAL SE REALIZA ADMINISTRACION DE MEDICAMENTOS SEGUN HORARIOS, SIN PRESENTAR EFECTOS ADVERSOS, NO SIGNOS DE FLEBITIS, DUERME A INTERVALOS LARGOS, PACIENTE PASA SIN NOVEDADES EL TURNO, QUEDA PACIENTE EN CAMA, CON BARANDAS ARRIBA POR SEGURIDAD Y PROTOCOLO INSTITUCIONAL.

06:00 gaortiz - GERSON ANDRES ORTIZ RIVERA - ENFERMERIA GENERAL

RECIBO PACIENTE EN SALA DE HOSPITALIZACION PIS0 7 DESPIERTO, CONSCIENTE Y ORIENTADO EN TIEMPO, LUGAR Y PERSONA. DIAGNOSTICOS ANOTADOS EN HISTORIA CLINICA; TRAUMA EN ACCIDENTE DE TRANSITO, TRAUMA PIE DERECHO, GRAN DEFECTO DE COBERTURA EN DORSO DEL PIE, FRACTURAS EXPUESTAS DEL 1, 2 Y 3 METATARSIANOS, LESION DE LOS EXTENSORES DEL 1, 2 Y 3 DEDOS CON PERDIDA DE SUSTANCIA TENDINOSA, POP LV+DB+COLOCACIÓN VAC PIE DERECHO (26/02/19), HERIDA ABIERTA SUBMENTONIANA. SE OBSERVA PACIENTE CON ACCESO VENOSO PERIFERICO PERMEABLE, SIN SIGNOS DE FLEBITIS, PASANDO CLORURO DE SODIO 0.9% PARA LA ADMINISTRACION DE MEDICAMENTOS. PACIENTE TOLERA OXIGENO A MEDIO AMBIENTE, SE OBSERVA SIN DIFICULTAD RESPIRATORIA. DIURESIS ESPONATANEA, SE COMUNCIA VERBALMENTE. PACIENTE CON MANILLAS DE IDENTIFICACION Y CON BARANDAS ELEVADAS POR SEGURIDAD DEL PACIENTE Y PROTOCOLO INSTITUCIONAL.

09:47 dmuzuriaga - DIANA MARCELA UZURIAGA COSME - CIRCULANTE - T.P.: 1062315259

INGRESA PACIENTE AL SERVICIO DE RECUPERACION EN CAMILLA CON CAMILLERO, PACIENTE DESPIERTO, CONSCIENTE Y ORIENTADO, EN SUS TRES ESFERAS TIEMPO, LUGAR Y PERSONA PARA PROCEDIMIENTO DE REDUCCCION ABIERTA DE LUXOFRACTURA CON FIJACION A REALIZAR POR EL DR.TELLO CON ACCESO VENOSO PERMEABLE EN MIEMBRO SUPERIOR CON YELCO #18 PASANDO 500CC DE SOLUCIÓN SALINA AL 0.9%, PACIENTE QUE NIEGA ALERGIAS Y ENFERMEDADES CONFIRMA AYUNO, CONSENTIMIENTOS DE ANESTESIA Y PROCEDIMIENTO DILIGENCIADOS Y FIRMADOS Y CON HISTORIA CLINICA COMPLETA,VIENE PASANDO PROFILAXIS DE ANTIBIOTICO 2GR DE AMPICILINA , SE MONITORIZAN SIGNOS VITALES TA: 135/60FC: 77 SAOP2: 98%,

2019-03-02

14:15 lddiaz - LIZZET DANIELA DIAZ MINA - CIRCULANTE

INGRESA PACIENTE A SALA DE RECUPERACION, PROCEDENTE DEL QUIROFANO, EN COMPAÑIA DE ANESTESIOLOGO Y CIRCULANTE, BAJO EFECTOS DE ANESTESIA RAQUIDEA, PACIENTE SOMNOLIENTO, CONCIENTE Y ORIENTADO EN SUS TRES ESFERAS, DE UN DX: REDUCCION ABIERTA DE FRACTURA DE METATARSO, REALIZADA POR EL DR. TELLO, SIGNOS VITALES, TA: 115/67 FC: 66 SAO2: 96%%, SE INCIA ESCALA DE ALDRETE

18:02 lddiaz - LIZZET DANIELA DIAZ MINA - CIRCULANTE

PACIENTE QUE SE RECUPERA SASTIFACTORIAMENTE DE LA ANESTESIA, POST QUIRURGICO DE REDUCCION ABIERTA DE FRACTURA DE METATARSO REALIZADA POR EL DR: TELLO PACIENTE DESPIERTO, CONCIENTE, ORIENTADO EN SUS TRES ESFERAS, TIEMPO LUGAR Y PERSONA, RESPIRANDO OXIGEN AL MEDIO AMBIENTE, CON ACCESO VENOSO PERMEABLE CON YELCO #18 PASANDOLE SSN 0.9% CON LIQUIDOS ROTULADOS, PACIENTE ELIMINA ESPONTANEO, HC COMPLETA, SE LE COMENTA A LA JEFE DE PISO Y SE TRASLADA.

20:00 harangel - HERNEY ALEXANDER RANGEL OMEN - ENFERMERIA GENERAL

INGRESA PACIENTE POST QUIRURGICO EN LA UNIDAD DE HOSPITALIZACION PISO 7 EN COMPAÑIA DE CAMILLERO, CONCIENTE ORIENTADO EN SUS TRES ESFERAS MENTALES TOLERANDO OXIGENO MEDIO AMBIENTE SIN DIFICULTAD RESPIRATORIA CON DIAGNOSTICO ANOTADO EN LA HISTORIA CLINICA; AL EXAMEN FISICO SE OBSERVA CABEZA NORMOCEFALICA, FOSAS NASALES HUMEDAS E HIDRATADAS, CABIDAD BUCAL PERMEBALE,CUELLO MOVIL, TORAX SIMETRICO, MIEMBROS SUPERIORES E INFERIORES SIMENTRICOS,CON DIFICULTADA PARA LA MOVILIDAD, ACCESO VENOSO PERMEABLE PARA PASO DE MEDICAMNETOS EN MIEMBRO SUPERIOR IZQUIERDO SIN SIGNOS DE FLEBITIS NI INFECCION, ELIMINA ESPONTANEO EN PISINGO, SE OBSERVA CON HERIDA EN MENTON CUBIERTAS CON GASA Y MICROPORE Y SISTEMA VAC FUNCIONAL EN MIEMBRO INFERIOR DERECHO, NO REFFIERE DOLOR, PACIENTE EN CAMA EN COMPAÑIA DE FAMILIAR Y CON BARANDAS EN LO ALTO POR SEGURIDAD DEL PACINETE Y PROTOCOLO DE LA INSTITUCION.

22:00 harangel - HERNEY ALEXANDER RANGEL OMEN - ENFERMERIA GENERAL

	14:00 aprodriguez - ANA PATRICIA RODRIGUEZ SALDARRIAGA - ENFERMERIA GENERAL
	14:00 aprodriguez - ANA PATRICIA RODRIGUEZ SALDARRIAGA - ENFERMERIA GENERAL RECIBO PACIENTE EN SALA DE HOSPITALIZACION PIS0 7 DESPIERTO, CONSCIENTE Y ORIENTADO EN TIEMPO, LUGAR Y PERSONA. DIAGNOSTICOS ANOTADOS EN HISTORIA CLINICA; TRAUMA EN ACCIDENTE DE TRANSITO, TRAUMA PIE DERECHO, GRAN DEFECTO DE COBERTURA EN DORSO DEL PIE, FRACTURAS EXPUESTAS DEL 1, 2 Y 3 METATARSIANOS, LESION DE LOS EXTENSORES DEL 1, 2 Y 3 DEDOS CON PERDIDA DE SUSTANCIA TENDINOSA, POP LV+DB+COLOCACIÓN VAC PIE DERECHO (26/02/19), HERIDA ABIERTA SUBMENTONIANA. SE OBSERVA PACIENTE CON ACCESO VENOSO PERMEBLE PARA PASO DE MTOS, SIN SIGNOS DE FLEBITIS, PACIENTE TOLERA OXIGENO A MEDIO AMBIENTE, SE OBSERVA SIN DIFICULTAD RESPIRATORIA. DIURESIS ESPONATANEA, SE COMUNCIA VERBALMENTE. PACIENTE CON MANILLAS DE IDENTIFICACION Y CON BARANDAS ELEVADAS POR SEGURIDAD DEL PACIENTE Y PROTOCOLO INSTITUCIONAL. **22:00 idbañol - IVAN DAVID BAÑOL LIEVANO - ENFERMERIA GENERAL - T.P.: 1107507376** RECIBO PACIENTE EN SALA DE HOSPITALIZACION PISO 7, DESPIERTO, APARENTEMENTE TRANQUILO, EN COMPAÑIA DE FAMILIAR, CON DIAGNOSTICO ANOTADOS EN HISTORIA CLINICA, PACIENTE QUE SE ENCUENTRA ORIENTADO EN TRES ESFERAS MENTALES, AL EXAMEN FISICO SE ENCUENTRA AFEBRIL, NORMOCARDICO, NORMOTENSO, CON BUEN PATRON RESPIRATORIO, CUELLO MOVIL, TORAX NORMOEXPANSIBLE, ABDOMEN BLANDO DEPRESIBLE, NO DOLOROSO A LA PALPACION, SE OBSERVA ACCESO VENOSO PERIFERICO PERMEABLE PARA PASO DE MEDICAMENTOS, SIN SIGNOS DE FLEBITIS, SE OBSERVA SE OBSERVA VENDAJE ELASTICO + SISTEMA VACC FUCIONAL EN MID, PACIENTE QUE ES NECESARIO AYUDARLE EN LA MOVILIZACION, ELIMINANDO ESPONTANEO EN BAÑO, QUEDA PACIENTE EN CAMA, CON BARANDAS ARRIBA POR SEGURIDAD Y PROTOCOLO INSTITUCIONAL
2019-03-06	**06:00 dstombe - DIONNE SULAY TOMBE SECUE - ENFERMERIA GENERAL** RECIBO PACIENTE DE 52 AÑOS DE EDAD, EN SALA DE HOSPITALIZACION PISO 7, DESPIERTO, CONSCIENTE, ORIENTADO EN LAS TRES ESFERAS MENTALES, EN COMPAÑIA DE FAMILIAR, CON DIAGNOSTICO ANOTADOS EN HISTORIA CLINICA: TRAUMA EN ACCIDENTE DE TRANSITO, TRAUMA PIE DERECHO, GRAN DEFECTO DE COBERTURA EN DORSO DEL PIE, FRACTURAS EXPUESTAS DEL 1, 2 Y 3 METATARSIANOS, POP OSTEOSINTESIS DE 2DO Y 3ER METACARPIANO PIE DERECHO (02/03/19), LESION DE LOS EXTENSORES DEL 1, 2 Y 3 DEDOS CON PERDIDA DE SUSTANCIA TENDINOSA, POP LV+DB+COLOCACIÓN VAC PIE DERECHO (26/02/19) (02/03/19), HERIDA ABIERTA SUBMENTONIANA, POP LV + DB + GOLGAJO DE HERIDA EN MENTON (02/03/19). AL EXAMEN FISICO SE ENCUENTRA AFEBRIL, NORMOCARDICO, NORMOTENSO, CON BUEN PATRON RESPIRATORIO, CUELLO MOVIL, TORAX NORMOEXPANSIBLE, ABDOMEN BLANDO DEPRESIBLE, NO DOLOROSO A LA PALPACION, SE OBSERVA ACCESO VENOSO PERIFERICO PERMEABLE PARA PASO DE MEDICAMENTOS, SIN SIGNOS DE FLEBITIS, SE OBSERVA SE OBSERVA VENDAJE ELASTICO + SISTEMA VACC FUCIONAL EN MID, PACIENTE QUE ES NECESARIO AYUDARLE EN LA MOVILIZACION, ELIMINA ESPONTANEO EN BAÑO, QUEDA PACIENTE EN CAMA, CON BARANDAS ARRIBA POR SEGURIDAD Y PROTOCOLO INSTITUCIONAL. **06:00 idbañol - IVAN DAVID BAÑOL LIEVANO - ENFERMERIA GENERAL - T.P.: 1107507376** DURANTE EL TURNO DE LA NOCHE, SE BRINDAN MEDIDAS CONFORT, SE REALIZA TOMA DE SIGNOS VITALES, LOS CUALES SE ENCUENTRAN DENTRO DE LOS PARAMETROS NORMALES, SE OBSERVA ACCESO VENOSO PERMEABLE POR EL CUAL SE REALIZA ADMINISTRACION DE MEDICAMENTOS SEGUN HORARIOS, SIN PRESENTAR EFECTOS ADVERSOS, NO SIGNOS DE FLEBITIS, DUERME A INTERVALOS LARGOS, PACIENTE PASA SIN NOVEDADES EL TURNO, QUEDA PACIENTE EN CAMA, CON BARANDAS ARRIBA POR SEGURIDAD Y PROTOCOLO INSTITUCIONAL. **13:59 dstombe - DIONNE SULAY TOMBE SECUE - ENFERMERIA GENERAL** ENTREGO PACIENTE EN LA UNIDAD DE HOSPITALIZACION PISO 7, EN CAMA, POSICION DECUBITO SUPINO, CONSCIENTE, ORIENTADO, TOLERANDO OXIGENO A MEDIO AMBIENTE, SIN DIFICULTAD RESPIRATORIA, CON DIAGNOSTICOS ANOTADOS EN LA HISTORIA CLINICA: TRAUMA EN ACCIDENTE DE TRANSITO, TRAUMA PIE DERECHO, GRAN DEFECTO DE COBERTURA EN DORSO DEL PIE, FRACTURAS EXPUESTAS DEL 1, 2 Y 3 METATARSIANOS, POP OSTEOSINTESIS DE 2DO Y 3ER METACARPIANO PIE DERECHO (02/03/19), LESION DE LOS EXTENSORES DEL 1, 2 Y 3 DEDOS CON PERDIDA DE SUSTANCIA TENDINOSA, POP LV+DB+COLOCACIÓN VAC PIE DERECHO (26/02/19) (02/03/19), HERIDA ABIERTA SUBMENTONIANA, POP LV + DB + GOLGAJO DE HERIDA EN MENTON (02/03/19). SIGNOS VITALES DENTRO DE LOS PARAMETROS NORMALES, CANALIZADO EN MIEMBRO SUPERIOR, CON YELCO # 18, ACCESO PERMEABLE, SIN SIGNOS DE FLEBITIS, SE REALIZA BAÑO EN DUCHA, SE LE BRINDAN MEDIDAS DE CONFORT, SE LE SUMINISTRA TRATAMIENTO FARMACOLOGICO ORDENADO OR EL MEDICO EN SUS RESPECTIVOS HORARIOS, SIN PRESENTAR REACCION ADVERSA, ELIMINA ESPONTANEO, DURANTE LA MAÑANA PACIENTE PASA TRANQUILO, ESTABLE, NO REFIERE DOLOR, PACIENTE EN COMPAÑIA DE FAMILIAR, CON BARANDAS DE LA CAMA ELEVADAS POR SU SEGURIDAD Y PROTOCOLO DE LA INSTITUCION. **14:00 aacastillo - ALDRIN ALEXANDER CASTILLO CASTILLO - ENFERMERIA GENERAL** RECIBO PACIENTE MASCULINO MAYOR DE EDAD EN EL SERVICO DE HOSPITALIZACION, PISO 10 EN COMPAÑIA DE FAMILIAR, CONCIENTE YORIENTADA EN SUS TRES ESEFRAS MENTALES, CON DX ANOTADOS EN HC, AL EXAMEN FISICO SE OBSERVA CABEZA NORMOFEFALICA, MUCOSAS HUMEDAS, RESPIRANDO OXIGENO A MEDIO AMBIENTE, RECIBE TOLERA LA VIA ORAL, CUELLO MOVIL, TORAX SIMETRICO Y EXPANSIBLE, ABDOMEN BLANDO DEPRESIBLE A LA PALPACION, SIN REFERIR DOLOR, EXTREMIDADES SIEMTRICA, MOVILES Y PRESENTES,DEAMBULA CON AYUDA, SEOBSERVA CON VENDAJE ELASTICO +SISTEMA VAC EN MIEMBRO INFERIOR DERECHO , ELIMINA ESPONTANEO EN PICINGO , ACCESO VENSOSO PERMEABLE PARA PASO DE MEDICAMENTOS,SIGNSO VITALES ESTABLES, RECIBO PACIENTE EN CAMA CON BARANDAS ELEVADAS POR SEGURIDAD DEL PACIENTE. NOTA REALIZADA POR JUANA CASTILLO **21:59 aacastillo - ALDRIN ALEXANDER CASTILLO CASTILLO - ENFERMERIA GENERAL** ENTREGO PACIENTE MASCULINO MAYOR DE EDAD EN EL SERVICIO DE HOSPITALIZACIÓN, PISO 10 EN COMPAÑIA DE FAMILIAR, CONSCIENTE Y ORIENTADA EN SUS TRES ESFERAS MENTALES, CON DX ANOTADOS EN HC, AL EXAMEN FÍSICO SE OBSERVA CABEZA NORMOFEFALICA, MUCOSAS HÚMEDAS, RESPIRANDO OXIGENO A MEDIO AMBIENTE, RECIBE TOLERA LA VÍA ORAL Y SU TRATAMIENTO FARMACOLÓGICO COMPLETO, , CUELLO MÓVIL, TÓRAX SIMÉTRICO Y EXPANSIBLE, ABDOMEN BLANDO DEPRESIBLE A LA PALPACIÓN, SIN REFERIR DOLOR, EXTREMIDADES SIMÉTRICA, MÓVILES Y PRESENTES,DEAMBULA CON AYUDA, SE OBSERVA CON VENDAJE ELÁSTICO +SISTEMA VAC EN MIEMBRO INFERIOR DERECHO , ELIMINA ESPONTANEO EN PICINGO , ACCESO VENOSO PERMEABLE PARA PASO DE MEDICAMENTOS,SIGNOS VITALES ESTABLES, PACIENTE QUE DURANTE EL TURNO PASA HEMODINAMICAMENTE ESTABLE SIN COMPLICACIÓN ALGUNA. ENTREGO PACIENTE EN CAMA CON BARANDAS ELEVADAS POR SEGURIDAD DEL PACIENTE. NOTA REALIZADA POR JUANA CASTILLO **22:00 aptrochez - ANYELA PAOLA TROCHEZ COLLAZOS - ENFERMERIA GENERAL** RECIBO PACIENTE DE 52 AÑOS DE EDAD EN LA UNIDAD DE HOSPITALIZACION PISO 7 EN CAMA, EN COMPAÑÍA DE FAMILIAR CONCIENTE ORIENTADO EN SUS TRES ESFERAS MENTALES TOLERANDO OXIGENO MEDIO AMBIENTE SIN DIFICULTAD RESPIRATORIA CON DIAGNOSTICO ANOTADO EN LA HISTORIA CLINICA; TRAUMA EN ACCIDENTE DE TRANSITO, TRAUMA PIE DERECHO, GRAN DEFECTO DE COBERTURA EN DORSO DEL PIE, FRACTURAS EXPUESTAS DEL 1, 2 Y 3 METATARSIANOS, POP OSTEOSINTESIS DE 2DO Y 3ER METACARPIANO PIE DERECHO (02/03/19), LESION DE LOS EXTENSORES DEL 1, 2 Y 3 DEDOS CON PERDIDA DE SUSTANCIA TENDINOSA, POP LV+DB+COLOCACIÓN VAC PIE DERECHO (26/02/19) (02/03/19), HERIDA ABIERTA SUBMENTONIANA, POP LV + DB + GOLGAJO DE HERIDA EN MENTON (02/03/19). AL EXAMEN FISICO SE OBSERVA

	06:00 vviafara - VIANIT VIAFARA MINA - ENFERMERIA GENERAL RECIBO PACIENTE EN UNIDAD DE HOSPITALIZACION PIS0 7 DESPIERTO, CONSCIENTE Y ORIENTADO EN TIEMPO, LUGAR Y PERSONA, DIAGNOSTICOS ANOTADOS EN HISTORIA CLINICA, TRAUMA EN ACCIDENTE DE TRANSITO, TRAUMA PIE DERECHO, GRAN DEFECTO DE COBERTURA EN DORSO DEL PIE, FRACTURAS EXPUESTAS DEL 1, 2 Y 3 METATARSIANOS, LESION DE LOS EXTENSORES DEL 1, 2 Y 3 DEDOS CON PERDIDA DE SUSTANCIA TENDINOSA, POP LV+DB+COLOCACIÓN VAC PIE DERECHO (26/02/19), HERIDA ABIERTA SUBMENTONIANA. SE OBSERVA PACIENTE CON CANALIZADO CON YELCO #18 CONECTADO A R-33,SSN 0.9% MAS BURETROL PARA LA DILUCION Y ADMINISTRACION DE MEDICAMENTOS, ELIMINA ESPONATANEO,PACIENTE CON MANILLAS DE IDENTIFICACION Y CON BARANDAS ELEVADAS POR SEGURIDAD DEL PACIENTE Y PROTOCOLO INSTITUCIONAL. **13:57 aprodriguez - ANA PATRICIA RODRIGUEZ SALDARRIAGA - ENFERMERIA GENERAL** ENTREGO PACIENTE EN SALA DE HOSPITALIZACION PIS0 7 DESPIERTO, CONSCIENTE Y ORIENTADO EN TIEMPO, LUGAR Y PERSONA. DIAGNOSTICOS ANOTADOS EN HISTORIA CLINICA; TRAUMA EN ACCIDENTE DE TRANSITO, TRAUMA PIE DERECHO, GRAN DEFECTO DE COBERTURA EN DORSO DEL PIE, FRACTURAS EXPUESTAS DEL 1, 2 Y 3 METATARSIANOS, LESION DE LOS EXTENSORES DEL 1, 2 Y 3 DEDOS CON PERDIDA DE SUSTANCIA TENDINOSA, POP LV+DB+COLOCACIÓN VAC PIE DERECHO (26/02/19), HERIDA ABIERTA SUBMENTONIANA. SE OBSERVA PACIENTE CON ACCESO VENOSO PERIFERICO PERMEABLE, SIN SIGNOS DE FLEBITIS, PARA TRACTAMIENTO FARMACOLOGICO SIN COMPLICASIONES SIN DIFICULTAD RESPIRATORIA. DIURESIS ESPONATANEA, PTE QUE PASA LA MAÑANA ESTABLE TRAMQUILO RESIBE SUS MEDIDAS DE CONFOWR Y CAMBIO DE SABANAS, CON MANILLAS DE IDENTIFICACION Y CON BARANDAS ELEVADAS POR SEGURIDAD DEL PACIENTE Y PROTOCOLO INSTITUCIONAL. **14:00 ejviera - ERIKA JOHANNA VIERA GRANOBLES - ENFERMERIA - T.P.: 1113541790** RECIBÒ PACIENTE EN UNIDAD DE HOSPITALIZACION PIS0 7 DESPIERTO, CONSCIENTE Y ORIENTADO EN TIEMPO, LUGAR Y PERSONA, DIAGNOSTICOS ANOTADOS EN HISTORIA CLINICA, TRAUMA EN ACCIDENTE DE TRANSITO, TRAUMA PIE DERECHO, GRAN DEFECTO DE COBERTURA EN DORSO DEL PIE, FRACTURAS EXPUESTAS DEL 1, 2 Y 3 METATARSIANOS, LESION DE LOS EXTENSORES DEL 1, 2 Y 3 DEDOS CON PERDIDA DE SUSTANCIA TENDINOSA, POP LV+DB+COLOCACIÓN VAC PIE DERECHO (26/02/19), HERIDA ABIERTA SUBMENTONIANA. SE OBSERVA PACIENTE CON CANALIZADO CON YELCO #18 CONECTADO A R-33,SSN 0.9% MAS BURETROL PARA LA DILUCION Y ADMINISTRACION DE MEDICAMENTOS, ELIMINA ESPONATANEO,PACIENTE CON MANILLAS DE IDENTIFICACION Y CON BARANDAS ELEVADAS POR SEGURIDAD DEL PACIENTE Y PROTOCOLO INSTITUCIONAL. **21:54 ejviera - ERIKA JOHANNA VIERA GRANOBLES - ENFERMERIA - T.P.: 1113541790** ENTEGO PACIENTE EN UNIDAD DE HOSPITALIZACION PIS0 7 DESPIERTO, CONSCIENTE Y ORIENTADO EN TIEMPO, LUGAR Y PERSONA, DIAGNOSTICOS ANOTADOS EN HISTORIA CLINICA, TRAUMA EN ACCIDENTE DE TRANSITO, TRAUMA PIE DERECHO, GRAN DEFECTO DE COBERTURA EN DORSO DEL PIE, FRACTURAS EXPUESTAS DEL 1, 2 Y 3 METATARSIANOS, LESION DE LOS EXTENSORES DEL 1, 2 Y 3 DEDOS CON PERDIDA DE SUSTANCIA TENDINOSA, POP LV+DB+COLOCACIÓN VAC PIE DERECHO (26/02/19), HERIDA ABIERTA SUBMENTONIANA. SE OBSERVA PACIENTE CON CANALIZADO CON YELCO #18 CONECTADO A R-33,SSN 0.9% MAS BURETROL PARA LA DILUCION Y ADMINISTRACION DE MEDICAMENTOS, ELIMINA ESPONATANEO, DURANTE LA TARDE PASA TRANQUILO ESTABLE PACIENTE CON MANILLAS DE IDENTIFICACION Y CON BARANDAS ELEVADAS POR SEGURIDAD DEL PACIENTE Y PROTOCOLO INSTITUCIONAL. **22:00 gaortiz - GERSON ANDRES ORTIZ RIVERA - ENFERMERIA GENERAL** RECIBO PACIENTE EN SALA DE HOSPITALIZACION PIS0 7 DESPIERTO, CONSCIENTE Y ORIENTADO EN TIEMPO, LUGAR Y PERSONA. DIAGNOSTICOS ANOTADOS EN HISTORIA CLINICA; TRAUMA EN ACCIDENTE DE TRANSITO, TRAUMA PIE DERECHO, GRAN DEFECTO DE COBERTURA EN DORSO DEL PIE, FRACTURAS EXPUESTAS DEL 1, 2 Y 3 METATARSIANOS, LESION DE LOS EXTENSORES DEL 1, 2 Y 3 DEDOS CON PERDIDA DE SUSTANCIA TENDINOSA, POP LV+DB+COLOCACIÓN VAC PIE DERECHO (26/02/19), HERIDA ABIERTA SUBMENTONIANA. SE OBSERVA PACIENTE CON ACCESO VENOSO PERIFERICO PERMEABLE, SIN SIGNOS DE FLEBITIS, PASANDO CLORURO DE SODIO 0.9% PARA LA ADMINISTRACION DE MEDICAMENTOS. PACIENTE TOLERA OXIGENO A MEDIO AMBIENTE, SE OBSERVA SIN DIFICULTAD RESPIRATORIA. DIURESIS ESPONATANEA, SE COMUNCIA VERBALMENTE. PACIENTE CON MANILLAS DE IDENTIFICACION Y CON BARANDAS ELEVADAS POR SEGURIDAD DEL PACIENTE Y PROTOCOLO INSTITUCIONAL.
2019-03-05	**05:59 gaortiz - GERSON ANDRES ORTIZ RIVERA - ENFERMERIA GENERAL** ENTREGO PACIENTE EN SALA DE HOSPITALIZACION PIS0 7 DESPIERTO, CONSCIENTE Y ORIENTADO EN TIEMPO, LUGAR Y PERSONA. DIAGNOSTICOS ANOTADOS EN HISTORIA CLINICA; TRAUMA EN ACCIDENTE DE TRANSITO, TRAUMA PIE DERECHO, GRAN DEFECTO DE COBERTURA EN DORSO DEL PIE, FRACTURAS EXPUESTAS DEL 1, 2 Y 3 METATARSIANOS, LESION DE LOS EXTENSORES DEL 1, 2 Y 3 DEDOS CON PERDIDA DE SUSTANCIA TENDINOSA, POP LV+DB+COLOCACIÓN VAC PIE DERECHO (26/02/19), HERIDA ABIERTA SUBMENTONIANA. SE OBSERVA PACIENTE CON ACCESO VENOSO PERIFERICO PERMEABLE, SIN SIGNOS DE FLEBITIS, PASANDO CLORURO DE SODIO 0.9% PARA LA ADMINISTRACION DE MEDICAMENTOS. PACIENTE TOLERA OXIGENO A MEDIO AMBIENTE, SE OBSERVA SIN DIFICULTAD RESPIRATORIA. DIURESIS ESPONATANEA, SE COMUNCIA VERBALMENTE.PACIENTE PASA TURNO DE LA NOCHE TRANQUILO Y ESTABLE, DUERME INTERVALOS LARGOS, TOLERA SU TRATAMIENTO FARMACOLOGICO ORDENADO POR EL MEDICO, SE REGISTRAN SIGNOS VITALES EN PLATAFORMA SIIS, QUEDA PACIENTE CON MANILLAS DE IDENTIFICACION Y CON BARANDAS ELEVADAS POR SEGURIDAD DEL PACIENTE Y PROTOCOLO INSTITUCIONAL. **06:01 afarroyave - ANDRES FELIPE ARROYAVE MANZANO - ENFERMERIA GENERAL** RECIBO PACIENTE EN SALA DE HOSPITALIZACION PIS0 7 DESPIERTO, CONSCIENTE Y ORIENTADO EN TIEMPO, LUGAR Y PERSONA. DIAGNOSTICOS ANOTADOS EN HISTORIA CLINICA; TRAUMA EN ACCIDENTE DE TRANSITO, TRAUMA PIE DERECHO, GRAN DEFECTO DE COBERTURA EN DORSO DEL PIE, FRACTURAS EXPUESTAS DEL 1, 2 Y 3 METATARSIANOS, LESION DE LOS EXTENSORES DEL 1, 2 Y 3 DEDOS CON PERDIDA DE SUSTANCIA TENDINOSA, POP LV+DB+COLOCACIÓN VAC PIE DERECHO (26/02/19), HERIDA ABIERTA SUBMENTONIANA. SE OBSERVA PACIENTE CON ACCESO VENOSO PERIFERICO PERMEABLE, SIN SIGNOS DE FLEBITIS, PASANDO CLORURO DE SODIO 0.9% PARA LA ADMINISTRACION DE MEDICAMENTOS. PACIENTE TOLERA OXIGENO A MEDIO AMBIENTE, SE OBSERVA SIN DIFICULTAD RESPIRATORIA. DIURESIS ESPONATANEA, SE COMUNCIA VERBALMENTE. PACIENTE CON MANILLAS DE IDENTIFICACION Y CON BARANDAS ELEVADAS POR SEGURIDAD DEL PACIENTE Y PROTOCOLO INSTITUCIONAL. **13:59 afarroyave - ANDRES FELIPE ARROYAVE MANZANO - ENFERMERIA GENERAL** ENTREGO PACIENTE EN SALA DE HOSPITALIZACION PIS0 7 DESPIERTO, CONSCIENTE Y ORIENTADO EN TIEMPO, LUGAR Y PERSONA. DIAGNOSTICOS ANOTADOS EN HISTORIA CLINICA; TRAUMA EN ACCIDENTE DE TRANSITO, TRAUMA PIE DERECHO, GRAN DEFECTO DE COBERTURA EN DORSO DEL PIE, FRACTURAS EXPUESTAS DEL 1, 2 Y 3 METATARSIANOS, LESION DE LOS EXTENSORES DEL 1, 2 Y 3 DEDOS CON PERDIDA DE SUSTANCIA TENDINOSA, POP LV+DB+COLOCACIÓN VAC PIE DERECHO (26/02/19), HERIDA ABIERTA SUBMENTONIANA. SE OBSERVA PACIENTE CON ACCESO VENOSO PERIFERICO PERMEABLE, SIN SIGNOS DE FLEBITIS, PASANDO CLORURO DE SODIO 0.9% PARA LA ADMINISTRACION DE MEDICAMENTOS. PACIENTE TOLERA OXIGENO A MEDIO AMBIENTE, SE OBSERVA SIN DIFICULTAD RESPIRATORIA. DIURESIS ESPONATANEA, SE COMUNCIA VERBALMENTE. PACIENTE CON MANILLAS DE IDENTIFICACION Y CON BARANDAS ELEVADAS POR SEGURIDAD DEL PACIENTE Y PROTOCOLO INSTITUCIONAL, PACIENTE QUE PASO BUEN TURNO EN LA MAÑANA , RECIBIO Y TOLERO MEDICAMENTOS SIN COMPLICACION , QUEDA ESTABLE EN CAMA SIN COMPLICACION.

	CABEZA NORMOCEFALICA FOSAS NASALES HUMEDAS E HIDRATADAS CABIDAD BUCAL PERMEBALE, TOLERA VIA ORAL CUELLO MOVIL TORAX SIMETRICO ABDOMEN BLANDO DEPRESIBLE NO DOLOROSO A LA PALPACION MIEMBROS SUPERIORES E INFERIORES SIMENTRICOS MOVILES ACCESO VENOSO PERMEABLE PARA PASO DE MEDICAMNETOS SIN SIGNOS DE FLEBITIS NI INFECCION , ELIMINA ESPONTANEO EN PIISNGO SE OBSERVA SISTEMA VAC FUNCIONA EN MID SIGNOS VITALES DENTRO DE LOS PARAMETROS NORMALES QUEDA EN CAMA CON BARANDAS EN LO ALTO POR SEGURIDAD DEL PACINETE Y PROTOCOLO DE LA INSTITUCION
2019-03-07	**05:59 aptrochez - ANYELA PAOLA TROCHEZ COLLAZOS - ENFERMERIA GENERAL** ENTREGO PACIENTE EN LA UNIDAD DE HOSPITALIZACION PISO 7 EN CAMA CONCIENTE ORIENTADO EN SUS TRES ESFERAS MENTALES, EN COMPAÑÍA DE FAMILIAR TOLERANDO OXIGENO A MEDIO AMBIENTE SIN DIFICULTAD RESPIRATORIA, DIAGNOSRTICO ANOTADO EN LA HISTORIA CLINICA, PASA EL TURNO DE LA NOCHE ESTABLE TRANQUILO, DUERME A INTERVALOS LARGOS, SE LE BRINDA MEDIDAS DE CONFORT, SE LE ADMINISTRA TRATAMINETO FARMACOLOGICO CORRESPONDIENTE A LA ORDEN MEDICA LA CUAL TOLERA SIN REACCION ADVERSA, CON ACCESO VENOSO CONECTADO A EXTENSION R33 CON YELCO # 18, PERMEABLE PARA PASO DE MEDICAMENTOS SIN SIGNOS DE FLEBITIS, ELIMINA ESPONTANEO, LIQUIDOS ROTULADOS CON FECHA VIGENE QUEDA EN CAMA EN IGUALES CONDIONES GENERALES CON BARANDAS EN LO ALTO POR SEGURIDAD DEL PACIENTE Y PROTOCOLO DE LA INSTITUCION. **06:00 ejviera - ERIKA JOHANNA VIERA GRANOBLES - ENFERMERIA - T.P.: 1113541790** RECIBO PACIENTE DE 52 AÑOS DE EDAD EN LA UNIDAD DE HOSPITALIZACION PISO 7 EN CAMA, EN COMPAÑÍA DE FAMILIAR CONCIENTE ORIENTADO EN SUS TRES ESFERAS MENTALES TOLERANDO OXIGENO MEDIO AMBIENTE SIN DIFICULTAD RESPIRATORIA CON DIAGNOSTICO ANOTADO EN LA HISTORIA CLINICA; TRAUMA EN ACCIDENTE DE TRANSITO, TRAUMA PIE DERECHO, GRAN DEFECTO DE COBERTURA EN DORSO DEL PIE, FRACTURAS EXPUESTAS DEL 1, 2 Y 3 METATARSIANOS, POP OSTEOSINTESIS DE 2DO Y 3ER METACARPIANO PIE DERECHO (02/03/19), LESION DE LOS EXTENSORES DEL 1, 2 Y 3 DEDOS CON PERDIDA DE SUSTANCIA TENDINOSA, POP LV+DB+COLOCACIÓN CON SISTEMA VAC FUNCIONAL PIE DERECHO (26/02/19) (02/03/19), HERIDA ABIERTA SUBMENTONIANA, POP LV + DB + GOLGAJO DE HERIDA EN MENTON (02/03/19). AL EXAMEN FISICO SE OBSERVA CABEZA NORMOCEFALICA FOSAS NASALES HUMEDAS E HIDRATADAS CABIDAD BUCAL PERMEBALE, TOLERA VIA ORAL CUELLO MOVIL TORAX SIMETRICO ABDOMEN BLANDO DEPRESIBLE NO DOLOROSO A LA PALPACION MIEMBROS SUPERIORES E INFERIORES SIMENTRICOS MOVILES ACCESO VENOSO PERMEABLE PARA PASO DE MEDICAMNETOS SIN SIGNOS DE FLEBITIS NI INFECCION , ELIMINA ESPONTANEO EN PISINGO QUEDA EN CAMA CON BARANDAS EN LO ALTO POR SEGURIDAD DEL PACINETE Y PROTOCOLO DE LA INSTITUCION **13:59 ejviera - ERIKA JOHANNA VIERA GRANOBLES - ENFERMERIA - T.P.: 1113541790** ENTREGO PACIENTE DE 52 AÑOS DE EDAD EN LA UNIDAD DE HOSPITALIZACION PISO 7 EN CAMA, EN COMPAÑÍA DE FAMILIAR CONCIENTE ORIENTADO EN SUS TRES ESFERAS MENTALES TOLERANDO OXIGENO MEDIO AMBIENTE SIN DIFICULTAD RESPIRATORIA CON DIAGNOSTICO ANOTADO EN LA HISTORIA CLINICA; TRAUMA EN ACCIDENTE DE TRANSITO, TRAUMA PIE DERECHO, GRAN DEFECTO DE COBERTURA EN DORSO DEL PIE, FRACTURAS EXPUESTAS DEL 1, 2 Y 3 METATARSIANOS, POP OSTEOSINTESIS DE 2DO Y 3ER METACARPIANO PIE DERECHO (02/03/19), LESION DE LOS EXTENSORES DEL 1, 2 Y 3 DEDOS CON PERDIDA DE SUSTANCIA TENDINOSA, POP LV+DB+COLOCACIÓN CON SISTEMA VAC FUNCIONAL PIE DERECHO (26/02/19) (02/03/19), HERIDA ABIERTA SUBMENTONIANA, POP LV + DB + GOLGAJO DE HERIDA EN MENTON (02/03/19). AL EXAMEN FISICO SE OBSERVA CABEZA NORMOCEFALICA FOSAS NASALES HUMEDAS E HIDRATADAS CABIDAD BUCAL PERMEBALE, TOLERA VIA ORAL CUELLO MOVIL TORAX SIMETRICO ABDOMEN BLANDO DEPRESIBLE NO DOLOROSO A LA PALPACION MIEMBROS SUPERIORES E INFERIORES SIMENTRICOS MOVILES DURANTE EL TURNO DE LA MAÑANA SE LE ADMINISTRA TRATAMINETO MEDIDAS DE HIGENE Y CONFORT ACCESO VENOSO PERMEABLE PARA PASO DE MEDICAMNETOS SIN SIGNOS DE FLEBITIS NI INFECCION , ELIMINA ESPONTANEO EN PISINGO QUEDA EN CAMA CON BARANDAS EN LO ALTO POR SEGURIDAD DEL PACINETE Y PROTOCOLO DE LA INSTITUCION **16:00 dstombe - DIONNE SULAY TOMBE SECUE - ENFERMERIA GENERAL** EGRESA PACIENTE DEL SERVICIO DE HOSPITALIZACION PISO 7, QUIEN ES REMITIDO A OTRO CENTRO MEDICO, CONSCIENTE, ORIENTADO, EN LAS TRES ESFERAS MENTALES, EN CAMILLA, EN COMPAÑIA DE PARAMEDICO Y FAMILIAR, CON ACCESO VENOSO PERMEABLE, SE RETIRA CON RESPECTIVA DOCUMENTACION.

ESTA HISTORIA AUN NO PRESENTA NOTAS DE OBSERVACION

Lina Garzia R.

PROFESIONAL: LINA VANESSA GARCIA REYES
CC - 55304646 - T.P 52379
ESPECIALIDAD - MEDICO GENERAL

Imprimió: SOLANSCH DOMINGUEZ AGUIRRE - sdominguez

Fecha Impresión : 2019/7/25 - 11:09:27

CLÍNICA COLOMBIA ES

"SERVIR A TODOS POR IGUAL COMO SI FUESE A NOSOTROS MISMOS"

Salud Para Todos!

CLINICA COLOMBIA ES

NIT. 900.242.742-1

Certifica:

Que en esta institución está siendo atendido el(a) señor(a) **MILTON ANIBAL LUNA ROJAS** identificado (a) con **CC 16739673**, a través de **SEGUROS DEL ESTADO S.A**. De acuerdo a la fecha del accidente el cupo SOAT es de **$22.083.093**

CONSUMO CLINICA COLOMBIA	**$ 22.083.093**
CUPO DISPONIBLE $	**0**

Para constancia se firma a los 05 Días del mes de MARZO del 2019

ATENTAMENTE,

CLÍNICA COLOMBIA ES
FACTURACIÓN

ELIZABETH LABRADA
Facturador Clínica Colombia
PISO 10

CLÍNICA COLOMBIA

RESUMEN EPICRISIS

PACIENTE: MILTON ANIBAL LUNA ROJAS	**IDENTIFICACION:** CC 16739673	**HC:** 16739673 - CC
FECHA DE NACIMIENTO: 12/1/1967 **EDAD:** 52 Años **SEXO:** M		**TIPO AFILIADO:** Beneficiario
RESIDENCIA: CARRERA 72 1A 39	VALLE DEL CAUCA-CALI	**TELEFONO:** 3146916715
NOMBRE ACOMPAÑANTE:	**PARENTESCO:**	**TELEFONO:**
FECHA INGRESO: 26/02/2019 02:06 PM	**FECHA EGRESO:**	**CAMA:** 713A
DEPARTAMENTO: H1700 - HOSPITALIZACION 7 PISO	**SERVICIO:** HOSPITALARIO	
CLIENTE: COSMITET LTDA	**PLAN:** COSMITET LTDA 2019	

FECHA	MOTIVOS DE CONSULTA Y ENFERMEDAD ACTUAL
2019-02-26	**14:58 wagiraldo - WILLIAM ANDRES GIRALDO TORO** **MOTIVO DE CONSULTA :** ACCIDENTE DE TRANSITO **ENFERMEDAD ACTUAL :** PACT MASCULINO DE 52 AÑOS TRAIDO POR PERSONAL DE AMBULANCIA QUIEN REFIERE ACCIDENTE DE TRANSITO AL PRESENTAR CAIDA DESDE MOTOCICLETA EN MOVIMIENTO EN CALIDAD DE CONDUCTOR CON POSTERIOR TRAUMATISMO CRANEO ENCEFALICO CON PERDIDA DE LA CONCIENCIA NO SABE DE CUANTO TIEMPO ADEMAS DOLOR INTENSO EN PIE DERECHO CON DEFORMIDAD Y HERIDA DEL DORSO.

DIAGNOSTICOS DE INGRESO ASIGNADOS

CODIGO	DIAGNOSTICO DE INGRESO	ESTADO	OBSERVACION	USUARIO	FECHA
S007	TRAUMATISMOS SUPERFICIALES MULTIPLES DE LA CABEZA			WILLIAM ANDRES GIRALDO TORO	2019-02-26
T07X	TRAUMATISMOS MULTIPLES, NO ESPECIFICADOS			WILLIAM ANDRES GIRALDO TORO	2019-02-26

MOTIVO DE SALIDA Y RECOMENDACIONES

2019-02-26 15:40	**PROFESIONAL:** wagiraldo - WILLIAM ANDRES GIRALDO TORO	**ESPECIALIDAD:** MEDICO GENERAL

ORDENES MEDICAS:
1. OBSERVACION HOMBRES
2. SSN 0.9% BOLO DE 500CC AHORA
3. NADA VIA ORAL
4. CLINDAMICINA 600MG CADA 6 HORAS
5. GENTAMICINA 160MG DIA
7. DIPIRONA 2GR IV CADA 8 HORAS
8. TOXOIDE TETANICO SC AHORA
9. SS/ IMAGENES Y PREQX
10. CURACION Y LAVADO DE HERIDA
11. CSV-AC

2019-02-26 17:40	**PROFESIONAL:** calemos - CARLOS ARTURO LEMOS TORRES	**ESPECIALIDAD:** TRAUMATOLOGO-ORTOPEDISTA

ORTOPEDIA.
INGRESA A LAS 14:58 HORAS - POLITRAUMATIZADO EN ACC. DE TRANSITO .
CON HISTORIA DE PERDIDA DEL CONOCIMIENTO POR TIEMPO NO DETERMINADO.
ADEMAS TRAUMA EN TORAX Y ATRISION A NIVEL DEL PIE DERECHO.

EXAMEN :
AHORA LUCIDO Y CONCIENTE .
CON HERIDA SUCIA EN DORSO DEL PIE DERECHO CONTAMINADA CON TIERRA Y QUE EXPONE TENDONES, HUESOS METATARSIANOS Y CON DEFECTO DE COBERTURA EN ELE DORSO DEL PIE DERECHO.
CLINICAMENTE CON FRACTURAS DE LOS METATARSIANOS - NO HAY RX EN EL MOMENTO DEL EXAMEN .

CX : SE PASA TURNO A CIRUGIA URGENTE POR LA ATRISION Y CONTAMINACION DEL PIE DERECHO.
PENDIENTE VALORACION URGENTE POR NEUROCIRUGIA Y CX GENERAL (PACIENTE POLITRAUMATIZADO) *******

****

2019-02-26 18:05	**PROFESIONAL:** bruano - BAYRON RUANO	**ESPECIALIDAD:** CIRUJANO GENERAL

PTE DE 52 AÑOS, REFIERE QUE AL MEDIO DIA SUFRIO ACCIDENTE DE TRANSITO COMO CONDUCTOR DE MOTOCICLETA QUE COLISIONO SUFRIENDO POLITRAUMA CON PERDIDA DEL CONOCIMIENTO, NO RECUERDA EL EVENTO
AHORA ALERTA, ORIENTADO, SIN DEFICIT FOCAL
HERIDA EN MENTON CUBIERTA POR GASA
ESCORIACIONES ANTERIORES EN REGION TORACOABDOMINAL
NO DOLOR A LA PALPACION TORACOABDOMINAL, NO DEFORMIDAD, NO CREPITACION, NO ENFISEMA
AUSCULTACION CARDIOPULMONAR COMPLETAMENTE NORMAL
ABDOMEN BLANDO, NO DOLOROSO, NO MASAS, PERIST PRESENTE
PELVIS ESTABLE
HERIDA EN PIE CUBIERTA
PTE CON TRAUMA DE TEJIDOS BLANDOS EN REGION TORACOABDOMINAL. NO REQUIERE MANEJO ADICIONAL POR CIRUGIA GENERAL

2019-02-26 19:37	**PROFESIONAL:** jreina - JULIO SOLARTE REINA	**ESPECIALIDAD:** NEUROCIRUJANO

PACIENTE MASCULINO DE 52 AÑOS
POLITRAUMA EN ACCIDENTE DE TRANSITO. TCE MODERADO
GLSGOW 15/15 ORIENTADO EN TIEMPO LUGAR Y PERSONA
TAC DE CRANEO: DENTRO DE LIMITES NORMALES, NO CONTUSION, LINEA MEDIA CONSERVADA
PACIENTE SIN IMPEDIMENTO PARA REALIZACION DE CIRUGIA, ALTA POR EL SERVICIO SE CIERRA INTERCONSULTA

2019-02-27 13:11	**PROFESIONAL:** dalondono - DAVID LONDONO	**ESPECIALIDAD:** TRAUMATOLOGO-ORTOPEDISTA

ORTOPEDIA

DX:
1- DEFECTO DE COBERTURA EN DORSO DEL PIE DERECHO
2- FRACTURAS EXPUESTAS DEL 1, 2 Y 3 METATARSIANOS PIE DERECHO
A) CONTAMINACION CON TIERRA, PIEDRAS Y MATERIAL VEGETAL
3- LESION DE LOS EXTENSORES DEL 1, 2 Y 3 DEDOS DEL PIE DERECHDO CON PERDIDA DE SUSTANCIA TENDINOSA.

PACIENTE EN SALAS DE HOSPITALIZACION,R EFIERE SENTRISE MEJOR A COMO INGRESO, DOLOR MODULADO ADECUADAMENTE. NO REFIERE NUEVOS SINTOMAS

EXAMEN FISICO
PACIENTE ALERTA ORIENTADO, SIN DIFICULTAD RESPIRATORIO
EXTREMIDAD MIEMBRO INF DERECHO CON CURACIONES MAS SISTEMA VAC FUNCIONAL,DERENANDO AMTERIAL SEROSANGUINOLENTO,PULSOS DISTALES RPESENTES, LLENADO CAPILAR MENOR DE 2 SEG, NO REALIZA EXTENSION DE DEDOS, SNC: SIN DEFICIT APARENTE

PACIENTE EN CONTEXTO DE FRACTURAS EXPUESTAS MAS LESION DE EXTENSORES CON DEFECTO DE COBERTURA EN DORSO DE PIE DERECHO, QUE EL DIA DE AYER SE REALIZA LAVADO DE URGENCIAS MAS SISTEMA VAC, HOY DIA 1 DE POP CON ADECUADA EVOLUCION, SE CONSIDERA LLEVAR A NUEVO LAVADO EN 48 HORAS + SISTEMA VAC, SEGUN ESTADO DE TEJIDOS DEFINIR OSTEOSINTESIS, SE CARGA TURNO, SE CONSIDERA CONTINUAR CON ANTIBIOTICOTERAPIA ESTABLECIDA, VIGILANCIA CLINICA E INFORMAR CAMBIOS. SE EXPLICA CONDUCTA A PACIENTE REFIERE ENTENDER Y ACEPTA

2019-02-27 14:03	**PROFESIONAL:** kcoral - KAREN JULIETH CORAL ORDOÑEZ	**ESPECIALIDAD:** MEDICO GENERAL

/// EVOLUCIÓN PISO 7; ORTOPEDIA ----MD ASISTENCIAL KAREN CORAL ///

MILTON ANIBAL LUNA
EDAD: 52 AÑOS

DX.
1. TRAUMA EN ACCIDENTE DE TRANSITO
1.1 TRAUMA PIE DERECHO
1.1 GRAN DEFECTO DE COBERTURA EN DORSO DEL PIE
1.2 FRACTURAS EXPUESTAS DEL 1, 2 Y 3 METATARSIANOS
1.3 LESION DE LOS EXTENSORES DEL 1, 2 Y 3 DEDOS CON PERDIDA DE SUSTANCIA TENDINOSA
1.5 POP LV+DB+COLOCACIÓN VAC PIE DERECHO (26/02/19)

AMPISULBA FI 27/02/19

S. REFEIRE CON DOLOR MODULADO, TOLERA LA VÍA ORAL, TOLERA TERAPIA VA, NO DOLOR. NIEGA ALZAS TÉRMICAS.

EF. ALERTA, ATENTA, ORIENTADA, HIDRATADA.
SV. 124/76 FR. 19 FC. 81 SATO2. 96% AL AMBIENTE.
CABEZA, NORMOCEFALO. PUPILAS NORMORREACTIVAS. CONJUNTIVAS ROSADAS, MUCOSAS HUMEDAS. CARDIACO. RUIDOS RITMICOS, REGULARES, NO SOPLOS. PUL: MURMULLO VESICULAR PRESENTE EN AMBOS CAMPOS PULMONARES, SIN AGREGADOS. ABDOMEN: BLANDO, DEPRESIBLE, NO DOLOROSO A LA PALPACION, NO SIGNOS DE IRRITACION PERITONEAL. EXTREMIDADES MINF DERECHO: CON USO DE VENDAJES ELÁSTICOS EN TOBILLO Y PIE, APÓSITOS CON ESTIGMAS DE SANGRADO ESCASO NO ACTIVO,

AMPISULBA FI 27/02/19

SUBJETIVO: PACIENTE CON ACOMPAÑANTE, MODULANDO DOLOR. NIEGA ALZAS TÉRMICAS.

OBJETIVO: PACIENTE ALERTA, ATENTA, ORIENTADA, HIDRATADA. SIGNOS VITALES: TA: 99/64 FR. 19 FC. 76 SATO2. 97% AL AMBIENTE.
CABEZA, NORMOCEFALO. PUPILAS NORMORREACTIVAS. CONJUNTIVAS ROSADAS, MUCOSAS HUMEDAS. RUIDOS CARDIACO RITMICOS, REGULARES, NO SOPLOS. MURMULLO VESICULAR PRESENTE EN AMBOS CAMPOS PULMONARES, SIN AGREGADOS. ABDOMEN BLANDO, DEPRESIBLE, NO DOLOROSO A LA PALPACION, NO SIGNOS DE IRRITACION PERITONEAL. EXTREMIDADES MIEMBRO INFERIOR DERECHO CON USO DE VENDAJES ELÁSTICOS EN TOBILLO Y PIE, APÓSITOS CON ESTIGMAS DE SANGRADO ESCASO NO ACTIVO, SISTEMA VAC FUNCIONAL. SIMETRICAS, SIN EDEMA. SNC. SIN SIGNOS FOCALIZACION,GLASGOW 15/15.

ANALISIS/PLAN: PACIENTE QUE INGRESA EN CONTEXTO DE TRAUMA EN ACCIDENTE DE TRÁNSITO EN EL QUE SUFRE FRACTURAS EXPUESTAS DE 1,2,3 METATRSIANOS DE PIE DERECHO, CON DEFECTO DE COBERTURA, POR LO QUE FUE LLEVADO EL DÍA26/02/19 A MANEJO QUIRÚRIGCO DE URGENCIA POR PARTE DE ORTOPEDIA, PARA LAVADO, DEBRIDAMIENTEO DE LESIONES Y COLOCACIÓN SISTEMA PRESIÓN NEGATIVA, EN EL MOMENTO POR INDICACION DE ESPECIALIDAD TRATANTE LLEVAR A NUEVO LAVADO Y REVISION DE TEJIDOS DESPUES DEL 02/03/19 Y POSIBLE OSTEOSÍNTESIS.
LO ANTERIOR SE EXPLICA AL PACIENTE QUIEN DICE ENTENDER Y ACEPTAR.

2019-03-01 11:13	**PROFESIONAL:** lmramos - LINA MARCELA RAMOS AMEZQUITA	**ESPECIALIDAD:** CIRUJANO PLASTICO

MILTON ANIBAL LUNA ROJAS
CC 16739673

CX PLASTICA

DX PACIENTE QUIEN PRESENTA TRAUMA DE ACCIDENTE DE TRANSITO EN MENTON, QUIEN FUE VALORADO E INTERVENIDO POR ORTOPEDIA A QUIEN SE LE REALIZO LAVADO Y DESBRIDAMIENTO DE LA ZONA, NO SE REALIZO SUTURA, Y ORTOPEDIA CERRO INTERCONSULTA, Y LO REMITEN A CX PLASTICA SE SOLICITA TURNO QUIRURGICO PARA LAVADO Y DESBRIDAMIENTO DE LA ZON ACON CIERRE CON COLGAJOS EN ZONA ESPECIAL

2019-03-01 12:25	**PROFESIONAL:** lmpabon - LINA MARIA PABON MORALES	**ESPECIALIDAD:** MEDICO GENERAL

EVOLUCIÓN PISO 7//ORTOPEDIA// MD ASISTENCIAL LINA PABON

MILTON ANIBAL LUNA
CC 16739673
52 AÑOS

DX.
1. TRAUMA EN ACCIDENTE DE TRANSITO
1.1 TRAUMA PIE DERECHO
1.1 GRAN DEFECTO DE COBERTURA EN DORSO DEL PIE
1.2 FRACTURAS EXPUESTAS DEL 1, 2 Y 3 METATARSIANOS
1.3 LESION DE LOS EXTENSORES DEL 1, 2 Y 3 DEDOS CON PERDIDA DE SUSTANCIA TENDINOSA
1.5 POP LV+DB+COLOCACIÓN VAC PIE DERECHO (26/02/19)
1.6 HERIDA ABIERTA SUBMENTONIANA

AMPISULBA FI 27/02/19

SUBJETIVO: PACIENTE CON ACOMPAÑANTE, MODULANDO DOLOR. NIEGA ALZAS TÉRMICAS.

OBJETIVO: PACIENTE ALERTA, ATENTO, ORIENTADO. SIGNOS VITALES: TA: 112/68 FR. 19 FC. 82 SATO2. 98% AL AMBIENTE. NORMOCEFALO. PUPILAS NORMORREACTIVAS, CARA CON HERIDA A NIVEL DE REGION SUBMENTONIANA DE 3 CM APROXIMADAMENTE, CONJUNTIVAS ROSADAS, MUCOSAS HUMEDAS. RUIDOS CARDIACO RITMICOS, REGULARES, NO SOPLOS. MURMULLO VESICULAR PRESENTE EN AMBOS CAMPOS PULMONARES, SIN AGREGADOS. ABDOMEN BLANDO, DEPRESIBLE, NO DOLOROSO A LA PALPACION, NO SIGNOS DE IRRITACION PERITONEAL. EXTREMIDADES MIEMBRO INFERIOR DERECHO CON USO DE VENDAJES ELÁSTICOS EN TOBILLO Y PIE, APÓSITOS CON ESTIGMAS DE SANGRADO ESCASO NO ACTIVO, SISTEMA VAC FUNCIONAL. SIMETRICAS, SIN EDEMA. SNC. SIN SIGNOS FOCALIZACION,GLASGOW 15/15.

ANALISIS/PLAN: PACIENTE QUE INGRESA EN CONTEXTO DE TRAUMA EN ACCIDENTE DE TRÁNSITO EN EL QUE SUFRE FRACTURAS EXPUESTAS DE 1,2,3 METATRSIANOS DE PIE DERECHO, CON DEFECTO DE COBERTURA, POR LO QUE FUE LLEVADO EL DÍA26/02/19 A MANEJO QUIRÚRIGCO DE URGENCIA POR PARTE DE ORTOPEDIA, PARA LAVADO, DEBRIDAMIENTEO DE LESIONES Y COLOCACIÓN SISTEMA PRESIÓN NEGATIVA, EN EL MOMENTO POR INDICACION DE ESPECIALIDAD TRATANTE LLEVAR A NUEVO LAVADO Y REVISION DE TEJIDOS DESPUES DEL 02/03/19 Y POSIBLE OSTEOSÍNTESIS, EL DIA DE HOY VALORADO POR CX PLASTICA QUIEN INDICA QUE DEBE SER REVISADO EN QX, A LA ESPERA DE PROGRAMACION QX, EN PROCESO DE VALORACION POR ANESTESIOLOGIA. LO ANTERIOR SE EXPLICA AL PACIENTE QUIEN DICE ENTENDER Y ACEPTAR.

2019-03-01 12:45	**PROFESIONAL:** cagordillo - CARLOS ANDRES GORDILLO RODRIGUEZ	**ESPECIALIDAD:** TRAUMATOLOGO-ORTOPEDISTA

** ORTOPEDIA **

- DX:
1. DEFECTO DE COBERTURA EN DORSO DEL PIE DERECHO
2. FRACTURAS EXPUESTAS DEL 1, 2 Y 3 METATARSIANOS PIE DERECHO
A) CONTAMINACION CON TIERRA, PIEDRAS Y MATERIAL VEGETAL
3. LESION DE LOS EXTENSORES DEL 1, 2 Y 3 DEDOS DEL PIE DERECHDO CON PERDIDA DE SUSTANCIA TENDINOSA.

SISTEMA VAC FUNCIONAL. SIMETRICAS, SIN EDEMA. SNC. SIN SIGNOS FOCALIZACION,GLASGOW 15/15.

NOTA OPERATORIA

ASEPSIA + ANTISEPSIA + CAMPOS QUIRURGICOS .

DESBRIDAMIENTO DEL PIE DERECHO + LAVADO CON SOLUCION SALINA Y AGUA OXIGENADA.

DESBRIDAMIENTO DE LOS DEDOS A NIVEL DE LA MF EXPUESTAS DEL 1, 2 Y 3 DEDOS + LAVADO.

DESBRIDAMIENTOS + CURETAJES + LAVADO CON AGUA OXIGENADA Y SOLICION SALINA .

SE EXTRAE TODA LA CONTAMINEACION CON TIERRA, PIEDRAS Y MATERIAL VEGETAL - MACROSCOPICAMENTE QUEDA LIMPIO .

POR DEFECTO DE COBERTURA Y EXPOOSICION DE METATARSIANOS Y TENDONES EXTENSORES SE DEJA CON UN (1) SISTEMA VAC.

SE HOSPITIALZA CON ANTIBIOTICOS .
EN 3 O 4 DIAS CAMBIO DE SISTEMA VAC Y NUEVO DESBRIDAMIENTO - ES PRIORITARIO.

HALLAZGOS QUIRURGICOS

ATRISION SEVERA DEL PIE DERECHO CON GRAN DEFECTO DE COBERTURA EN DORSO DEL PIE + CONTAMINACION CON TUIERRA, PIEDRAS Y MATERIAL VEGETAL + FRACTURAS EXPUESTAS DEL 1, 2 Y 3 METATARSIANOS + LESION DE LOS EXTENSORES DEL 1, 2 Y 3 DEDOS DEL PIE DERECHDO CON PERDIDA DE SUSTANCIA TENDINOSA.

AP. PACIENTE QUE INGRESA EN CONTEXTO DE TRAUMA EN ACCIDENTE DE TRÁNSITO EN EL QUE SUFRE FRACTURAS EXPUESTAS DE 1,2,3 METATRSIANOS DE PIE DERECHO, CON DEFECTO DE COBERTURA, POR LO QUE FUE LLEVADO EL DÍA DE AYER A MANEJO QUIRÚRIGCO DE URGENCIA POR PARTE DE ORTOPEDIA, PARA LAVADO, DEBRIDAMIENTEO DE LESIONES Y COLOCACIÓN SISTEMA PRESIÓN NEGATIVA.
EN EL MOMENTO ESTABLE HEMODINAMICMAENTE, SIN SIRS, CON DOLOR MODULADO.
EN REVISTA CON DR. LONDOÑO, ORTOPEDISTA, SE INDICA LLEVAR A NUEVO LAVADO EN 72 HORAS, PARA REVISIÓN DE TEJIDOS BLANDOS Y SEGÚN EL ESTADO DE ESTOS CONSIDERAR OSTEOSÍNTESIS.
LO ANTERIOR SE EXPLICA AL PACIENTE QUIEN DICE ENTENDER Y ACEPTAR.

2019-02-28 10:06	**PROFESIONAL:** aduenas - AWDY BRAYAM DUENAS BARAHONA	**ESPECIALIDAD:** TRAUMATOLOGO-ORTOPEDISTA

** ORTOPEDIA **

- DX:
1. DEFECTO DE COBERTURA EN DORSO DEL PIE DERECHO
2. FRACTURAS EXPUESTAS DEL 1, 2 Y 3 METATARSIANOS PIE DERECHO
A) CONTAMINACION CON TIERRA, PIEDRAS Y MATERIAL VEGETAL
3. LESION DE LOS EXTENSORES DEL 1, 2 Y 3 DEDOS DEL PIE DERECHDO CON PERDIDA DE SUSTANCIA TENDINOSA.

- PACIENTE EN SALA DE HOSPITALIZACION, REFIERE SENTRISE MEJOR, DOLOR MODULADO ADECUADAMENTE. NO REFIERE NUEVOS SINTOMAS, EN EL MOMENTO EN ACEPTABLES CONDICIONES GENERALES, ALERTA, AL EXAMEN FISICO PRESENTA EN MIEMBRO INFERIOR DERECHO CON CURACIONES MAS SISTEMA VAC FUNCIONAL, DERENANDO MATERIAL SEROSANGUINOLENTO, PULSOS DISTALES PRESENTES, LLENADO CAPILAR 2 SEGUNDOS, NO REALIZA EXTENSION DE DEDOS.

- PLAN: PACIENTE CON CUADRO COMENTADO, EN CONTEXTO DE FRACTURAS EXPUESTAS MAS LESION DE EXTENSORES CON DEFECTO DE COBERTURA EN DORSO DE PIE DERECHO, CON CONDUCTA QUIRURGICA DEFINIDA PARA NUEVO LAVADO + CAMBIO DE SISTEMA VAC, SEGUN ESTADO DE TEJIDOS DEFINIR OSTEOSINTESIS, POR EL MOMENTO CONTINUA IGUAL MANEJO MEDICO Y VIGILANCIA CLINICA.

2019-02-28 11:26	**PROFESIONAL:** lmpabon - LINA MARIA PABON MORALES	**ESPECIALIDAD:** MEDICO GENERAL

EVOLUCIÓN PISO 7//ORTOPEDIA// MD ASISTENCIAL LINA PABON

MILTON ANIBAL LUNA
CC 16739673
52 AÑOS

DX.
1. TRAUMA EN ACCIDENTE DE TRANSITO
1.1 TRAUMA PIE DERECHO
1.1 GRAN DEFECTO DE COBERTURA EN DORSO DEL PIE
1.2 FRACTURAS EXPUESTAS DEL 1, 2 Y 3 METATARSIANOS
1.3 LESION DE LOS EXTENSORES DEL 1, 2 Y 3 DEDOS CON PERDIDA DE SUSTANCIA TENDINOSA
1.5 POP LV+DB+COLOCACIÓN VAC PIE DERECHO (26/02/19)
1.6 HERIDA ABIERTA SUBMENTONIANA

INGRESO POP PISO 7//ORTOPEDIA// MD ASISTENCIAL LINA PABON

MILTON ANIBAL LUNA
CC 16739673
52 AÑOS

DX.
1. TRAUMA EN ACCIDENTE DE TRANSITO
1.1 TRAUMA PIE DERECHO
1.1 GRAN DEFECTO DE COBERTURA EN DORSO DEL PIE
1.2 FRACTURAS EXPUESTAS DEL 1, 2 Y 3 METATARSIANOS
1.2.1 POP OSTEOSINTESIS DE 2DO Y 3ER METACARPIANO PIE DERECHO (02/03/19)
1.3 LESION DE LOS EXTENSORES DEL 1, 2 Y 3 DEDOS CON PERDIDA DE SUSTANCIA TENDINOSA
1.5 POP LV+DB+COLOCACIÓN VAC PIE DERECHO (26/02/19) (02/03/19)
1.6 HERIDA ABIERTA SUBMENTONIANA
1.6.1 POP LV + DB + GOLGAJO DE HERIDA EN MENTON (02/03/19)

AMPISULBA FI 27/02/19

SUBJETIVO: PACIENTE CON ACOMPAÑANTE, MODULANDO DOLOR. NIEGA ALZAS TÉRMICAS.

OBJETIVO: PACIENTE ALERTA, ATENTO, ORIENTADO, NORMOCEFALO, PUPILAS NORMORREACTIVAS, CARA CON HERIDA A NIVEL DE REGION SUBMENTONIANA CUBIERTA SIN ESTIGMAS DE SANGRADO, CONJUNTIVAS ROSADAS, MUCOSAS HUMEDAS. RUIDOS CARDIACO RITMICOS, REGULARES, NO SOPLOS. MURMULLO VESICULAR PRESENTE EN AMBOS CAMPOS PULMONARES, SIN AGREGADOS. ABDOMEN BLANDO, DEPRESIBLE, NO DOLOROSO A LA PALPACION, NO SIGNOS DE IRRITACION PERITONEAL. EXTREMIDADES MIEMBRO INFERIOR DERECHO CON USO DE VENDAJES ELÁSTICOS EN TOBILLO Y PIE, APÓSITOS SIN ESTIGMAS DE SANGRADO, SISTEMA VAC FUNCIONAL. SNC. SIN SIGNOS FOCALIZACION,GLASGOW 15/15.

NOTA OPERATORIA
CX PLASTICA
PROCEDIMIENTOS REALIZADOS
ESCARECTOMIA MENOR DEL 10 % DE SUPERFICIE CORPORAL
DESBRIDAMIENTO ESCISIONAL EN AREA ESPECIAL EN CARA Y CUELLO
COLGAJO LOCAL DE PIEL COMPUESTO DE VECINDAD ENTRE DOS A CINCO CENTIMETROS CUADRADOS
PLASTIA EN Z O W EN AREA ESPECIAL (CARA CUELLO MANOS PIES PLIEGUES DE FLEXION GENITALES) ENTRE TRES A CINCO

DESCRIPCIONES TECNICAS QUIRURGICAS
PACIENTE A QUIEN BAJO SEDACION SE REALIZA ASEPSIA, ANTISEPSIA, COLOCACION DE PAÑOS ESTERILES, SE REAIZA INFITRACION CON LIDOCAINA CON EPINEFRINA, SE RELAIZA LAVADO PROFUSO CON SOLUCION SALINA, SE RELAIZA ESCARECTOMIA DE BORDES, DESBRIDAMIENTO DE LA HERIDA PROFUNDA, SE REALIZA Z-PLASTIA Y ELEVACION DE COLGAJOS SUPERIOR E INFERIOR, SE HACE HEMOSTASIA Y SE SUTURA POR PLANOS, SE DEJA CURACION OCUSIVA

HALLAZGOS QUIRURGICOS
HERIDA EN MENTON DE 4CM LONGITUD PROFUNDA HASTA HUESO CON COMPROMISO MUSCULAR, BORDES NECROTICOS CON ABUNDNTE FIBRINA

ORTOPEDIA
PROCEDIMIENTOS REALIZADOS
SECUESTRECTOMIA DRENAJE DESBRIDAMIENTO DE TARSO O METATARSO (CADA UNO)
DESBRIDAMIENTO ESCISIONAL MENOR DEL 10% DE SUPERFICIE CORPORAL EN AREA GENERAL
DESBRIDAMIENTO LAVADO Y LIMPIEZA DE FALANGES DE DEDO DEL PIE (CADA UNO) VIA ABIERTA
REDUCCION ABIERTA DE FRACTURA DE METATARSIANO (CADA UNO) CON FIJACION INTERNA (DISPOSITIVOS DE FIJACION U OSTEOSINTESIS)
TERAPIA DE PRESION NEGATIVA VAC

DESCRIPCIONES TECNICAS QUIRURGICAS
DECUBITO SUPINO, MEDIDAS DE ASEPSIA Y ANTISEPSIA, PAÑOS DE CAMPO, SE OBSERVA HERIDA COMPLEJA EN DORSO DE PIE DERECHO CON EXPOSICION OSEA, SE REALIZA LAVADO Y DESBRIDAMIENTO ESCICIONAL DE HERIDA CON 1000CC DE SSN 0,9%, SE REALIZA LAVADO Y SECUESTRECTOMIA DE FRAGMENTOS DESVITALIZADOS DE FRACTURAS CON 2000CC DE SSN 0,9%, SE REALIZA LAVADO Y DESBRIDAMIENTO DE ARTICULACIONES METATARSOFALANGICAS DE 2DO Y 3ER DEDOS CON 1000CC DE SSN 0,9%, SE TOMA 2 MUESTRAS DE SECRECION PARA CULTIVO, SE REALIZA REDUCCION DE FRACTURA DE 2DO METATARSIANO Y SE FIJA CON 1 CLAVO DE KIRSHNERT DE 1,8 X 250MM, SE REALIZA REDUCCION DE FRACTURA DE 3ER METATARSIANO Y SE FIJA CON 1 CLAVO DE KIRSHNERT DE 1,8 X 250MM, SE COMPRUEBA REDUCCION, ESTABILIDAD Y POSICION DE MATERIAL DE OTS BAJO CONTROL RADIOLOGICO, SE REALIZA LAVADO CON 1000CC DE SSN 0,9%, SE REALIZA COLOCACION DE SISTEMA VAC EN DEFECTO DE COBERTURA SIN COMPLICACIONES.

HALLAZGOS QUIRURGICOS
FRACTURA EXPUESTA DE 2DO Y 3ER METATARSIANO DERECHO GRADO IIIB HERIDA COMPLEJA EN DORSO DE PIE DERECHO CON PERDIDA DE SUSTANCIA TENDINOSA (EXTENSORES 1ER, 2DO Y 3ER ARTEJOS)

ANALISIS/PLAN: PACIENTE QUE INGRESA EN CONTEXTO DE TRAUMA EN ACCIDENTE DE TRÁNSITO EN EL QUE SUFRE FRACTURAS EXPUESTAS DE 1,2,3 METATRSIANOS DE PIE DERECHO, CON DEFECTO DE COBERTURA, POR LO QUE FUE LLEVADO EL DÍA26/02/19 A MANEJO QUIRÚRIGCO DE URGENCIA POR PARTE DE ORTOPEDIA, PARA LV, DB Y COLOCACIÓN SISTEMA PRESIÓN NEGATIVA. PACIENTE QUE SE ENCUENTRA RECIBIENDO MANEJO ANTIBIOTICO, EL DIA DE HOY PACIENTE LLEVADO A MANEJO QUIRURGICO POR PARTE DE ORTOPEDIA PARA LV+ DB TOMA DE CULTIVOS DE TEJIDOS BLANDOS Y OSTEOSINTESIS DE 2DO Y 3ER

EXAMEN FISICO
ENCUENTRO A PACIENTE EN CAMA EN APARENTES ACEPTABLES CONDICIONES GENERALES. AFEBRIL. SIN SIRS. SIN SIGNOS DE DIFICULTAD RESPIRATORIA.

EXT: MIEMBRO INFERIOR DERECHO CON CURACIONES MAS SISTEMA VAC FUNCIONAL, DERENANDO MATERIAL SEROSANGUINOLENTO, PULSOS DISTALES PRESENTES, LLENADO CAPILAR 2 SEGUNDOS, NO REALIZA EXTENSION DE DEDOS.

PACIENTE CON DIAGNOSTICOS ANOTADOS, CON CONDUCTA QUIRURGICA DEFINIDA PARA NUEVO LAVADO + CAMBIO DE SISTEMA VAC VS DEFINIR OSTEOSINTESIS SEGUN ESTADO DE TEJIDOS, POR EL MOMENTO CONTINUA IGUAL MANEJO MEDICO Y VIGILANCIA CLINICA.

2019-03-02 09:11	**PROFESIONAL:** lmramos - LINA MARCELA RAMOS AMEZQUITA	**ESPECIALIDAD:** CIRUJANO PLASTICO

MILTON ANIBAL LUNAS ROJAS
52 AÑOS

CX PLASTICA

DX
PACIENTE QUIEN PRESENTA TRAUMA POR ACCIDENTE DE TRANSITO QUIEN FUE INTERVENIDO POR ORTOPEDIA PARA UNA PRIMER INTERVENCION Y FUE REMITIDO A CX PLASTICA PARA SEGUNDA INTERVENCION, QUIEN TIENE TURNO QUIRURGICO PARA LAVADO + DESBRIDAMIENTO DE LA ZONA Y CIERRE CON COLGAJOS COMPUESTO EN ZONA ESPECIAL.

2019-03-02 11:34	**PROFESIONAL:** lcasanova - LUIS FERNANDO CASANOVA CASTANO	**ESPECIALIDAD:** CIRUJANO ORAL Y MAXILOFACIAL

CX MAXILOFACIAL
PACIENTE DE SEXO MASCULINO DE 52 AÑOS DE EDAD EL CUAL CURSA CON DIAGNOSTICO DE TRAUMA FACIAL
S/PACIENTE REFIERE DOLOR EN SINFISIS
O/EN AYUDA DIAGNOSTICA NO SE EVIDENCIA ALTERACIONBES OSEAS COMPATIBLES CON FRACTURAS FACIALES. HERIDA EN MACIZO FACIAL
A/EVOLUCION ESTACIONARIA
P/CONTINUAR MANEJO POR EL SERVICIO DE CX PLASTICA
CSV-AC

2019-03-02 11:57	**PROFESIONAL:** cagordillo - CARLOS ANDRES GORDILLO RODRIGUEZ	**ESPECIALIDAD:** TRAUMATOLOGO-ORTOPEDISTA

** ORTOPEDIA **

- DX: 1. DEFECTO DE COBERTURA EN DORSO DEL PIE DERECHO
2. FRACTURAS EXPUESTAS DEL 1, 2 Y 3 METATARSIANOS PIE DERECHO
A) CONTAMINACION CON TIERRA, PIEDRAS Y MATERIAL VEGETAL
3. LESION DE LOS EXTENSORES DEL 1, 2 Y 3 DEDOS DEL PIE DERECHDO CON PERDIDA DE SUSTANCIA TENDINOSA.

EXAMEN FISICO
ENCUENTRO A PACIENTE EN CAMA EN ACEPTABLES CONDICIONES GENERALES. AFEBRIL. SIN SIRS. SIN SIGNOS DE DIFICULTAD RESPIRATORIA.

EXT: MIEMBRO INFERIOR DERECHO A NIVEL DE PIE CON CURACIONES MAS SISTEMA VAC FUNCIONAL, DRENANDO MATERIAL SEROSANGUINOLENTO, PULSOS DISTALES PRESENTES, LLENADO CAPILAR 2 SEGUNDOS, NO REALIZA EXTENSION DE DEDOS.

PLAN: PACIENTE CON DIAGNOSTICOS ANOTADOS, CON CONDUCTA QUIRURGICA DEFINIDA PARA NUEVO LAVADO + CAMBIO DE SISTEMA VAC VS DEFINIR OSTEOSINTESIS SEGUN ESTADO DE TEJIDOS, SE ENCUENTRA PROGRAMADOPARA CIRUGIA EL DIA DE HOY, QUEDAMOS ATENTOS A EVOLUCION POSQUIRURGICA.

2019-03-02 13:09	**PROFESIONAL:** lmramos - LINA MARCELA RAMOS AMEZQUITA	**ESPECIALIDAD:** CIRUJANO PLASTICO

PACIENTE A QUIEN SE REALIZA ESCARECTOMIA, DESBRIDAMIENTO DE HERIDA EN CARA DE 4CM, PROFUNDA SIN AFECTACION OSEA, SE RELAIZA Z-PLATIA Y COLGJAOS Y SE CIERRA. POR PARTE DE CIRUGIA PLASTICA NO REQUIERE MAS MANEJO INTRAHOSPITALARIA, QUEDA A CAGO DE ORTOPEDIA.
COMO RECOMENDACIONES SOLO CURACION SECA CON ISODINE SOLUCION Y SIEMPRE MANTENER CUBIRTO CON MICROPORE. RETIRO DE PUNTOS EN 12 DIAS, CONSULTA EN 1 MES DRA RAMOS

2019-03-02 13:55	**PROFESIONAL:** lmtello - LUIS MIGUEL TELLO VALENCIA	**ESPECIALIDAD:** TRAUMATOLOGO-ORTOPEDISTA

ORTOPEDIA
DX: 1. FRACTURA EXPUESTA GRADO IIIB DE 2DO Y 3ER METATARSIANO DERECHO
2. LESION DE EXTENSORES DE 1ER, 2DO Y 3ER DEDO CON PERDIDA DE SUSTANCIA TENDINOSA
3. HERIDA COMPLEJA EN DORSO DE PIE DERECHO
PACIENTE MASCULINO DE 52 AÑOS DE EDAD QUE SE INTERVINO QUIRURGICAMENTE EL DIA DE HOY, SE REALIZO LAVADO Y DESBRIDAMIENTO DE FRACTURA EXPUESTA, REDUCCION ABIERTA Y FIJACION INTERNA CON CLAVOS DE KIRSHNERT Y COLOCACION DE SISTEMA VAC EN DEFECTO DE COBERTURA. SISTEMA VAC FUNCIONAL. BUEN LLENADO CAPILAR.
PLAN: CONTINUAR CUIDADOS HOSPITALARIOS
ANALGESIA Y ANTIBIOTICOTERAPIA
CULTIVOS INTRAQUIRURGICOS
VALORACION POR CX PLASTICA
RX DE CONTROL PIE DERECHO

2019-03-02 19:30	**PROFESIONAL:** lmpabon - LINA MARIA PABON MORALES	**ESPECIALIDAD:** MEDICO GENERAL

METATARSIANO, REQUIERE APLICACION DE DE NUEVO SISTEMA VAC DEBIDO A LESIONES DE TEJIDOS BLANDOS POR LO QUE SOLICITA VALORACION POR CX PLASTICA, EL DIA DE HOY TAMBIEN REQUIRIO COLGAJO DE HERIDA FACIAL, PROCEDIMIENTOS SIN COMPLICACIONES, PACIENTE QUE INGRESA A SALA MODULANDO DOLOR, CON SISTEMA VAC FUNCIONANTE. CONTINUA MANEJO ANALGESICO Y ANTIBIOTICOTERAPIA. LO ANTERIOR SE EXPLICA AL PACIENTE Y FAMILIAR QUIEN DICE ENTENDER Y ACEPTAR.

2019-03-03 14:39	**PROFESIONAL:** lmtello - LUIS MIGUEL TELLO VALENCIA	**ESPECIALIDAD:** TRAUMATOLOGO-ORTOPEDISTA

** ORTOPEDIA **

- DX: 1. DEFECTO DE COBERTURA EN DORSO DEL PIE DERECHO
2. FRACTURAS EXPUESTAS DEL 1, 2 Y 3 METATARSIANOS PIE DERECHO
A) CONTAMINACION CON TIERRA, PIEDRAS Y MATERIAL VEGETAL
3. LESION DE LOS EXTENSORES DEL 1, 2 Y 3 DEDOS DEL PIE DERECHDO CON PERDIDA DE SUSTANCIA TENDINOSA.

PROCEDIEMIENTOS
LV + DB + SISTEMA VAC 26 PIE DERECHO /02/2019
LV + DB + CAMBIO SISTEMA VAC PIE DERECHO + TOMA DE CULTIVOS 02/03/19
RA + FI 2DO 3ER METATARSIANO PIE DERECHO 02/03/19

PACIENTE EN SALAS DE HOSPITALIZACION, REIFERE ESTAR BIEN, MODULANDO DOLOR ADECUADAEMNTE CON ANALGESICOS, NO REFIERE NUEVOS SINTOMAS
EXAMEN FISICO
ENCUENTRO A PACIENTE EN CAMA EN ACEPTABLES CONDICIONES GENERALES. AFEBRIL. SIN SIRS. SIN SIGNOS DE DIFICULTAD RESPIRATORIA.
EXT: MIEMBRO INFERIOR DERECHO A NIVEL DE PIE CON CURACIONES MAS SISTEMA VAC FUNCIONAL, DRENANDO MATERIAL SEROSANGUINOLENTO, PULSOS DISTALES PRESENTES, LLENADO CAPILAR 2 SEGUNDOS, NO REALIZA EXTENSION DE DEDOS.

PLAN: PACIENTE EN POP DE LAVADO MAS FIJACION INTERNA DE 2DO Y 3ER METATARSIANO PIE IZQUIERDO QUE EN EL MOMENTO ADECUADA EVOLUCION POP, CON USO DE VAC FUNCIONAL, AUN PRESENTA DEFECTO DE COVERTURA SE TOMARON CULTIVOS INTRAQUIRURGICOS 02/03/19 SEGUN REPORTE SE CONSIDERA VALORACION POR CIRUGIA PLASTICA PARA MANEJO DE DEFECTO DE COVERTURA, SE EXPLICA CONDUCTA A PACIENTE REFIERE ENTENDER Y ACEPTA

2019-03-03 15:43	**PROFESIONAL:** kcoral - KAREN JULIETH CORAL ORDOÑEZ	**ESPECIALIDAD:** MEDICO GENERAL

/// EVOLUCIÓN PISO 7//ORTOPEDIA// MD ASISTENCIAL KAREN CORAL ///

MILTON ANIBAL LUNA
CC 16739673
52 AÑOS

DX.
1. TRAUMA EN ACCIDENTE DE TRANSITO
1.1 TRAUMA PIE DERECHO
1.1 GRAN DEFECTO DE COBERTURA EN DORSO DEL PIE
1.2 FRACTURAS EXPUESTAS DEL 1, 2 Y 3 METATARSIANOS
1.2.1 POP OSTEOSINTESIS DE 2DO Y 3ER METACARPIANO PIE DERECHO (02/03/19)
1.3 LESION DE LOS EXTENSORES DEL 1, 2 Y 3 DEDOS CON PERDIDA DE SUSTANCIA TENDINOSA
1.5 POP LV+DB+COLOCACIÓN VAC PIE DERECHO (26/02/19) (02/03/19)
1.6 HERIDA ABIERTA SUBMENTONIANA
1.6.1 POP LV + DB + GOLGAJO DE HERIDA EN MENTON (02/03/19)

AMPISULBA FI 27/02/19

SUBJETIVO: PACIENTE CON ACOMPAÑANTE, REFIERE CONCILIA SUEÑO, MODULANDO DOLOR, NO PRESENTÓ MAS EPISODIOS DE ERITEMA, MEJORÍA DE RASH EN REGIÓN MIEMBROS INFERIORES. NIEGA ALZAS TÉRMICAS, NO SÍNTOMAS GENERALES.

OBJETIVO: PACIENTE ALERTA, ATENTO, ORIENTADO, HIDRATADA.
SV. TA 131/69 FR. 19 FC. 81 SATO2 91% AL AMBIENTE.
NORMOCEFALO, PUPILAS NORMORREACTIVAS, CARA CON HERIDA A NIVEL DE REGION SUBMENTONIANA CUBIERTA SIN ESTIGMAS DE SANGRADO, CONJUNTIVAS ROSADAS, MUCOSAS HUMEDAS. RUIDOS CARDIACO RITMICOS, REGULARES, NO SOPLOS. MURMULLO VESICULAR PRESENTE EN AMBOS CAMPOS PULMONARES, SIN AGREGADOS. ABDOMEN BLANDO, DEPRESIBLE, NO DOLOROSO A LA PALPACION, NO SIGNOS DE IRRITACION PERITONEAL. EXTREMIDADES MIEMBRO INFERIOR DERECHO CON USO DE VENDAJES ELÁSTICOS EN TOBILLO Y PIE, APÓSITOS SIN ESTIGMAS DE SANGRADO, SISTEMA VAC FUNCIONAL. SNC. SIN SIGNOS FOCALIZACION,GLASGOW 15/15.

AP. PACIENTE QUE INGRESÓ EN CONTEXTO DE TRAUMATISMO EN ACCIDENTE DE TRÁNSITO EN EL QUE SUFRE TRAUMA EN PIE DERECHO, CON FRACTURA DE METATARSIANOS Y DEFECTO DE COBERTURA EN DORSO DE PIE. POR LO QUE FUE LLEVADO A MANEJO INCIAIAL DE LAVADO, DEBRIDAMIENTO DE FRACUTRAS EL 02/03/19. Y EL DÍA DE AYER, SE REALIZA NUEVO LAVADO, REVISIÓN DE TEJIDOS Y FIJACION INTERNA, CON TOMA DE CULTIVOS INTRAQUIRÚRGICOS.
Y POR DEFECTO DE COBERTURA IMPORTANTE, CON EXPOSICIÓN ÓSEA Y TENDINOSA, SE SOLCITA VALORACIÓN POR SERVICIO DE CIRUGÍA PLÁSTICA.
EN EL MOMENTO ESTABLE HEMODINAMICMAENTE, SIN SIRS, CON DOLOR MODULADO, CONTINUA MANEJO MEDICO ESTABLECIDO.

2019-03-04 12:03	**PROFESIONAL:** aossa - ARLEY A OSSA BENAVIDEZ	**ESPECIALIDAD:** TRAUMATOLOGO-ORTOPEDISTA

** ORTOPEDIA **

- DX:
1. DEFECTO DE COBERTURA EN DORSO DEL PIE DERECHO
2. FRACTURAS EXPUESTAS DEL 1, 2 Y 3 METATARSIANOS PIE DERECHO
A) CONTAMINACION CON TIERRA, PIEDRAS Y MATERIAL VEGETAL
3. LESION DE LOS EXTENSORES DEL 1, 2 Y 3 DEDOS DEL PIE DERECHDO CON PERDIDA DE SUSTANCIA TENDINOSA.

- PROCEDIEMIENTOS
1. LV + DB + SISTEMA VAC 26 PIE DERECHO /02/2019
2. LV + DB + CAMBIO SISTEMA VAC PIE DERECHO + TOMA DE CULTIVOS 02/03/19
3. RA + FI 2DO 3ER METATARSIANO PIE DERECHO 02/03/19

- PACIENTE EN SALA DE HOSPITALIZACION, REIFERE ESTAR BIEN, MODULANDO DOLOR ADECUADAEMNTE CON ANALGESICOS, NO REFIERE NUEVOS SINTOMAS, EN ACEPTABLES CONDICIONES GENERALES, ALERTA, AL EXAMEN FISICO EN MIEMBRO INFERIOR DERECHO A NIVEL DE PIE CON CURACIONES MAS SISTEMA VAC FUNCIONAL, DRENANDO MATERIAL SEROSANGUINOLENTO, PULSOS DISTALES PRESENTES, LLENADO CAPILAR 2 SEGUNDOS, NO REALIZA EXTENSION DE DEDOS.

- PLAN: PACIENTE CON CUADRO COMENTADO, A QUIEN SE LE TOMARON CULTIVOS INTRAQUIRURGICOS LOS CUALES SE ENCUENTRAN EN EL MOMENTO NEGATIVOS, EN PROCESO RESULTADO DEFINITIVO, QUIEN PRESENTA ADEMAS EN PROCESO DE VALORACION POR CIRUGIA PLASTICA POR DEFECTO DE COBERTURA, POR EL MOMENTO CONTINUA IGUAL MANEJO MEDICO Y VIGILANCIA CLINICA.

2019-03-04 13:03	**PROFESIONAL:** kcoral - KAREN JULIETH CORAL ORDOÑEZ	**ESPECIALIDAD:** MEDICO GENERAL

/// EVOLUCIÓN PISO 7//ORTOPEDIA// MD ASISTENCIAL CAMILO RODRIGUEZ//

MILTON ANIBAL LUNA
CC 16739673
52 AÑOS

DX.
1. TRAUMA EN ACCIDENTE DE TRANSITO
1.1 TRAUMA PIE DERECHO
1.1 GRAN DEFECTO DE COBERTURA EN DORSO DEL PIE
1.2 FRACTURAS EXPUESTAS DEL 1, 2 Y 3 METATARSIANOS
1.2.1 POP OSTEOSINTESIS DE 2DO Y 3ER METACARPIANO PIE DERECHO (02/03/19)
1.3 LESION DE LOS EXTENSORES DEL 1, 2 Y 3 DEDOS CON PERDIDA DE SUSTANCIA TENDINOSA
1.5 POP LV+DB+COLOCACIÓN VAC PIE DERECHO (26/02/19) (02/03/19)
1.6 HERIDA ABIERTA SUBMENTONIANA
1.6.1 POP LV + DB + GOLGAJO DE HERIDA EN MENTON (02/03/19)

AMPISULBA FI 27/02/19 DIA 6

SUBJETIVO: PACIENTE EN CAMA EN BUENAS CONDICIONES GENERAELES, ALERTA ORIENTADO CONSCIENTE, PACIENTE NIEGA APARICFION DE NUEVOS EPISODIOS DE RASH CUTANEO, NIEGA EFECTOS ADVERSOS A MEDICAMENTOS ADMINISTRADOS., TOLRA VIA ORAL ADECUADAMENTE, NIEGA SINTOMATOLOGIA EN EL MOMENTO.

OBJETIVO: PACIENTE ALERTA, ATENTO, ORIENTADO, HIDRATADA.
SV. TA 120/87 FR. 16 FC. 84 SATO2 93% AL AMBIENTE.
NORMOCEFALO, PUPILAS NORMORREACTIVAS, CARA CON HERIDA A NIVEL DE REGION SUBMENTONIANA CUBIERTA SIN ESTIGMAS DE SANGRADO, CONJUNTIVAS ROSADAS, MUCOSAS HUMEDAS. RUIDOS CARDIACO RITMICOS, REGULARES, NO SOPLOS. MURMULLO VESICULAR PRESENTE EN AMBOS CAMPOS PULMONARES, SIN AGREGADOS. ABDOMEN BLANDO, DEPRESIBLE, NO DOLOROSO A LA PALPACION, NO SIGNOS DE IRRITACION PERITONEAL. EXTREMIDADES MIEMBRO INFERIOR DERECHO CON USO DE VENDAJES ELÁSTICOS EN TOBILLO Y PIE, APÓSITOS SIN ESTIGMAS DE SANGRADO, SISTEMA VAC NORMO-FUNCIONAL. SNC. SIN SIGNOS FOCALIZACION,GLASGOW 15/15.

AP. PACIENTE QUE INGRESÓ EN CONTEXTO DE TRAUMATISMO EN ACCIDENTE DE TRÁNSITO EN EL QUE SUFRE TRAUMA EN PIE DERECHO, CON FRACTURA DE METATARSIANOS Y DEFECTO DE COBERTURA EN DORSO DE PIE. POR LO QUE FUE LLEVADO A MANEJO INCIAIAL DE LAVADO, DEBRIDAMIENTO DE FRACUTRAS EL 02/03/19. Y EL DÍA DE AYER, SE REALIZA NUEVO LAVADO, REVISIÓN DE TEJIDOS Y FIJACION INTERNA, CON TOMA DE CULTIVOS INTRAQUIRÚRGICOS.
Y POR DEFECTO DE COBERTURA IMPORTANTE, CON EXPOSICIÓN ÓSEA Y TENDINOSA, SE SOLCITA VALORACIÓN POR SERVICIO DE CIRUGÍA PLÁSTICA.
EN EL MOMENTO ESTABLE HEMODINAMICMAENTE, SIN SIRS, CON DOLOR MODULADO, CONTINUA MANEJO MEDICO ESTABLECIDO.

PACIENTE QUIEN SUFRE ACCIDENTE DE TRANSITO CON POSTERIOR TRAUMA EN PIE DERECHO, PRESENTO FRACTURA DE METATARSIANOS CON DEFCTO DE COBERTRA EN DORSO DE PIE DERECHO, PACIENT QUIEN FUE INTERVENIDO QUIRURGICAMENTE, SE REALIZO LAVADO + DEBRIDMIENTO EL DIA 02/03/2019 Y EL DIA 03/03/2019 SE LLEVA NUEVAMENTE ALAVADO + FIJACION INTERNA CON TOMA DE CULTIVOS, LOS CUALES SE ENCUENTRAN EN PROCESO DE REPORTE. ADEMAS PACEINTE QUIEN SE ENCUENTRA EN PROCESO DE VALROACION POR CIRUGIA PLASTICA POR DEFECTO DE COBERTURA. CONTINUAR CON IGUALES ORDENES MEDICAS PREVIAMENTE INSTAURADAS.

2019-03-05 06:44	**PROFESIONAL:** kcoral - KAREN JULIETH CORAL ORDOÑEZ	**ESPECIALIDAD:** MEDICO GENERAL

AP. PACIENTE QUE INGRESÓ EN CONTEXTO DE TRAUMATISMO EN ACCIDENTE DE TRÁNSITO EN EL QUE SUFRE TRAUMA EN PIE DERECHO, CON FRACTURA DE METATARSIANOS Y DEFECTO DE COBERTURA IMPORTANTE EN DORSO DE PIE.
LLEVADO A MANEJO INICIAL DE LAVADO, DEBRIDAMIENTO DE FRACUTRAS EL 02/03/19. Y REQUIRIÓ LAVADO DE REVISIÓN DE TEJIDOS Y FIJACIÓN INTERNA DE FRACTURAS POR PARTE DE ORTOPEDIA. CON TOMA DE CULTIVOS INTRAQUIRÚRGICOS. DEL 02/03/19.
CULTIVOS CON REPORTE EL DÍA DE HOY NEGATIVOS A LAS 48 HORAS. INFORME FINAL. POR LO QUE EL DÍA DE HOY EN REVISTA POR PARTE DE ORTOPEDIA, INDICAN ALTAY ORDEN DE CONTINUAR MANEJO POR CIRUGÍA PLÁSTICA, CON EL FIN DE MANEJO DE LOS TEJIDOS BLANDOS.
EN EL MOMENTO ESTABLE HEMODINAMICMAENTE, SIN SIRS, CON DOLOR MODULADO, CONTINUA MANEJO MEDICO ESTABLECIDO.

SE ATIENDE LLAMADO DE REFERENCIA Y CONTRAREFERENCIA, QUE PACIENTE SE INICIA PROCESO DE REMISIÓN QUE FUE ACEPTADO EN CLÍNICA REY DAVID POR JEFE SORAYA CHAGUENDO.
LO CUAL SE COMENTA AL PACIENTE, QUE EN EL MOMENTO SE ENCUENTRA SIN FAMILIARES.

2019-03-06 12:29	**PROFESIONAL:** Impabon - LINA MARIA PABON MORALES	**ESPECIALIDAD:** MEDICO GENERAL

EVOLUCIÓN PISO 7// CX PLASTICA// MD ASISTENCIAL LINA PABON

MILTON ANIBAL LUNA
CC 16739673
52 AÑOS

DX.
1. TRAUMA EN ACCIDENTE DE TRANSITO
1.1 TRAUMA PIE DERECHO
1.1 GRAN DEFECTO DE COBERTURA EN DORSO DEL PIE
1.2 FRACTURAS EXPUESTAS DEL 1, 2 Y 3 METATARSIANOS
1.2.1 POP OSTEOSINTESIS DE 2DO Y 3ER METACARPIANO PIE DERECHO (02/03/19)
1.3 LESION DE LOS EXTENSORES DEL 1, 2 Y 3 DEDOS CON PERDIDA DE SUSTANCIA TENDINOSA
1.5 POP LV+DB+COLOCACIÓN VAC PIE DERECHO (26/02/19) (02/03/19)
1.6 HERIDA ABIERTA SUBMENTONIANA
1.6.1 POP LV + DB + GOLGAJO DE HERIDA EN MENTON (02/03/19)

AMPISULBA FI 27/02/19 DIA 6

SUBJETIVO: PACIENTE EN CAMA EN BUENAS CONDICIONES GENERAELES, MODULANDO DOLOR, NO SINTOMAS ASOCIADOS

OBJETIVO: PACIENTE ALERTA, ATENTO, ORIENTADO, HIDRATADA. SIGNOS VITALES: TA 106/76 FR. 18 FC. 69 SATO2 96% AL AMBIENTE.
NORMOCEFALO, CARA CON HERIDA A NIVEL DE REGION SUBMENTONIANA CUBIERTA SIN ESTIGMAS DE SANGRADO, CONJUNTIVAS ROSADAS, MUCOSAS HUMEDAS. RUIDOS CARDIACO RITMICOS, REGULARES, NO SOPLOS. MURMULLO VESICULAR PRESENTE EN AMBOS CAMPOS PULMONARES, SIN AGREGADOS. ABDOMEN BLANDO, DEPRESIBLE, NO DOLOROSO A LA PALPACION, NO SIGNOS DE IRRITACION PERITONEAL. EXTREMIDADES MIEMBRO INFERIOR DERECHO CON USO DE VENDAJES ELÁSTICOS EN TOBILLO Y PIE, APÓSITOS SIN ESTIGMAS DE SANGRADO, SISTEMA VAC NORMO-FUNCIONAL. SNC. SIN SIGNOS FOCALIZACION,GLASGOW 15/15.

ANALISIS/PLAN: PACIENTE QUE INGRESÓ EN CONTEXTO DE TRAUMATISMO EN ACCIDENTE DE TRÁNSITO EN EL QUE SUFRE TRAUMA EN PIE DERECHO, CON FRACTURA DE METATARSIANOS Y DEFECTO DE COBERTURA IMPORTANTE EN DORSO DE PIE, QUIEN RECIBE INICIALMENTE LAVADO, DEBRIDAMIENTO DE FRACTURAS EL 02/03/19 POSTERIORMENTE NUEVO LAVADO PARA REVISIÓN DE TEJIDOS Y FIJACIÓN INTERNA DE FRACTURAS POR PARTE DE ORTOPEDIA EN EL QUE SE TOMAN CULTIVOS INTRAQUIRÚRGICOS EL DIA 02/03/19, LOS CUALES SON NEGATIVOS A LAS 48 HORAS. INFORME FINAL, POR PARTE DE ORTOPEDIA SE CIERRA INTERCONSULTA Y SE INDICAN ALTA Y SE CONTINUA MANEJO POR CIRUGÍA PLÁSTICA, CON EL FIN DE MANEJO DE LOS TEJIDOS BLANDOS, PACIENTE AL CUAL SE LE INICIO PROCESO DE REMISIÓN QUE FUE ACEPTADO EN CLÍNICA REY DAVID POR JEFE SORAYA CHAGUENDO, FAMILIARES NO ACEPTAN INICIALMENTE TRASLADO SIEMBARGO EL DIA DE HOY HERMANA LO ACEPTA POR LO CUAL SE NOTIFICA A AREA DE REFERENCIA PARA COORDINA TRASLADO.

2019-03-06 17:18	**PROFESIONAL:** kcoral - KAREN JULIETH CORAL ORDOÑEZ	**ESPECIALIDAD:** MEDICO GENERAL

****NOTA MÉDICA

ATIENDO LLAMADO DE REFERENCIA, PACIENTE CON INDICACIÓN DE REMISIÓN POR PARTE DE SU PRESTADOR DE SALUD PARA CLÍNICA REY DAVID, ACEPTADO POR JEFE SORAYA CHAGUENDO.
QUE TENÍA INDICACIÓN DE EGRESO EL DÍA DE HOY.
SE NOTIFICA "NO PUEDE PASAR LA AMULANCIA EL DÍA DE HOY PORQUE ESTA HACIENDO UN TRASLADO EN BUENAVENTURA"

SE EXPLICA AL PACIENTE Y SU FAMILIAR.
SE CONTINUA MANEJO MÉDICO.

SIN EMBARGO SE HACE ÉNFASIS EN QUE PACIENTE TIENE CONDUCTAS POR ESPECIALIADES TRATANTES PARA MANEJO DE LOS TEJIDOS BLANDOS, PORTA TERAPIA DE PRESIÓN NEGATIVA QUE FUE LLEVADO A LAVADO Y RECAMBIO HACE 4 DÍAS. Y QUE ESTE TIPO DE SISTEMA DEBE CAMBIARSE EN PERIODOS DE TIEMPO DE 5-8 DÍAS COMO MÁXIMO. (SEGÚN POTESTATIVO POR ESPECIALIDADES TRATANTES)
POR LO QUE ES IMPORTANTE EL TRASLADO DE PACIENTE PARA CONTINUAR SUS MANEJOS, O LA AUTORIZACIÓN DE ESTOS, DADO ALTO RIESGO DE PROCESOS INFECCIOSOS DE TEJIDOS BLANDOS, OSTEOMIELITIS Y RETROCESO EN LA EVOLUCIÓN CLÍNICA.

***REPORTE CULTIVOS INTRAQUIRÚRGICOS 02/03/19

secreción pie derecho n2
REPORTE PRELIMINAR CULTIVO
NEGATIVO A LAS 24 HORAS INCUBACION

REPORTE FINAL CULTIVO
NEGATIVO A LAS 48 HORAS INCUBACION

secreción pie derecho n1
REPORTE PRELIMINAR CULTIVO
NEGATIVO A LAS 24 HORAS INCUBACION

REPORTE FINAL CULTIVO
NEGATIVO A LAS 48 HORAS INCUBACION

2019-03-05 13:47	**PROFESIONAL:** lmtello - LUIS MIGUEL TELLO VALENCIA	**ESPECIALIDAD:** TRAUMATOLOGO-ORTOPEDISTA

** ORTOPEDIA **

- DX:
1. DEFECTO DE COBERTURA EN DORSO DEL PIE DERECHO
2. FRACTURAS EXPUESTAS DEL 1, 2 Y 3 METATARSIANOS PIE DERECHO
A) CONTAMINACION CON TIERRA, PIEDRAS Y MATERIAL VEGETAL
3. LESION DE LOS EXTENSORES DEL 1, 2 Y 3 DEDOS DEL PIE DERECHDO CON PERDIDA DE SUSTANCIA TENDINOSA.

- PROCEDIEMIENTOS
1. LV + DB + SISTEMA VAC 26 PIE DERECHO /02/2019
2. LV + DB + CAMBIO SISTEMA VAC PIE DERECHO + TOMA DE CULTIVOS 02/03/19
3. RA + FI 2DO 3ER METATARSIANO PIE DERECHO 02/03/19

- PACIENTE EN SALA DE HOSPITALIZACION, REIFERE ESTAR BIEN, MODULANDO DOLOR ADECUADAEMNTE CON ANALGESICOS, NO REFIERE NUEVOS SINTOMAS, EN ACEPTABLES CONDICIONES GENERALES, ALERTA, AL EXAMEN FISICO EN MIEMBRO INFERIOR DERECHO A NIVEL DE PIE CON CURACIONES MAS SISTEMA VAC FUNCIONAL, DRENANDO MATERIAL SEROSANGUINOLENTO, PULSOS DISTALES PRESENTES, LLENADO CAPILAR 2 SEGUNDOS, NO REALIZA EXTENSION DE DEDOS.

- PLAN: PACIENTE CON CUADRO COMENTADO, A QUIEN SE LE TOMARON CULTIVOS INTRAQUIRURGICOS EL 02/03/19, LOS CUALES SE ENCUENTRAN CON REPORTE FINAL NEGATIVO, POR LO CUAL SE CIERRA INTERCONSULTA POR ORTOPEDIA, CONTINUAR MANEJO POR CIRUGIA PLASTICA POR DEFECTO DE COBERTURA, ESTAREMOS ATENTOS A NUEVAS VALORACIONES EN CASO DE QUE EL PACIENTE LAS REQUIERA.

2019-03-05 14:44	**PROFESIONAL:** kcoral - KAREN JULIETH CORAL ORDOÑEZ	**ESPECIALIDAD:** MEDICO GENERAL

/// EVOLUCIÓN PISO 7//ORTOPEDIA// MD ASISTENCIAL KAREN CORAL ///

MILTON ANIBAL LUNA
CC 16739673
52 AÑOS

DX.
1. TRAUMA EN ACCIDENTE DE TRANSITO
1.1 TRAUMA PIE DERECHO
1.1 GRAN DEFECTO DE COBERTURA EN DORSO DEL PIE
1.2 FRACTURAS EXPUESTAS DEL 1, 2 Y 3 METATARSIANOS
1.2.1 POP OSTEOSINTESIS DE 2DO Y 3ER METACARPIANO PIE DERECHO (02/03/19)
1.3 LESION DE LOS EXTENSORES DEL 1, 2 Y 3 DEDOS CON PERDIDA DE SUSTANCIA TENDINOSA
1.5 POP LV+DB+COLOCACIÓN VAC PIE DERECHO (26/02/19) (02/03/19)
1.6 HERIDA ABIERTA SUBMENTONIANA
1.6.1 POP LV + DB + GOLGAJO DE HERIDA EN MENTON (02/03/19)

AMPISULBA FI 27/02/19 DIA 6

SUBJETIVO: PACIENTE EN CAMA EN BUENAS CONDICIONES GENERAELES, ALERTA ORIENTADO CONSCIENTE, TOLERANDO LA VÍA ORAL, TERAPIA DE PRESIÓN NEGATIVA.

OBJETIVO: PACIENTE ALERTA, ATENTO, ORIENTADO, HIDRATADA.
SV. TA 119/74 FR. 18 FC. 74 SATO2 92% AL AMBIENTE.
NORMOCEFALO, PUPILAS NORMORREACTIVAS, CARA CON HERIDA A NIVEL DE REGION SUBMENTONIANA CUBIERTA SIN ESTIGMAS DE SANGRADO, CONJUNTIVAS ROSADAS, MUCOSAS HUMEDAS. RUIDOS CARDIACO RITMICOS, REGULARES, NO SOPLOS. MURMULLO VESICULAR PRESENTE EN AMBOS CAMPOS PULMONARES, SIN AGREGADOS. ABDOMEN BLANDO, DEPRESIBLE, NO DOLOROSO A LA PALPACION, NO SIGNOS DE IRRITACION PERITONEAL. EXTREMIDADES MIEMBRO INFERIOR DERECHO CON USO DE VENDAJES ELÁSTICOS EN TOBILLO Y PIE, APÓSITOS SIN ESTIGMAS DE SANGRADO, SISTEMA VAC NORMO-FUNCIONAL. SNC. SIN SIGNOS FOCALIZACION,GLASGOW 15/15.

2019-02-27	03:01 gdguerrero - GERMAN DAVID GUERRERO GOMEZ ESPECIALIDAD: MEDICO GENERAL CUIDADOS DE HOSPITALIZACION DIETA COMUN TAPON HEPARINIZADO RANITIDINA AMP 50MG CADA 12 HRS EV DIPIRONA AMP 2.5GRS CADA 8 HRS EV TRAMADOL AMP 50MG CADA 8HRS EV ENOXAPARINA AMP 40MG EV CADA 24 HRS AMPICILINA/SULBACTAM AMP 1.5GR, 2AMP CADA 6 HRS EV SEGUIMIENTO POR ORTOPEDIA CUIDADOS DEL SISTEMA VAC CONTROL SIGNOS VITALES AVISAR CAMBIOS GRACIAS MEDICAMENTO FORMULADO: AMPICILINA SULBACTAN 1.5G SOLUCION INYECTABLE 1.5G AMPOLLA - LAB. :FARMALOGICA S.A. 2 AMPOLLA (S) Cada 8 Hora(s), VIA: INTRAVENOSA, CONCENTRACIÓN AMPOLLA, DIAS DE TRATAMIENTO: 5 MEDICAMENTO FINALIZADO: CLINDAMICINA 600MG/4ML SOLUCION INYECTABLE 600MG/4ML AMPOLLA - LAB. :VITALIS S A C I 1.00 AMPOLLA (S) Cada 6 Hora(s) , VIA: INTRAVENOSA, DIAS DE TRATAMIENTO: 1.00 MEDICAMENTO FINALIZADO: GENTAMICINA 160 MG/2ML SOLUCION INYECTABLE 160 MG/2ML AMPOLLA - LAB. :COLMED LTDA 1.00 AMPOLLA (S) Cada 1 Dia(s) , VIA: INTRAVENOSA, DIAS DE TRATAMIENTO: 1.00 MEDICAMENTO FINALIZADO: TOXOIDE TETANICO 40UI/0.5ML SOLUCION INYECTABLE 40UI/0.5ML AMPOLLA - LAB. :NO DEFINIDO 1.00 AMPOLLA (S) Cada 1 Dia(s) , VIA: INTRAVENOSA, DIAS DE TRATAMIENTO: 1.00 MEDICAMENTO FORMULADO: TRAMADOL CLORHIDRATO 50MG SOLUCION INYECTABLE 50MG/ML AMPOLLA - LAB. :PROCAPS S.A. 1 AMPOLLA (S) Cada 8 Hora(s), VIA: INTRAVENOSA, CONCENTRACIÓN 0 AMPOLLA, DIAS DE TRATAMIENTO: 5 MEDICAMENTO FORMULADO: RANITIDINA 50 MG/2 ML SOLUCION INYECTABLE 50MG/2ML AMPOLLA - LAB. :CORPAUL 1 AMPOLLA (S) Cada 12 Hora(s), VIA: INTRAVENOSA, CONCENTRACIÓN 0 AMPOLLA, DIAS DE TRATAMIENTO: 5 MEDICAMENTO FORMULADO: ENOXAPARINA SODICA 40 MG/4ML SOLUCION INYECTABLE 40MG/4ML AMPOLLA - LAB. :CHALVER 1 AMPOLLA (S) Cada 24 Hora(s), VIA: SUBCUTANEA, CONCENTRACIÓN MILILITRO, DIAS DE TRATAMIENTO: 5 03:30 djquintero - DIANA JULIETH QUINTERO BELTRAN ESPECIALIDAD: ENFERMERIA GENERAL REVISADO 08:39 kcoral - KAREN JULIETH CORAL ORDOÑEZ ESPECIALIDAD: MEDICO GENERAL CUIDADOS DE HOSPITALIZACION DIETA NORMAL TAPON HEPARINIZADO RANITIDINA AMP 50MG CADA 12 HRS EV AMPICILINA/SULBACTAM AMP 1.5 GR, 2AMP CADA 6 HRS EV FI 27/02/19 DIPIRONA AMP 2.5GRS CADA 8 HRS EV TRAMADOL AMP 50MG CADA 8HRS EV***SOLO SI DOLOR NO MEJORA** ENOXAPARINA AMP 40MG EV CADA 24 HRS SEGUIMIENTO POR ORTOPEDIA SS VALORACIÓN PREANESTÉSICA ATENTOS A PROGRAMAR NUEVO LAVADO DESPUÉS DEL 01/02/19 CAMBIOS DE VENDAJES SEGÚN NECESIDAD CUIDADOS DEL SISTEMA VAC CONTROL SIGNOS VITALES AVISAR CAMBIOS GRACIAS 12:51 jjbaron - JAIME JOSE BARON VALLECILLA ESPECIALIDAD: ENFERMERIA GENERAL RDO
2019-02-28	08:38 lmpabon - LINA MARIA PABON MORALES ESPECIALIDAD: MEDICO GENERAL CUIDADOS DE HOSPITALIZACION DIETA NORMAL TAPON HEPARINIZADO RANITIDINA AMP 50MG CADA 12 HRS EV AMPICILINA/SULBACTAM AMP 1.5 GR, 2AMP CADA 6 HRS EV FI 27/02/19 DIPIRONA AMP 2.5GRS CADA 8 HRS EV TRAMADOL AMP 50MG CADA 8HRS EV***SOLO SI DOLOR NO MEJORA** ENOXAPARINA AMP 40MG EV CADA 24 HRS SEGUIMIENTO POR ORTOPEDIA EN PROCESO DE VALORACIÓN PREANESTÉSICA ATENTOS A PROGRAMAR NUEVO LAVADO DESPUÉS DEL 01/02/19 CAMBIOS DE VENDAJES SEGÚN NECESIDAD

2019-03-07 12:57	**PROFESIONAL:** lmpabon - LINA MARIA PABON MORALES	**ESPECIALIDAD:** MEDICO GENERAL

EVOLUCIÓN PISO 7// CX PLASTICA// MD ASISTENCIAL LINA PABON

MILTON ANIBAL LUNA
CC 16739673
52 AÑOS

DX.
1. TRAUMA EN ACCIDENTE DE TRANSITO
1.1 TRAUMA PIE DERECHO
1.1 GRAN DEFECTO DE COBERTURA EN DORSO DEL PIE
1.2 FRACTURAS EXPUESTAS DEL 1, 2 Y 3 METATARSIANOS
1.2.1 POP OSTEOSINTESIS DE 2DO Y 3ER METACARPIANO PIE DERECHO (02/03/19)
1.3 LESION DE LOS EXTENSORES DEL 1, 2 Y 3 DEDOS CON PERDIDA DE SUSTANCIA TENDINOSA
1.5 POP LV+DB+COLOCACIÓN VAC PIE DERECHO (26/02/19) (02/03/19)
1.6 HERIDA ABIERTA SUBMENTONIANA
1.6.1 POP LV + DB + GOLGAJO DE HERIDA EN MENTON (02/03/19)

AMPISULBA FI 27/02/19 DIA 7

SUBJETIVO: PACIENTE EN CAMA EN BUENAS CONDICIONES GENERAELES, MODULANDO DOLOR, NO SINTOMAS ASOCIADOS

OBJETIVO: PACIENTE ALERTA, ATENTO, ORIENTADO, HIDRATADA. NORMOCEFALO, CARA CON HERIDA A NIVEL DE REGION SUBMENTONIANA CUBIERTA SIN ESTIGMAS DE SANGRADO, CONJUNTIVAS ROSADAS, MUCOSAS HUMEDAS. RUIDOS CARDIACO RITMICOS, REGULARES, NO SOPLOS. MURMULLO VESICULAR PRESENTE EN AMBOS CAMPOS PULMONARES, SIN AGREGADOS. ABDOMEN BLANDO, DEPRESIBLE, NO DOLOROSO A LA PALPACION, NO SIGNOS DE IRRITACION PERITONEAL. EXTREMIDADES MIEMBRO INFERIOR DERECHO CON USO DE VENDAJES ELÁSTICOS EN TOBILLO Y PIE, APÓSITOS SIN ESTIGMAS DE SANGRADO, SISTEMA VAC NORMO-FUNCIONAL. SNC. SIN SIGNOS FOCALIZACION,GLASGOW 15/15.

ANALISIS/PLAN: PACIENTE QUE INGRESÓ EN CONTEXTO DE TRAUMATISMO EN ACCIDENTE DE TRÁNSITO EN EL QUE SUFRE TRAUMA EN PIE DERECHO, CON FRACTURA DE METATARSIANOS Y DEFECTO DE COBERTURA IMPORTANTE EN DORSO DE PIE, QUIEN RECIBE INICIALMENTE LAVADO, DEBRIDAMIENTO DE FRACTURAS EL 02/03/19 POSTERIORMENTE NUEVO LAVADO PARA REVISIÓN DE TEJIDOS Y FIJACIÓN INTERNA DE FRACTURAS POR PARTE DE ORTOPEDIA EN EL QUE SE TOMAN CULTIVOS INTRAQUIRÚRGICOS EL DIA 02/03/19, LOS CUALES SON NEGATIVOS A LAS 48 HORAS. INFORME FINAL, POR PARTE DE ORTOPEDIA SE CIERRA INTERCONSULTA Y SE INDICAN ALTA Y SE CONTINUA MANEJO POR CIRUGÍA PLÁSTICA, CON EL FIN DE MANEJO DE LOS TEJIDOS BLANDOS, PACIENTE AL CUAL SE LE INICIO PROCESO DE REMISIÓN QUE FUE ACEPTADO EN CLÍNICA REY DAVID A LA ESPERA DE COORDINAR TRASLADO.

FECHA	RESUMEN DEL PLAN TERAPEUTICO
2019-02-26	15:19 wagiraldo - WILLIAM ANDRES GIRALDO TORO ESPECIALIDAD: MEDICO GENERAL MEDICAMENTO FORMULADO: CLORURO DE SODIO 0.9% BOLSA X 500ML SOLUCION INYECTABLE 0.9% X 500ML BOLSA - LAB. :QUIBI 3 BOLSA (S) Cada 1 Dia(s), VIA: INTRAVENOSA, CONCENTRACIÓN 0 BOLSA, DIAS DE TRATAMIENTO: 1 MEDICAMENTO FORMULADO: DIPIRONA MAGNESICA 2G/5 ML SOLUCION INYECTABLE 2G/5ML AMPOLLA - LAB. :VITALIS S A C I 1 AMPOLLA (S) Cada 8 Hora(s), VIA: INTRAVENOSA, CONCENTRACIÓN AMPOLLA, DIAS DE TRATAMIENTO: 1 MEDICAMENTO FORMULADO: CLINDAMICINA 600MG/4ML SOLUCION INYECTABLE 600MG/4ML AMPOLLA - LAB. :VITALIS S A C I 1 AMPOLLA (S) Cada 6 Hora(s), VIA: INTRAVENOSA, CONCENTRACIÓN MILILITRO, DIAS DE TRATAMIENTO: 1 MEDICAMENTO FORMULADO: GENTAMICINA 160 MG/2ML SOLUCION INYECTABLE 160 MG/2ML AMPOLLA - LAB. :COLMED LTDA 1 AMPOLLA (S) Cada 1 Dia(s), VIA: INTRAVENOSA, CONCENTRACIÓN 0 MILILITRO, DIAS DE TRATAMIENTO: 1 MEDICAMENTO FORMULADO: TOXOIDE TETANICO 40UI/0.5ML SOLUCION INYECTABLE 40UI/0.5ML AMPOLLA - LAB. :NO DEFINIDO 1 AMPOLLA (S) Cada 1 Dia(s), VIA: INTRAVENOSA, CONCENTRACIÓN 0 AMPOLLA, DIAS DE TRATAMIENTO: 1 17:41 calemos - CARLOS ARTURO LEMOS TORRES ESPECIALIDAD: TRAUMATOLOGO-ORTOPEDISTA VALORACION POR NEUROCIRUGIA Y CIRUGIA GENERAL - URGENTE - PACIENTE VA A SER LLEVADO A CIRUGIA POR PARTE DE ORTOPDIA. 17:59 luvalencia - LUZ IVONNY VALENCIA BANGUERA ESPECIALIDAD: ENFERMERIA REVISADO 22:22 calemos - CARLOS ARTURO LEMOS TORRES ESPECIALIDAD: TRAUMATOLOGO-ORTOPEDISTA HOSPITALIZAR. AMPICILINA SUBACTAM 1.5 BG EV CADA 6 HORAS . DIPIRONA 2 CC EV CADA 6 HORAS - SEGUN DOLOR . TRAMADOL 50 MGR SC CADA 12 HORAS - SEGUN DOLOR . EN 3 O 4 DIAS - NUEVO DESBRIDAMIENTO Y CAMBIO DE SISTEMA VAC SEGUN EVOLUCION . ***** ES PRIORITARIO *****

	CUIDADOS DE HOSPITALIZACION DIETA NORMAL TAPON HEPARINIZADO RANITIDINA AMP 50MG CADA 12 HORAS EV AMPICILINA/SULBACTAM AMP 1.5 GR, 2AMP CADA 6 HRS EV FI 27/02/19 DIA 3 DIPIRONA AMP 2.5GRS CADA 8 HRS EV TRAMADOL AMP 50MG CADA 8HRS EV***SOLO SI DOLOR NO MEJORA*** ENOXAPARINA AMP 40MG EV CADA 24 HRS DEXAMETASONA8MG IV CADA 8 HORAS ***NUEVO*** SEGUIMIENTO POR ORTOPEDIA ATENTOS A PROGRAMAR NUEVO LAVADO EN PROCESO DE REPORTE DE CULTIVOS INTRAQUIROFANO (SECRECION 1 Y 2) SS RX POP PIE DERECHO CAMBIOS DE VENDAJES SEGÚN NECESIDAD CUIDADOS DEL SISTEMA VAC CONTROL SIGNOS VITALES AVISAR CAMBIOS GRACIAS MEDICAMENTO FORMULADO: DEXAMETASONA 8MG/2 ML SOLUCION INYECTABLE 8MG/2ML AMPOLLA - LAB. :VITALIS S A C I 1 AMPOLLA (S) Cada 8 Hora(s), VIA: INTRAVENOSA, CONCENTRACIÓN MILILITRO, DIAS DE TRATAMIENTO: 1
2019-03-03	09:44 kcoral - KAREN JULIETH CORAL ORDOÑEZ ESPECIALIDAD: MEDICO GENERAL CUIDADOS DE HOSPITALIZACION DIETA NORMAL TAPON HEPARINIZADO RANITIDINA AMP 50MG CADA 12 HORAS EV AMPICILINA/SULBACTAM AMP 1.5 GR, 2AMP CADA 6 HRS EV FI 27/02/19 DIA 4 DIPIRONA AMP 2.5GRS CADA 8 HRS EV (PASAR DILUÍDA EN BURETROL) TRAMADOL AMP 50MG CADA 8HRS EV***SOLO SI DOLOR NO MEJORA*** LORATADINA TAB. 10MG DAR UNA VIA ORAL CADA NOCHE*****NUEVO DEXAMETASONA AMP. 8MG APLICAR UNA AMPLLA IV CADA 8 HORAS FI 02/03/19 DIA 2/2****ÚLTIMO DÍA Y SUSPENDER ENOXAPARINA AMP 40MG EV CADA 24 HRS SEGUIMIENTO POR ORTOPEDIA SS VALORACIÓN POR CX PLÁSTICA SS CONTROL PARACLÍNICOS EN PROCESO DE REPORTE DE CULTIVOS INTRAQUIROFANO (SECRECION 1 Y 2) DEL 02/03/19 CAMBIOS DE VENDAJES SEGÚN NECESIDAD CUIDADOS DEL SISTEMA VAC CONTROL SIGNOS VITALES AVISAR CAMBIOS GRACIAS 12:32 djquintero - DIANA JULIETH QUINTERO BELTRAN ESPECIALIDAD: ENFERMERIA GENERAL REVISADO 12:35 kcoral - KAREN JULIETH CORAL ORDOÑEZ ESPECIALIDAD: MEDICO GENERAL MEDICAMENTO FORMULADO: LORATADINA 10 MG TABLETAS 10MG TABLETA - LAB. :AMERICAN GENERICS 1 TABLETA (S) Cada 24 Hora(s), VIA: ORAL, CONCENTRACIÓN 10 MG, DIAS DE TRATAMIENTO: 3
2019-03-04	08:01 kcoral - KAREN JULIETH CORAL ORDOÑEZ ESPECIALIDAD: MEDICO GENERAL CUIDADOS DE HOSPITALIZACION DIETA NORMAL TAPON HEPARINIZADO RANITIDINA AMP 50MG CADA 12 HORAS EV AMPICILINA/SULBACTAM AMP 1.5 GR, 2AMP CADA 6 HRS EV FI 27/02/19 DIA 4 DIPIRONA AMP 2.5GRS CADA 8 HRS EV (PASAR DILUÍDA EN BURETROL) TRAMADOL AMP 50MG CADA 8HRS EV***SOLO SI DOLOR NO MEJORA*** LORATADINA TAB. 10MG DAR UNA VIA ORAL CADA NOCHE*****NUEVO DEXAMETASONA AMP. 8MG APLICAR UNA AMPLLA IV CADA 8 HORAS FI 02/03/19 DIA 2/2****ÚLTIMO DÍA Y SUSPENDER ENOXAPARINA AMP 40MG EV CADA 24 HRS SEGUIMIENTO POR ORTOPEDIA SS VALORACIÓN POR CX PLÁSTICA SS CONTROL PARACLÍNICOS EN PROCESO DE REPORTE DE CULTIVOS INTRAQUIROFANO (SECRECION 1 Y 2) DEL 02/03/19 CAMBIOS DE VENDAJES SEGÚN NECESIDAD CUIDADOS DEL SISTEMA VAC CONTROL SIGNOS VITALES AVISAR CAMBIOS

		CUIDADOS DEL SISTEMA VAC CONTROL SIGNOS VITALES AVISAR CAMBIOS GRACIAS
	10:15	mcramirez - MARIA CAMILA RAMIREZ SANCHEZ ESPECIALIDAD: ENFERMERIA GENERAL REVISADO
2019-03-01	08:07	lmpabon - LINA MARIA PABON MORALES ESPECIALIDAD: MEDICO GENERAL CUIDADOS DE HOSPITALIZACION DIETA NORMAL TAPON HEPARINIZADO RANITIDINA AMP 50MG CADA 12 HORAS EV AMPICILINA/SULBACTAM AMP 1.5 GR, 2AMP CADA 6 HRS EV FI 27/02/19 DIA 2 DIPIRONA AMP 2.5GRS CADA 8 HRS EV TRAMADOL AMP 50MG CADA 8HRS EV***SOLO SI DOLOR NO MEJORA*** ENOXAPARINA AMP 40MG EV CADA 24 HRS SEGUIMIENTO POR ORTOPEDIA EN PROCESO DE VALORACIÓN PREANESTÉSICA ATENTOS A PROGRAMAR NUEVO LAVADO DESPUÉS DEL 01/02/19 CAMBIOS DE VENDAJES SEGÚN NECESIDAD CUIDADOS DEL SISTEMA VAC CONTROL SIGNOS VITALES AVISAR CAMBIOS GRACIAS
	10:04	jfgonzalez - JOAQUIN FERNANDO GONZALEZ MARTINEZ ESPECIALIDAD: ENFERMERIA GENERAL REVISADO
2019-03-02	14:12	lmtello - LUIS MIGUEL TELLO VALENCIA ESPECIALIDAD: TRAUMATOLOGO-ORTOPEDISTA 1. CUIDADOS HOSPITALAIZACION 2. INICIAR VIA ORL EN 4 HORAS 3. AMPICILINA SULBACTAN AMP 1,5GR, APLICAR 2 AMP EV CADA 6 HORAS 4. DIPIRONA AMP 2,5GR, APLICAR 1 AMP EV CADA 8 HORAS 5. TRAMADOL AMP 50MG, APLICAR 1 AMP SC CADA 12 HORAS****SI DOLOR INTENSO**** 6. ENOXAPARINA AMP 40MG, APLICAR 1 AMP SC CADA 24 HORAS 7. CULTIVOS INTRAQUIRURGICOS 8. CUIDADOS DE SISTEMA VAC 9. RX DE CONTROL PIE DERECHO 10. VALORACION POR CX PLASTICA 11. CSV
	19:30	lmpabon - LINA MARIA PABON MORALES ESPECIALIDAD: MEDICO GENERAL CUIDADOS DE HOSPITALIZACION DIETA NORMAL TAPON HEPARINIZADO RANITIDINA AMP 50MG CADA 12 HORAS EV AMPICILINA/SULBACTAM AMP 1.5 GR, 2AMP CADA 6 HRS EV FI 27/02/19 DIA 3 DIPIRONA AMP 2.5GRS CADA 8 HRS EV TRAMADOL AMP 50MG CADA 8HRS EV***SOLO SI DOLOR NO MEJORA*** ENOXAPARINA AMP 40MG EV CADA 24 HRS SEGUIMIENTO POR ORTOPEDIA ATENTOS A PROGRAMAR NUEVO LAVADO EN PROCESO DE REPORTE DE CULTIVOS INTRAQUIROFANO (SECRECION 1 Y 2) SS RX POP PIE DERECHO CAMBIOS DE VENDAJES SEGÚN NECESIDAD CUIDADOS DEL SISTEMA VAC CONTROL SIGNOS VITALES AVISAR CAMBIOS GRACIAS
	19:34	mcramirez - MARIA CAMILA RAMIREZ SANCHEZ ESPECIALIDAD: ENFERMERIA GENERAL REVISADO
	19:40	lmpabon - LINA MARIA PABON MORALES ESPECIALIDAD: MEDICO GENERAL

ANTECEDENTES PERSONALES

ANTECEDENTES		
PATOLOGICOS	OP	DETALLE
Hipertension Arterial	NO	NIEGA
Diabetes	NO	NIEGA
Cardiocerebrovascular	NO	NIEGA
Enfermedad Infecciosa	NO	NIEGA
Enfermedad Respiratoria	NO	NIEGA
Enfermedad de transmision sexual	NO	NIEGA
Cancer	NO	NIEGA
Enfermedad Mental	NO	NIEGA
Traumaticos	NO	NIEGA
QUIRURGICOS	OP	DETALLE
Quirurgicos	NO	NIEGA
ALERGICOS	OP	DETALLE
Alergias	NO	NIEGA

ANTECEDENTES FAMILIARES

ANTECEDENTES		
FAMILIARES	OP	DETALLE
Hipertension	NO	NIEGA
Enfermedad Cerebrovascular	NO	NIEGA
Dislipidemias	NO	NIEGA
Diabetes	NO	NIEGA
Alergias	NO	NIEGA
Enfermedad Respiratorias	NO	NIEGA

NO HAY RESULTADOS DE EXAMEN FISICO

REVISION POR SISTEMA DEL PACIENTE

SISTEMA	OBSERVACION	FECHA REGISTRO
General	DOLOR Y DEFORMIDAD DEL PIE DERECHO	26/02/2019 14:46

Karen Julieth Coral O.
C.C. 1.123.325.405
Universidad Nacional
de Colombia

PROFESIONAL : KAREN JULIETH CORAL ORDOÑEZ
CC - 1123325405 - T.P 1123325405
ESPECIALIDAD - MEDICO GENERAL

Imprimió: KAREN JULIETH CORAL ORDOÑEZ - kcoral

Fecha Impresión : 2019/3/7 - 15:28:43

		GRACIAS
	11:02	djquintero - DIANA JULIETH QUINTERO BELTRAN ESPECIALIDAD: ENFERMERIA GENERAL REVISADO
2019-03-05	09:24	kcoral - KAREN JULIETH CORAL ORDOÑEZ ESPECIALIDAD: MEDICO GENERAL CUIDADOS DE HOSPITALIZACION DIETA NORMAL TAPON HEPARINIZADO RANITIDINA AMP 50MG CADA 12 HORAS EV AMPICILINA/SULBACTAM AMP 1.5 GR, 2AMP CADA 6 HRS EV FI 27/02/19 DIA 6/7 DIPIRONA AMP 2.5GRS CADA 8 HRS EV (PASAR DILUÍDA EN BURETROL) TRAMADOL AMP 50MG CADA 8HRS EV***SOLO SI DOLOR NO MEJORA*** LORATADINA TAB. 10MG DAR UNA VIA ORAL CADA NOCHE ENOXAPARINA AMP 40MG EV CADA 24 HRS SEGUIMIENTO POR CX PLÁSTICA EN PROCESO DE NUEVO LAVADO QUIRÚRGICO POR PLÁSTICA CAMBIOS DE VENDAJES SEGÚN NECESIDAD CUIDADOS DEL SISTEMA VAC CONTROL SIGNOS VITALES AVISAR CAMBIOS GRACIAS
	10:28	mcramirez - MARIA CAMILA RAMIREZ SANCHEZ ESPECIALIDAD: ENFERMERIA GENERAL REVISADO
2019-03-06	07:30	lmpabon - LINA MARIA PABON MORALES ESPECIALIDAD: MEDICO GENERAL CUIDADOS DE HOSPITALIZACION DIETA NORMAL TAPON HEPARINIZADO RANITIDINA AMP 50MG CADA 12 HORAS EV AMPICILINA/SULBACTAM AMP 1.5 GR, 2AMP CADA 6 HRS EV FI 27/02/19 DIA 7/7-10 DIPIRONA AMP 2.5GRS CADA 8 HRS EV (PASAR DILUÍDA EN BURETROL) TRAMADOL AMP 50MG CADA 8HRS EV***SOLO SI DOLOR NO MEJORA*** LORATADINA TAB. 10MG DAR UNA VIA ORAL CADA NOCHE ENOXAPARINA AMP 40MG EV CADA 24 HRS SEGUIMIENTO POR CX PLÁSTICA EN PROCESO DE AUTORIZACION VS REMISION CAMBIOS DE VENDAJES SEGÚN NECESIDAD CUIDADOS DEL SISTEMA VAC CONTROL SIGNOS VITALES AVISAR CAMBIOS GRACIAS
	08:32	mcramirez - MARIA CAMILA RAMIREZ SANCHEZ ESPECIALIDAD: ENFERMERIA GENERAL REVISADO
	17:11	djquintero - DIANA JULIETH QUINTERO BELTRAN ESPECIALIDAD: ENFERMERIA GENERAL revisado
2019-03-07	07:46	lmpabon - LINA MARIA PABON MORALES ESPECIALIDAD: MEDICO GENERAL CUIDADOS DE HOSPITALIZACION DIETA NORMAL TAPON HEPARINIZADO RANITIDINA AMP 50MG CADA 12 HORAS EV AMPICILINA/SULBACTAM AMP 1.5 GR, 2AMP CADA 6 HRS EV FI 27/02/19 DIA 8/7-10 DIPIRONA AMP 2.5GRS CADA 8 HRS EV (PASAR DILUÍDA EN BURETROL) TRAMADOL AMP 50MG CADA 8HRS EV***SOLO SI DOLOR NO MEJORA*** LORATADINA TAB. 10MG DAR UNA VIA ORAL CADA NOCHE ENOXAPARINA AMP 40MG EV CADA 24 HRS SEGUIMIENTO POR CX PLÁSTICA EN PROCESO DE REMISION CAMBIOS DE VENDAJES SEGÚN NECESIDAD CUIDADOS DEL SISTEMA VAC CONTROL SIGNOS VITALES AVISAR CAMBIOS GRACIAS

FABILU LTDA
NIT 900242742

SOLICITUD DE INCAPACIDADES Y/O LICENCIAS DE MATERNIDAD No. **103424**

Fecha de Solicitud 7/3/2019

CLINICA COLOMBIA CALI
Cra 46 9C 85
3850285

Información del Paciente:

Paciente:	LUNA ROJAS MILTON ANIBAL	EPS:	COSMITET LTDA
No. Afiliación:		Empresa:	
No. Identificación:	CC 16739673	Afiliado:	
		Tipo Usuario:	Beneficiario — Estrato: 1

Información Sobre la Incapacidad:

Fecha de Inicio:	26/02/2019	Fecha terminación:	7/03/2019	Duración:	10 Dia(s)	Prorroga:	SI
Diagnostico:	T07X - TRAUMATISMOS MULTIPLES, NO ESPECIFICADOS						
		T. de Contingencia:	INCAPACIDAD POR ACCIDENTE DE TRÁNSITO			Clase de Atención:	

Información de la IPS y del Medico:

Nombre de la IPS: FABILU LTDA	Nombre del Medico: KAREN JULIETH CORAL ORDOÑEZ	CC 1123325405

Diagnostico Principal: T07X - TRAUMATISMOS MULTIPLES, NO ESPECIFICADOS

Karen Julieth Coral Ordoñez
CC. 1.123.325.405
Medicina General
Clínica Colombia

FIRMA USUARIO:

Firma Medico Tratante: KAREN JULIETH CORAL ORDOÑEZ
Registro Médico No.: 1123325405

Dcto Ident :

LUNA ROJAS, MILTON ANIBAL
REF.:CRIS348695
02-26-2019
06:00:51 PM

Unspecified
Principal
RX PIE

Se: 11
Im: 1/1

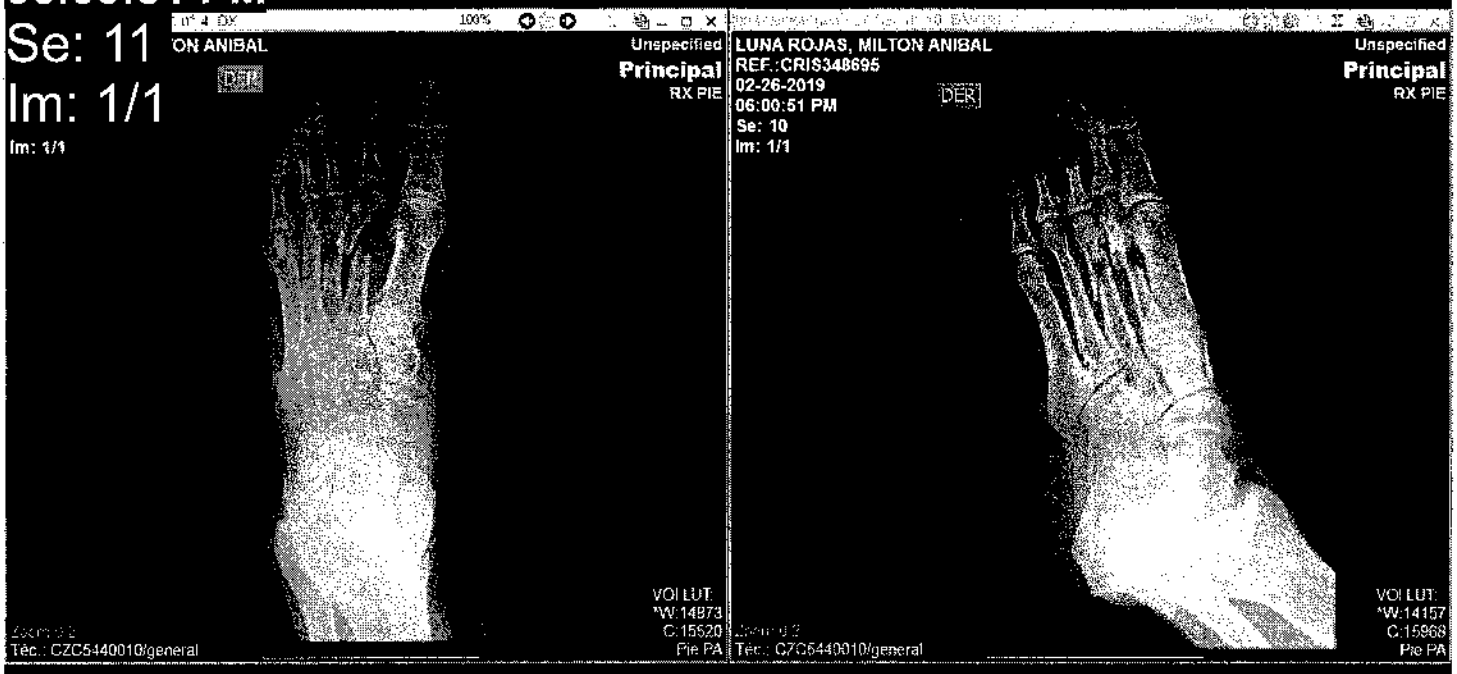

W:255
C:128
Imágenes clave reconstruidas
Zoom:3.3
03:30:22 PM

LUNA ROJAS, MILTON ANIBAL
REF.:CRIS351027
03-03-2019
12:18:20 AM

Unspecified
Principal
RX PIE

Se: 3
Im: 1/1

W:255
C:128
Imágenes clave reconstruidas
Zoom:3.3
03:30:52 PM

Historia:	16739673	**Orden Número:**	201903020390
Paciente:	LUNA ROJAS MILTON ANIBAL	Fecha y Hora de ingreso:	2019-03-02 20:59
Edad:	52 Años	Fecha de impresión:	
Género:	Masculino	**SERVICIO:**	hospitalizacion 7 piso

Historia:	16739673	**Orden Número:**	201903020390
Paciente:	LUNA ROJAS MILTON ANIBAL	Fecha y Hora de ingreso:	2019-03-02 20:59
Edad:	52 Años	Fecha de impresión:	
Género:	Masculino	**SERVICIO:**	hospitalizacion 7 piso

Examen	Resultado	Valores de Referencia	Unidades

MICROBIOLOGIA AUTOMATIZADA

CULTIVO PARA MICROORGANISMOS EN CUALQUIER MUESTRA DIFERENTE A MO

TIPO DE MUESTRA

secreción pie derecho n2

SITIO ANATOMICO

secreción pie derecho n2

REPORTE PRELIMINAR CULTIVO

NEGATIVO A LAS 24 HORAS INCUBACION

REPORTE FINAL CULTIVO

NEGATIVO A LAS 48 HORAS INCUBACION

Validado por: TOMASA OSORIO Validado: 03/03/2019 9:30:53



PROFESIONAL: CARLOS ARTURO LEMOS TORRES
CC - 14990861 - T.P 119279/1980
ESPECIALIDAD: TRAUMATOLOGO-ORTOPEDISTA

CLÍNICA COLOMBIA

NOTA OPERATORIA

DATOS PACIENTE			
Nº INGRESO	390023	**FECHA INGRESO**	26/02/2019 02:07 pm
Nº CUENTA	421704		
PACIENTE	CC 16739673	MILTON ANIBAL LUNA ROJAS	
EDAD	52 Años		
DIRECCION	CARRERA 72 1A 39	**TELÉFONO**	3146916715
ENTIDAD	NIT 830023202	COSMITET LTDA	
PLAN	COSMITET LTDA 2019		
VIA DE INGRESO	Urgencias	**RESPONSABLE: GABY VANESSA GONZALEZ CASTRO**	

DATOS DEL PROCEDIMIENTO			
FECHA INICIO	2019-02-26 20:30	**DURACION**	02:01 (HH:mm)
QUIROFANO	SALA 5		
VIA ACCESO	POLITRAUMA, MISMA VIA, IGUAL ESPECIALIDAD	**TIPO CIRUGIA**	CONTAMINADA
AMBITO CIRUGIA	URGENCIAS	**FINALIDAD CIRUGIA**	TERAPEUTICO
CIRUJANO	CARLOS ARTURO LEMOS TORRES		
ANESTESIOLOGO	ABNER ALEXANDER RUIZ OCAMPO	**AYUDANTE**	JUAN PABLO REVELO MOTTA
INSTRUMENTADOR		**CIRCULANTE**	YOANA ANDREA RAMOS JURADO
TIPO ANESTESIA	RAQUIDEA		

GASES UTILIZADOS			
TIPO GAS	METODO SUMINISTRO	FRECUENCIA SUMINISTRO(L/m)	MINUTOS

PROCEDIMIENTOS REALIZADOS		
CARGO	**DESCRIPCION**	
796800	LAVADO Y DESBRIDAMIENTO DE FRACTURA ABIERTA DE DEDOS DE PIE SOD	
	PROFESIONAL	
796700	LAVADO Y DESBRIDAMIENTO DE FRACTURA ABIERTA DE TARSIANOS O METATARSIANOS SOD	
	PROFESIONAL	

DESCRIPCIONES TECNICAS QUIRURGICAS

CARLOS ARTURO LEMOS TORRES

INSTRUMENTADORA : DIDIANA RAMIREZ.

ASEPSIA + ANTISEPSIA + CAMPOS QUIRURGICOS .

DESBRIDAMIENTO DEL PIE DERECHO + LAVADO CON SOLUCION SALINA Y AGUA OXIGENADA.

DESBRIDAMIENTO DE LOS DEDOS A NIVEL DE LA MF EXPUESTAS DEL 1, 2 Y 3 DEDOS + LAVADO.

DESBRIDAMIENTOS + CURETAJES + LAVADO CON AGUA OXIGENADA Y SOLICION SALINA .

SE EXTRAE TODA LA CONTAMINEACION CON TIERRA, PIEDRAS Y MATERIAL VEGETAL - MACROSCOPICAMENTE QUEDA LIMPIO .

POR DEFECTO DE COBERTURA Y EXPOOSICION DE METATARSIANOS Y TENDONES EXTENSORES SE DEJA CON UN (1) SISTEMA VAC.

SE HOSPITIALZA CON ANTIBIOTICOS .
EN 3 O 4 DIAS CAMBIO DE SISTEMA VAC Y NUEVO DESBRIDAMIENTO - ES PRIORITARIO.
****

HALLAZGOS QUIRURGICOS

CARLOS ARTURO LEMOS TORRES

ATRISION SEVERA DEL PIE DERECHO CON GRAN DEFECTO DE COBERTURA EN DORSO DEL PIE + CONTAMINACION CON TUIERRA, PIEDRAS Y MATERIAL VEGETAL + FRACTURAS EXPUESTAS DEL 1, 2 Y 3 METATARSIANOS + LESION DE LOS EXTENSORES DEL 1, 2 Y 3 DEDOS DEL PIE DERECHDO CON PERDIDA DE SUSTANCIA TENDINOSA.

CC - 67045171 - T.P 67045171
ESPECIALIDAD: CIRUJANO PLASTICO

CLÍNICA COLOMBIA
Salud Para Todos

NOTA OPERATORIA

DATOS PACIENTE			
Nº INGRESO	390023	**FECHA INGRESO**	26/02/2019 02:07 pm
Nº CUENTA	421704		
PACIENTE	CC 16739673	MILTON ANIBAL LUNA ROJAS	
EDAD	52 Años		
DIRECCION	CARRERA 72 1A 39	**TELÉFONO**	3146916715
ENTIDAD	NIT 830023202	COSMITET LTDA	
PLAN	COSMITET LTDA 2019		
VIA DE INGRESO	Urgencias	**RESPONSABLE: GABY VANESSA GONZALEZ CASTRO**	

DATOS DEL PROCEDIMIENTO			
FECHA INICIO	2019-03-02 13:04	**DURACION**	00:30 (HH:mm)
QUIROFANO	SALA 7		
VIA ACCESO	MULTIPLE, DIFERENTE VIA, DIFERENTE ESPECIALIDAD	**TIPO CIRUGIA**	LIMPIA-CONTAMINADA
AMBITO CIRUGIA	HOSPITALARIA	**FINALIDAD CIRUGIA**	TERAPEUTICO
CIRUJANO	LINA MARCELA RAMOS AMEZQUITA		
ANESTESIOLOGO	MARIHOM COPETE IBARGUEN	**AYUDANTE**	JUAN FELIPE RIVERA RODRIGUEZ
INSTRUMENTADOR	GIOVANNA KATHERINE TOVAR ANACONA	**CIRCULANTE**	
TIPO ANESTESIA	LOCAL		

GASES UTILIZADOS			
TIPO GAS	METODO SUMINISTRO	FRECUENCIA SUMINISTRO(L/m)	MINUTOS

PROCEDIMIENTOS REALIZADOS	
CARGO	**DESCRIPCION**
862324	ESCARECTOMIA MENOR DEL 10 % DE SUPERFICIE CORPORAL
	PROFESIONAL
862001	DESBRIDAMIENTO ESCISIONAL EN AREA ESPECIAL EN CARA Y CUELLO
	PROFESIONAL
867202	COLGAJO LOCAL DE PIEL COMPUESTO DE VECINDAD ENTRE DOS A CINCO CENTIMETROS CUADRADOS
	PROFESIONAL
868502	PLASTIA EN Z O W EN AREA ESPECIAL (CARA CUELLO MANOS PIES PLIEGUES DE FLEXION GENITALES) ENTRE TRES A CINCO
	PROFESIONAL

DESCRIPCIONES TECNICAS QUIRURGICAS
LINA MARCELA RAMOS AMEZQUITA
PACIENTE A QUIEN BAJO SEDACION SE REALIZA ASEPSIA, ANTISEPSIA, COLOCACION DE PAÑOS ESTERILES, SE REAIZA INFITRACION CON LIDOCAINA CON EPINEFRINA, SE RELAIZA LAVADO PROFUSO CON SOLUCION SALINA, SE RELAIZA ESCARECTOMIA DE BORDES, DESBRIDAMIENTO DE LA HERIDA PROFUNDA, SE REALIZA Z-PLASTIA Y ELEVACION DE COLGAJOS SUPERIOR E INFERIOR, SE HACE HEMOSTASIA Y SE SUTURA POR PLANOS, SE DEJA CURACION OCUSIVA

HALLAZGOS QUIRURGICOS
LINA MARCELA RAMOS AMEZQUITA
HERIDA EN MENTON DE 4CM LONGITUD PROFUNDA HASTA HUESO CON COMPROMISO MUSCULAR, BORDES NECROTICOS CON ABUNDNTE FIBRINA

PROFESIONAL: LINA MARCELA RAMOS AMEZQUITA

CLÍNICA COLOMBIA

NOTA OPERATORIA

DATOS PACIENTE			
Nº INGRESO	390023	**FECHA INGRESO**	26/02/2019 02:07 pm
Nº CUENTA	421704		
PACIENTE	CC 16739673	MILTON ANIBAL LUNA ROJAS	
EDAD	52 Años		
DIRECCION	CARRERA 72 1A 39	**TELÉFONO**	3146916715
ENTIDAD	NIT 830023202	COSMITET LTDA	
PLAN	COSMITET LTDA 2019		
VIA DE INGRESO	Urgencias	**RESPONSABLE: GABY VANESSA GONZALEZ CASTRO**	

DATOS DEL PROCEDIMIENTO			
FECHA INICIO	2019-03-02 13:30	**DURACION**	00:51 (HH:mm)
QUIROFANO	SALA 7		
VIA ACCESO	POLITRAUMA, MISMA VIA, IGUAL ESPECIALIDAD	**TIPO CIRUGIA**	LIMPIA
AMBITO CIRUGIA	HOSPITALARIA	**FINALIDAD CIRUGIA**	TERAPEUTICO
CIRUJANO	LUIS MIGUEL TELLO VALENCIA		
ANESTESIOLOGO	MARIHOM COPETE IBARGUEN	**AYUDANTE**	JUAN FELIPE RIVERA RODRIGUEZ
INSTRUMENTADOR	GIOVANNA KATHERINE TOVAR ANACONA	**CIRCULANTE**	
TIPO ANESTESIA	RAQUIDEA		

GASES UTILIZADOS			
TIPO GAS	METODO SUMINISTRO	FRECUENCIA SUMINISTRO(L/m)	MINUTOS

PROCEDIMIENTOS REALIZADOS	
CARGO	**DESCRIPCION**
770801	SECUESTRECTOMIA DRENAJE DESBRIDAMIENTO DE TARSO O METATARSO (CADA UNO)
	PROFESIONAL
862006	DESBRIDAMIENTO ESCISIONAL MENOR DEL 10% DE SUPERFICIE CORPORAL EN AREA GENERAL
	PROFESIONAL
808077	DESBRIDAMIENTO LAVADO Y LIMPIEZA DE FALANGES DE DEDO DEL PIE (CADA UNO) VIA ABIERTA
	PROFESIONAL
793802	REDUCCION ABIERTA DE FRACTURA DE METATARSIANO (CADA UNO) CON FIJACION INTERNA (DISPOSITIVOS DE FIJACION U OSTEOSINTESIS)
	PROFESIONAL
935000-P	TERAPIA DE PRESION NEGATIVA VAC
	PROFESIONAL

DESCRIPCIONES TECNICAS QUIRURGICAS

LUIS MIGUEL TELLO VALENCIA

DECUBITO SUPINO, MEDIDAS DE ASEPSIA Y ANTISEPSIA, PAÑOS DE CAMPO, SE OBSERVA HERIDA COMPLEJA EN DORSO DE PIE DERECHO CON EXPOSICION OSEA, SE REALIZA LAVADO Y DESBRIDAMIENTO ESCICIONAL DE HERIDA CON 1000CC DE SSN 0,9%, SE REALIZA LAVADO Y SECUESTRECTOMIA DE FRAGMENTOS DESVITALIZADOS DE FRACTURAS CON 2000CC DE SSN 0,9%, SE REALIZA LAVADO Y DESBRIDAMIENTO DE ARTICULACIONES METATARSOFALANGICAS DE 2DO Y 3ER DEDOS CON 1000CC DE SSN 0,9%, SE TOMA 2 MUESTRAS DE SECRECION PARA CULTIVO, SE REALIZA REDUCCION DE FRACTURA DE 2DO METATARSIANO Y SE FIJA CON 1 CLAVO DE KIRSHNERT DE 1,8 X 250MM, SE REALIZA REDUCCION DE FRACTURA DE 3ER METATARSIANO Y SE FIJA CON 1 CLAVO DE KIRSHNERT DE 1,8 X 250MM, SE COMPRUEBA REDUCCION, ESTABILIDAD Y POSICION DE MATERIAL DE OTS BAJO CONTROL RADIOLOGICO, SE REALIZA LAVADO CON 1000CC DE SSN 0,9%, SE REALIZA COLOCACION DE SISTEMA VAC EN DEFECTO DE COBERTURA SIN COMPLICACIONES.

CIRCULANTE: NIYI TUIZ

LUIS MIGUEL TELLO VALENCIA

NOTA ACLARATORIA: SE UTILIZARON 2 CLAVOS DE KIRSHNERT DE 1,8 X 230MM

HALLAZGOS QUIRURGICOS

LUIS MIGUEL TELLO VALENCIA

FRACTURA EXPUESTA DE 2DO Y 3ER METATARSIANO DERECHO GRADO IIIB HERIDA COMPLEJA EN DORSO DE PIE DERECHO CON PERDIDA DE SUSTANCIA TENDINOSA (EXTENSORES 1ER, 2DO Y 3ER ARTEJOS)

CULTIVOS
LUIS MIGUEL TELLO VALENCIA - CULTIVO ENVIADO: NO
DESCRIPCION DEL CULTIVO: CULTIVO 1: SECRECION PIE DERECHO CULTIVO 2: SECRECION PIE DERECHO

Dr. Luis Miguel Tello V.
Cirujano Ortopedia y
Traumatología
c.c.6548746 RM 199726

PROFESIONAL: LUIS MIGUEL TELLO VALENCIA
CC - 6548746 - T.P 1084
ESPECIALIDAD: TRAUMATOLOGO-ORTOPEDISTA

CLÍNICA COLOMBIA

RESUMEN EPICRISIS

PACIENTE: MILTON ANIBAL LUNA ROJAS	**IDENTIFICACION:** CC 16739673	**HC:** 16739673 - CC
FECHA DE NACIMIENTO: 12/1/1967 **EDAD:** 52 Años **SEXO:** M		**TIPO AFILIADO:** Beneficiario
RESIDENCIA: CARRERA 72 1A 39	VALLE DEL CAUCA-CALI	**TELEFONO:** 3238972
NOMBRE ACOMPAÑANTE:	**PARENTESCO:**	**TELEFONO:**
FECHA INGRESO: 26/02/2019 02:07 PM	**FECHA EGRESO:** 02/04/2019 09:54 AM	**CAMA:** V14A
DEPARTAMENTO: H1700 - HOSPITALIZACION 7 PISO	**SERVICIO:** HOSPITALARIO	
CLIENTE: COSMITET LTDA	**PLAN:** COSMITET LTDA 2019	

FECHA	MOTIVOS DE CONSULTA Y ENFERMEDAD ACTUAL
2019-02-26	**14:58 wagiraldo - WILLIAM ANDRES GIRALDO TORO** **MOTIVO DE CONSULTA :** ACCIDENTE DE TRANSITO **ENFERMEDAD ACTUAL :** PACT MASCULINO DE 52 AÑOS TRAIDO POR PERSONAL DE AMBULANCIA QUIEN REFIERE ACCIDENTE DE TRANSITO AL PRESENTAR CAIDA DESDE MOTOCICLETA EN MOVIMIENTO EN CALIDAD DE CONDUCTOR CON POSTERIOR TRAUMATISMO CRANEO ENCEFALICO CON PERDIDA DE LA CONCIENCIA NO SABE DE CUANTO TIEMPO ADEMAS DOLOR INTENSO EN PIE DERECHO CON DEFORMIDAD Y HERIDA DEL DORSO.

DIAGNOSTICOS DE INGRESO ASIGNADOS

CODIGO	DIAGNOSTICO DE INGRESO	ESTADO	OBSERVACION	USUARIO	FECHA
S007	TRAUMATISMOS SUPERFICIALES MULTIPLES DE LA CABEZA			WILLIAM ANDRES GIRALDO TORO	2019-02-26
T07X	TRAUMATISMOS MULTIPLES, NO ESPECIFICADOS			WILLIAM ANDRES GIRALDO TORO	2019-02-26

MOTIVO DE SALIDA Y RECOMENDACIONES

2019-02-26 15:40	**PROFESIONAL:** wagiraldo - WILLIAM ANDRES GIRALDO TORO	**ESPECIALIDAD:** MEDICO GENERAL

ORDENES MEDICAS:
1. OBSERVACION HOMBRES
2. SSN 0.9% BOLO DE 500CC AHORA
3. NADA VIA ORAL
4. CLINDAMICINA 600MG CADA 6 HORAS
5. GENTAMICINA 160MG DIA
7. DIPIRONA 2GR IV CADA 8 HORAS
8. TOXOIDE TETANICO SC AHORA
9. SS TAC DE CARA Y SENOS PARANASALES + TAC CRANEO+RX TOBILLO + TAC CADERA
10. CURACION Y LAVADO DE HERIDA
11. CSV-AC

2019-02-26 17:40	**PROFESIONAL:** calemos - CARLOS ARTURO LEMOS TORRES	**ESPECIALIDAD:** TRAUMATOLOGO-ORTOPEDISTA

ORTOPEDIA.
INGRESA A LAS 14:58 HORAS - POLITRAUMATIZADO EN ACC. DE TRANSITO .
CON HISTORIA DE PERDIDA DEL CONOCIMIENTO POR TIEMPO NO DETERMINADO.
ADEMAS TRAUMA EN TORAX Y ATRISION A NIVEL DEL PIE DERECHO.

EXAMEN FISICO
AHORA LUCIDO Y CONCIENTE .
CON HERIDA SUCIA EN DORSO DEL PIE DERECHO CONTAMINADA CON TIERRA Y QUE EXPONE TENDONES, HUESOS METATARSIANOS Y CON DEFECTO DE COBERTURA EN ELE DORSO DEL PIE DERECHO.
CLINICAMENTE CON FRACTURAS DE LOS METATARSIANOS - NO HAY RX EN EL MOMENTO DEL EXAMEN .

CX : SE PASA TURNO A CIRUGIA URGENTE POR HERIDA + CONTAMINACION DEL PIE DERECHO.

PENDIENTE VALORACION URGENTE POR NEUROCIRUGIA Y CX GENERAL (PACIENTE POLITRAUMATIZADO) ******* **********

2019-02-26 18:05	**PROFESIONAL:** bruano - BAYRON RUANO	**ESPECIALIDAD:** CIRUJANO GENERAL

PTE DE 52 AÑOS, REFIERE QUE AL MEDIO DIA SUFRIO ACCIDENTE DE TRANSITO COMO CONDUCTOR DE MOTOCICLETA QUE COLISIONO SUFRIENDO POLITRAUMA CON PERDIDA DEL CONOCIMIENTO, NO RECUERDA EL EVENTO
AHORA ALERTA, ORIENTADO, SIN DEFICIT FOCAL
HERIDA EN MENTON CUBIERTA POR GASA
ESCORIACIONES ANTERIORES EN REGION TORACOABDOMINAL
NO DOLOR A LA PALPACION TORACOABDOMINAL, NO DEFORMIDAD, NO CREPITACION, NO ENFISEMA
AUSCULTACION CARDIOPULMONAR COMPLETAMENTE NORMAL
ABDOMEN BLANDO, NO DOLOROSO, NO MASAS, PERIST PRESENTE
PELVIS ESTABLE
HERIDA EN PIE CUBIERTA
PTE CON TRAUMA DE TEJIDOS BLANDOS EN REGION TORACOABDOMINAL. NO REQUIERE MANEJO ADICIONAL POR CIRUGIA GENERAL

2019-02-26 19:37	**PROFESIONAL:** jreina - JULIO SOLARTE REINA	**ESPECIALIDAD:** NEUROCIRUJANO

PACIENTE MASCULINO DE 52 AÑOS
POLITRAUMA EN ACCIDENTE DE TRANSITO. TCE MODERADO
GLSGOW 14/15 ORIENTADO EN LUGAR Y PERSONA TIEMPO
TAC DE CRANEO: DENTRO DE LIMITES NORMALES, NO CONTUSION, LINEA MEDIA CONSERVADA
PACIENTE SIN IMPEDIMENTO PARA REALIZACION DE CIRUGIA, ALTA POR EL SERVICIO SE CIERRA INTERCONSULTA

2019-02-27 13:11	**PROFESIONAL:** dalondono - DAVID LONDONO	**ESPECIALIDAD:** TRAUMATOLOGO-ORTOPEDISTA

ORTOPEDIA

DX:
1- DEFECTO DE COBERTURA EN DORSO DEL PIE DERECHO
2- FRACTURAS EXPUESTAS DEL 1, 2 Y 3 METATARSIANOS PIE DERECHO
A) CONTAMINACION CON TIERRA, PIEDRAS Y MATERIAL VEGETAL
3- LESION DE LOS EXTENSORES DEL 1, 2 Y 3 DEDOS DEL PIE DERECHDO CON PERDIDA DE SUSTANCIA TENDINOSA.

PACIENTE EN SALAS DE HOSPITALIZACION,R EFIERE SENTRISE MEJOR A COMO INGRESO, DOLOR MODULADO ADECUADAMENTE. NO REFIERE NUEVOS SINTOMAS

EXAMEN FISICO
PACIENTE ALERTA ORIENTADO, SIN DIFICULTAD RESPIRATORIO
EXTREMIDAD MIEMBRO INF DERECHO CON CURACIONES MAS SISTEMA VAC FUNCIONAL,DERENANDO AMTERIAL SEROSANGUINOLENTO,PULSOS DISTALES RPESENTES, LLENADO CAPILAR MENOR DE 2 SEG, NO REALIZA EXTENSION DE DEDOS, SNC: SIN DEFICIT APARENTE

PACIENTE EN CONTEXTO DE FRACTURAS EXPUESTAS MAS LESION DE EXTENSORES CON DEFECTO DE COBERTURA EN DORSO DE PIE DERECHO, QUE EL DIA DE AYER SE REALIZA LAVADO DE URGENCIAS MAS SISTEMA VAC, HOY DIA 1 DE POP CON ADECUADA EVOLUCION, SE CONSIDERA LLEVAR A NUEVO LAVADO EN 48 HORAS + SISTEMA VAC, SEGUN ESTADO DE TEJIDOS DEFINIR OSTEOSINTESIS, SE CARGA TURNO, SE CONSIDERA CONTINUAR CON ANTIBIOTICOTERAPIA ESTABLECIDA, VIGILANCIA CLINICA E INFORMAR CAMBIOS. SE EXPLICA CONDUCTA A PACIENTE REFIERE ENTENDER Y ACEPTA

2019-02-27 14:03	**PROFESIONAL:** kcoral - KAREN JULIETH CORAL ORDOÑEZ	**ESPECIALIDAD:** MEDICO GENERAL

/// EVOLUCIÓN PISO 7; ORTOPEDIA ----MD ASISTENCIAL KAREN CORAL ///

MILTON ANIBAL LUNA
EDAD: 52 AÑOS

DX.
1. TRAUMA EN ACCIDENTE DE TRANSITO
1.1 TRAUMA PIE DERECHO
1.1 GRAN DEFECTO DE COBERTURA EN DORSO DEL PIE
1.2 FRACTURAS EXPUESTAS DEL 1, 2 Y 3 METATARSIANOS
1.3 LESION DE LOS EXTENSORES DEL 1, 2 Y 3 DEDOS CON PERDIDA DE SUSTANCIA TENDINOSA
1.5 POP LV+DB+COLOCACIÓN VAC PIE DERECHO (26/02/19)

AMPISULBA FI 27/02/19

S. REFEIRE CON DOLOR MODULADO, TOLERA LA VÍA ORAL, TOLERA TERAPIA VA, NO DOLOR. NIEGA ALZAS TÉRMICAS.

EF. ALERTA, ATENTA, ORIENTADA, HIDRATADA.
SV. 124/76 FR. 19 FC. 81 SATO2. 96% AL AMBIENTE.
CABEZA, NORMOCEFALO. PUPILAS NORMORREACTIVAS. CONJUNTIVAS ROSADAS, MUCOSAS HUMEDAS. CARDIACO. RUIDOS RITMICOS, REGULARES, NO SOPLOS. PUL: MURMULLO VESICULAR PRESENTE EN AMBOS CAMPOS PULMONARES, SIN AGREGADOS. ABDOMEN: BLANDO, DEPRESIBLE, NO DOLOROSO A LA PALPACION, NO SIGNOS DE IRRITACION PERITONEAL. EXTREMIDADES MINF

DERECHO: CON USO DE VENDAJES ELÁSTICOS EN TOBILLO Y PIE, APÓSITOS CON ESTIGMAS DE SANGRADO ESCASO NO ACTIVO, SISTEMA VAC FUNCIONAL. SIMETRICAS, SIN EDEMA. SNC. SIN SIGNOS FOCALIZACION,GLASGOW 15/15.

NOTA OPERATORIA

ASEPSIA + ANTISEPSIA + CAMPOS QUIRURGICOS .

DESBRIDAMIENTO DEL PIE DERECHO + LAVADO CON SOLUCION SALINA Y AGUA OXIGENADA.

DESBRIDAMIENTO DE LOS DEDOS A NIVEL DE LA MF EXPUESTAS DEL 1, 2 Y 3 DEDOS + LAVADO.

DESBRIDAMIENTOS + CURETAJES + LAVADO CON AGUA OXIGENADA Y SOLICION SALINA .

SE EXTRAE TODA LA CONTAMINEACION CON TIERRA, PIEDRAS Y MATERIAL VEGETAL - MACROSCOPICAMENTE QUEDA LIMPIO .

POR DEFECTO DE COBERTURA Y EXPOOSICION DE METATARSIANOS Y TENDONES EXTENSORES SE DEJA CON UN (1) SISTEMA VAC.

SE HOSPITIALZA CON ANTIBIOTICOS .
EN 3 O 4 DIAS CAMBIO DE SISTEMA VAC Y NUEVO DESBRIDAMIENTO - ES PRIORITARIO.

HALLAZGOS QUIRURGICOS

ATRISION SEVERA DEL PIE DERECHO CON GRAN DEFECTO DE COBERTURA EN DORSO DEL PIE + CONTAMINACION CON TUIERRA, PIEDRAS Y MATERIAL VEGETAL + FRACTURAS EXPUESTAS DEL 1, 2 Y 3 METATARSIANOS + LESION DE LOS EXTENSORES DEL 1, 2 Y 3 DEDOS DEL PIE DERECHDO CON PERDIDA DE SUSTANCIA TENDINOSA.

AP. PACIENTE QUE INGRESA EN CONTEXTO DE TRAUMA EN ACCIDENTE DE TRÁNSITO EN EL QUE SUFRE FRACTURAS EXPUESTAS DE 1,2,3 METATRSIANOS DE PIE DERECHO, CON DEFECTO DE COBERTURA, POR LO QUE FUE LLEVADO EL DÍA DE AYER A MANEJO QUIRÚRIGCO DE URGENCIA POR PARTE DE ORTOPEDIA, PARA LAVADO, DEBRIDAMIENTEO DE LESIONES Y COLOCACIÓN SISTEMA PRESIÓN NEGATIVA.
EN EL MOMENTO ESTABLE HEMODINAMICMAENTE, SIN SIRS, CON DOLOR MODULADO.
EN REVISTA CON DR. LONDOÑO, ORTOPEDISTA, SE INDICA LLEVAR A NUEVO LAVADO EN 72 HORAS, PARA REVISIÓN DE TEJIDOS BLANDOS Y SEGÚN EL ESTADO DE ESTOS CONSIDERAR OSTEOSÍNTESIS.
LO ANTERIOR SE EXPLICA AL PACIENTE QUIEN DICE ENTENDER Y ACEPTAR.

2019-02-28 10:06	**PROFESIONAL:** aduenas - AWDY BRAYAM DUENAS BARAHONA	**ESPECIALIDAD:** TRAUMATOLOGO-ORTOPEDISTA

** ORTOPEDIA **

- DX:
1. DEFECTO DE COBERTURA EN DORSO DEL PIE DERECHO
2. FRACTURAS EXPUESTAS DEL 1, 2 Y 3 METATARSIANOS PIE DERECHO
A) CONTAMINACION CON TIERRA, PIEDRAS Y MATERIAL VEGETAL
3. LESION DE LOS EXTENSORES DEL 1, 2 Y 3 DEDOS DEL PIE DERECHDO CON PERDIDA DE SUSTANCIA TENDINOSA.

- PACIENTE EN SALA DE HOSPITALIZACION, REFIERE SENTRISE MEJOR, DOLOR MODULADO ADECUADAMENTE. NO REFIERE NUEVOS SINTOMAS, EN EL MOMENTO EN ACEPTABLES CONDICIONES GENERALES, ALERTA, AL EXAMEN FISICO PRESENTA EN MIEMBRO INFERIOR DERECHO CON CURACIONES MAS SISTEMA VAC FUNCIONAL, DERENANDO MATERIAL SEROSANGUINOLENTO, PULSOS DISTALES PRESENTES, LLENADO CAPILAR 2 SEGUNDOS, NO REALIZA EXTENSION DE DEDOS.

- PLAN: PACIENTE CON CUADRO COMENTADO, EN CONTEXTO DE FRACTURAS EXPUESTAS MAS LESION DE EXTENSORES CON DEFECTO DE COBERTURA EN DORSO DE PIE DERECHO, CON CONDUCTA QUIRURGICA DEFINIDA PARA NUEVO LAVADO + CAMBIO DE SISTEMA VAC, SEGUN ESTADO DE TEJIDOS DEFINIR OSTEOSINTESIS, POR EL MOMENTO CONTINUA IGUAL MANEJO MEDICO Y VIGILANCIA CLINICA.

2019-02-28 11:26	**PROFESIONAL:** lmpabon - LINA MARIA PABON MORALES	**ESPECIALIDAD:** MEDICO GENERAL

EVOLUCIÓN PISO 7//ORTOPEDIA// MD ASISTENCIAL LINA PABON

MILTON ANIBAL LUNA
CC 16739673
52 AÑOS

DX.
1. TRAUMA EN ACCIDENTE DE TRANSITO
1.1 TRAUMA PIE DERECHO
1.1 GRAN DEFECTO DE COBERTURA EN DORSO DEL PIE
1.2 FRACTURAS EXPUESTAS DEL 1, 2 Y 3 METATARSIANOS
1.3 LESION DE LOS EXTENSORES DEL 1, 2 Y 3 DEDOS CON PERDIDA DE SUSTANCIA TENDINOSA
1.5 POP LV+DB+COLOCACIÓN VAC PIE DERECHO (26/02/19)

1.6 HERIDA ABIERTA SUBMENTONIANA

AMPISULBA FI 27/02/19

SUBJETIVO: PACIENTE CON ACOMPAÑANTE, MODULANDO DOLOR. NIEGA ALZAS TÉRMICAS.

OBJETIVO: PACIENTE ALERTA, ATENTA, ORIENTADA, HIDRATADA. SIGNOS VITALES: TA: 99/64 FR. 19 FC. 76 SATO2. 97% AL AMBIENTE.
CABEZA, NORMOCEFALO. PUPILAS NORMORREACTIVAS. CONJUNTIVAS ROSADAS, MUCOSAS HUMEDAS. RUIDOS CARDIACO RITMICOS, REGULARES, NO SOPLOS. MURMULLO VESICULAR PRESENTE EN AMBOS CAMPOS PULMONARES, SIN AGREGADOS. ABDOMEN BLANDO, DEPRESIBLE, NO DOLOROSO A LA PALPACION, NO SIGNOS DE IRRITACION PERITONEAL. EXTREMIDADES MIEMBRO INFERIOR DERECHO CON USO DE VENDAJES ELÁSTICOS EN TOBILLO Y PIE, APÓSITOS CON ESTIGMAS DE SANGRADO ESCASO NO ACTIVO, SISTEMA VAC FUNCIONAL. SIMETRICAS, SIN EDEMA. SNC. SIN SIGNOS FOCALIZACION,GLASGOW 15/15.

ANALISIS/PLAN: PACIENTE QUE INGRESA EN CONTEXTO DE TRAUMA EN ACCIDENTE DE TRÁNSITO EN EL QUE SUFRE FRACTURAS EXPUESTAS DE 1,2,3 METATRSIANOS DE PIE DERECHO, CON DEFECTO DE COBERTURA, POR LO QUE FUE LLEVADO EL DÍA26/02/19 A MANEJO QUIRÚRIGCO DE URGENCIA POR PARTE DE ORTOPEDIA, PARA LAVADO, DEBRIDAMIENTEO DE LESIONES Y COLOCACIÓN SISTEMA PRESIÓN NEGATIVA, EN EL MOMENTO POR INDICACION DE ESPECIALIDAD TRATANTE LLEVAR A NUEVO LAVADO Y REVISION DE TEJIDOS DESPUES DEL 02/03/19 Y POSIBLE OSTEOSÍNTESIS.
LO ANTERIOR SE EXPLICA AL PACIENTE QUIEN DICE ENTENDER Y ACEPTAR.

2019-03-01 11:13	**PROFESIONAL:** lmramos - LINA MARCELA RAMOS AMEZQUITA	**ESPECIALIDAD:** CIRUJANO PLASTICO

MILTON ANIBAL LUNA ROJAS
CC 16739673

CX PLASTICA

DX PACIENTE QUIEN PRESENTA TRAUMA DE ACCIDENTE DE TRANSITO EN MENTON, QUIEN FUE VALORADO E INTERVENIDO POR ORTOPEDIA A QUIEN SE LE REALIZO LAVADO Y DESBRIDAMIENTO DE LA ZONA, NO SE REALIZO SUTURA; Y ORTOPEDIA CERRO INTERCONSULTA, Y LO REMITEN A CX PLASTICA SE SOLICITA TURNO QUIRURGICO PARA LAVADO Y DESBRIDAMIENTO DE LA ZON ACON CIERRE CON COLGAJOS EN ZONA ESPECIAL

2019-03-01 12:25	**PROFESIONAL:** lmpabon - LINA MARIA PABON MORALES	**ESPECIALIDAD:** MEDICO GENERAL

EVOLUCIÓN PISO 7//ORTOPEDIA// MD ASISTENCIAL LINA PABON

MILTON ANIBAL LUNA
CC 16739673
52 AÑOS

DX.
1. TRAUMA EN ACCIDENTE DE TRANSITO
1.1 TRAUMA PIE DERECHO
1.1 GRAN DEFECTO DE COBERTURA EN DORSO DEL PIE
1.2 FRACTURAS EXPUESTAS DEL 1, 2 Y 3 METATARSIANOS
1.3 LESION DE LOS EXTENSORES DEL 1, 2 Y 3 DEDOS CON PERDIDA DE SUSTANCIA TENDINOSA
1.5 POP LV+DB+COLOCACIÓN VAC PIE DERECHO (26/02/19)
1.6 HERIDA ABIERTA SUBMENTONIANA

AMPISULBA FI 27/02/19

SUBJETIVO: PACIENTE CON ACOMPAÑANTE, MODULANDO DOLOR. NIEGA ALZAS TÉRMICAS.

OBJETIVO: PACIENTE ALERTA, ATENTO, ORIENTADO. SIGNOS VITALES: TA: 112/68 FR. 19 FC. 82 SATO2. 98% AL AMBIENTE. NORMOCEFALO. PUPILAS NORMORREACTIVAS, CARA CON HERIDA A NIVEL DE REGION SUBMENTONIANA DE 3 CM APROXIMADAMENTE, CONJUNTIVAS ROSADAS, MUCOSAS HUMEDAS. RUIDOS CARDIACO RITMICOS, REGULARES, NO SOPLOS. MURMULLO VESICULAR PRESENTE EN AMBOS CAMPOS PULMONARES, SIN AGREGADOS. ABDOMEN BLANDO, DEPRESIBLE, NO DOLOROSO A LA PALPACION, NO SIGNOS DE IRRITACION PERITONEAL. EXTREMIDADES MIEMBRO INFERIOR DERECHO CON USO DE VENDAJES ELÁSTICOS EN TOBILLO Y PIE, APÓSITOS CON ESTIGMAS DE SANGRADO ESCASO NO ACTIVO, SISTEMA VAC FUNCIONAL. SIMETRICAS, SIN EDEMA. SNC. SIN SIGNOS FOCALIZACION,GLASGOW 15/15.

ANALISIS/PLAN: PACIENTE QUE INGRESA EN CONTEXTO DE TRAUMA EN ACCIDENTE DE TRÁNSITO EN EL QUE SUFRE FRACTURAS EXPUESTAS DE 1,2,3 METATRSIANOS DE PIE DERECHO, CON DEFECTO DE COBERTURA, POR LO QUE FUE LLEVADO EL DÍA26/02/19 A MANEJO QUIRÚRIGCO DE URGENCIA POR PARTE DE ORTOPEDIA, PARA LAVADO, DEBRIDAMIENTEO DE LESIONES Y COLOCACIÓN SISTEMA PRESIÓN NEGATIVA, EN EL MOMENTO POR INDICACION DE ESPECIALIDAD TRATANTE LLEVAR A NUEVO LAVADO Y REVISION DE TEJIDOS DESPUES DEL 02/03/19 Y POSIBLE OSTEOSÍNTESIS, EL DIA DE HOY VALORADO POR CX PLASTICA QUIEN INDICA QUE DEBE SER REVISADO EN QX, A LA ESPERA DE PROGRAMACION QX, EN PROCESO DE VALORACION POR ANESTESIOLOGIA. LO ANTERIOR SE EXPLICA AL PACIENTE QUIEN DICE ENTENDER Y ACEPTAR.

2019-03-01 12:45	**PROFESIONAL:** cagordillo - CARLOS ANDRES GORDILLO RODRIGUEZ	**ESPECIALIDAD:** TRAUMATOLOGO-ORTOPEDISTA

** ORTOPEDIA **

- DX:
1. DEFECTO DE COBERTURA EN DORSO DEL PIE DERECHO
2. FRACTURAS EXPUESTAS DEL 1, 2 Y 3 METATARSIANOS PIE DERECHO
A) CONTAMINACION CON TIERRA, PIEDRAS Y MATERIAL VEGETAL

3. LESION DE LOS EXTENSORES DEL 1, 2 Y 3 DEDOS DEL PIE DERECHDO CON PERDIDA DE SUSTANCIA TENDINOSA.

EXAMEN FISICO
ENCUENTRO A PACIENTE EN CAMA EN APARENTES ACEPTABLES CONDICIONES GENERALES. AFEBRIL. SIN SIRS. SIN SIGNOS DE DIFICULTAD RESPIRATORIA.

EXT: MIEMBRO INFERIOR DERECHO CON CURACIONES MAS SISTEMA VAC FUNCIONAL, DERENANDO MATERIAL SEROSANGUINOLENTO, PULSOS DISTALES PRESENTES, LLENADO CAPILAR 2 SEGUNDOS, NO REALIZA EXTENSION DE DEDOS.

PACIENTE CON DIAGNOSTICOS ANOTADOS, CON CONDUCTA QUIRURGICA DEFINIDA PARA NUEVO LAVADO + CAMBIO DE SISTEMA VAC VS DEFINIR OSTEOSINTESIS SEGUN ESTADO DE TEJIDOS, POR EL MOMENTO CONTINUA IGUAL MANEJO MEDICO Y VIGILANCIA CLINICA.

2019-03-02 09:11	**PROFESIONAL:** lmramos - LINA MARCELA RAMOS AMEZQUITA	**ESPECIALIDAD:** CIRUJANO PLASTICO

MILTON ANIBAL LUNAS ROJAS
52 AÑOS

CX PLASTICA

DX
PACIENTE QUIEN PRESENTA TRAUMA POR ACCIDENTE DE TRANSITO QUIEN FUE INTERVENIDO POR ORTOPEDIA PARA UNA PRIMER INTERVENCION Y FUE REMITIDO A CX PLASTICA PARA SEGUNDA INTERVENCION, QUIEN TIENE TURNO QUIRURGICO PARA LAVADO + DESBRIDAMIENTO DE LA ZONA Y CIERRE CON COLGAJOS COMPUESTO EN ZONA ESPECIAL.

2019-03-02 11:34	**PROFESIONAL:** lcasanova - LUIS FERNANDO CASANOVA CASTAÑO	**ESPECIALIDAD:** CIRUJANO ORAL Y MAXILOFACIAL

CX MAXILOFACIAL
PACIENTE DE SEXO MASCULINO DE 52 AÑOS DE EDAD EL CUAL CURSA CON DIAGNOSTICO DE TRAUMA FACIAL
S/PACIENTE REFIERE DOLOR EN SINFISIS
O/EN AYUDA DIAGNOSTICA NO SE EVIDENCIA ALTERACIONBES OSEAS COMPATIBLES CON FRACTURAS FACIALES. HERIDA EN MACIZO FACIAL
A/EVOLUCION ESTACIONARIA
P/CONTINUAR MANEJO POR EL SERVICIO DE CX PLASTICA
CSV-AC

2019-03-02 11:57	**PROFESIONAL:** cagordillo - CARLOS ANDRES GORDILLO RODRIGUEZ	**ESPECIALIDAD:** TRAUMATOLOGO-ORTOPEDISTA

** ORTOPEDIA **

- DX: 1. DEFECTO DE COBERTURA EN DORSO DEL PIE DERECHO
2. FRACTURAS EXPUESTAS DEL 1, 2 Y 3 METATARSIANOS PIE DERECHO
A) CONTAMINACION CON TIERRA, PIEDRAS Y MATERIAL VEGETAL
3. LESION DE LOS EXTENSORES DEL 1, 2 Y 3 DEDOS DEL PIE DERECHDO CON PERDIDA DE SUSTANCIA TENDINOSA.

EXAMEN FISICO
ENCUENTRO A PACIENTE EN CAMA EN ACEPTABLES CONDICIONES GENERALES. AFEBRIL. SIN SIRS. SIN SIGNOS DE DIFICULTAD RESPIRATORIA.

EXT: MIEMBRO INFERIOR DERECHO A NIVEL DE PIE CON CURACIONES MAS SISTEMA VAC FUNCIONAL, DRENANDO MATERIAL SEROSANGUINOLENTO, PULSOS DISTALES PRESENTES, LLENADO CAPILAR 2 SEGUNDOS, NO REALIZA EXTENSION DE DEDOS.

PLAN: PACIENTE CON DIAGNOSTICOS ANOTADOS, CON CONDUCTA QUIRURGICA DEFINIDA PARA NUEVO LAVADO + CAMBIO DE SISTEMA VAC VS DEFINIR OSTEOSINTESIS SEGUN ESTADO DE TEJIDOS, SE ENCUENTRA PROGRAMADOPARA CIRUGIA EL DIA DE HOY, QUEDAMOS ATENTOS A EVOLUCION POSQUIRURGICA.

2019-03-02 13:09	**PROFESIONAL:** lmramos - LINA MARCELA RAMOS AMEZQUITA	**ESPECIALIDAD:** CIRUJANO PLASTICO

PACIENTE A QUIEN SE REALIZA ESCARECTOMIA, DESBRIDAMIENTO DE HERIDA EN CARA DE 4CM, PROFUNDA SIN AFECTACION OSEA, SE RELAIZA Z-PLATIA Y COLGJAOS Y SE CIERRA. POR PARTE DE CIRUGIA PLASTICA NO REQUIERE MAS MANEJO INTRAHOSPITALARIA, QUEDA A CAGO DE ORTOPEDIA.
COMO RECOMENDACIONES SOLO CURACION SECA CON ISODINE SOLUCION Y SIEMPRE MANTENER CUBIRTO CON MICROPORE. RETIRO DE PUNTOS EN 12 DIAS, CONSULTA EN 1 MES DRA RAMOS

2019-03-02 13:55	**PROFESIONAL:** lmtello - LUIS MIGUEL TELLO VALENCIA	**ESPECIALIDAD:** TRAUMATOLOGO-ORTOPEDISTA

ORTOPEDIA
DX: 1. FRACTURA EXPUESTA GRADO IIIB DE 2DO Y 3ER METATARSIANO DERECHO
2. LESION DE EXTENSORES DE 1ER, 2DO Y 3ER DEDO CON PERDIDA DE SUSTANCIA TENDINOSA
3. HERIDA COMPLEJA EN DORSO DE PIE DERECHO
PACIENTE MASCULINO DE 52 AÑOS DE EDAD QUE SE INTERVINO QUIRURGICAMENTE EL DIA DE HOY, SE REALIZO LAVADO Y DESBRIDAMIENTO DE FRACTURA EXPUESTA, REDUCCION ABIERTA Y FIJACION INTERNA CON CLAVOS DE KIRSHNERT Y COLOCACION DE SISTEMA VAC EN DEFECTO DE COBERTURA. SISTEMA VAC FUNCIONAL. BUEN LLENADO CAPILAR.
PLAN: CONTINUAR CUIDADOS HOSPITALARIOS
ANALGESIA Y ANTIBIOTICOTERAPIA
CULTIVOS INTRAQUIRURGICOS
VALORACION POR CX PLASTICA
RX DE CONTROL PIE DERECHO

2019-03-02 19:30	**PROFESIONAL:** Impabon - LINA MARIA PABON MORALES	**ESPECIALIDAD:** MEDICO GENERAL

INGRESO POP PISO 7//ORTOPEDIA// MD ASISTENCIAL LINA PABON

MILTON ANIBAL LUNA
CC 16739673
52 AÑOS

DX.
1. TRAUMA EN ACCIDENTE DE TRANSITO
1.1 TRAUMA PIE DERECHO
1.1 GRAN DEFECTO DE COBERTURA EN DORSO DEL PIE
1.2 FRACTURAS EXPUESTAS DEL 1, 2 Y 3 METATARSIANOS
1.2.1 POP OSTEOSINTESIS DE 2DO Y 3ER METACARPIANO PIE DERECHO (02/03/19)
1.3 LESION DE LOS EXTENSORES DEL 1, 2 Y 3 DEDOS CON PERDIDA DE SUSTANCIA TENDINOSA
1.5 POP LV+DB+COLOCACIÓN VAC PIE DERECHO (26/02/19) (02/03/19)
1.6 HERIDA ABIERTA SUBMENTONIANA
1.6.1 POP LV + DB + GOLGAJO DE HERIDA EN MENTON (02/03/19)

AMPISULBA FI 27/02/19

SUBJETIVO: PACIENTE CON ACOMPAÑANTE, MODULANDO DOLOR. NIEGA ALZAS TÉRMICAS.

OBJETIVO: PACIENTE ALERTA, ATENTO, ORIENTADO, NORMOCEFALO, PUPILAS NORMORREACTIVAS, CARA CON HERIDA A NIVEL DE REGION SUBMENTONIANA CUBIERTA SIN ESTIGMAS DE SANGRADO, CONJUNTIVAS ROSADAS, MUCOSAS HUMEDAS. RUIDOS CARDIACO RITMICOS, REGULARES, NO SOPLOS. MURMULLO VESICULAR PRESENTE EN AMBOS CAMPOS PULMONARES, SIN AGREGADOS. ABDOMEN BLANDO, DEPRESIBLE, NO DOLOROSO A LA PALPACION, NO SIGNOS DE IRRITACION PERITONEAL. EXTREMIDADES MIEMBRO INFERIOR DERECHO CON USO DE VENDAJES ELÁSTICOS EN TOBILLO Y PIE, APÓSITOS SIN ESTIGMAS DE SANGRADO, SISTEMA VAC FUNCIONAL. SNC. SIN SIGNOS FOCALIZACION,GLASGOW 15/15.

NOTA OPERATORIA
CX PLASTICA
PROCEDIMIENTOS REALIZADOS
ESCARECTOMIA MENOR DEL 10 % DE SUPERFICIE CORPORAL
DESBRIDAMIENTO ESCISIONAL EN AREA ESPECIAL EN CARA Y CUELLO
COLGAJO LOCAL DE PIEL COMPUESTO DE VECINDAD ENTRE DOS A CINCO CENTIMETROS CUADRADOS
PLASTIA EN Z O W EN AREA ESPECIAL (CARA CUELLO MANOS PIES PLIEGUES DE FLEXION GENITALES) ENTRE TRES A CINCO

DESCRIPCIONES TECNICAS QUIRURGICAS
PACIENTE A QUIEN BAJO SEDACION SE REALIZA ASEPSIA, ANTISEPSIA, COLOCACION DE PAÑOS ESTERILES, SE REAIZA INFITRACION CON LIDOCAINA CON EPINEFRINA, SE RELAIZA LAVADO PROFUSO CON SOLUCION SALINA, SE RELAIZA ESCARECTOMIA DE BORDES, DESBRIDAMIENTO DE LA HERIDA PROFUNDA, SE REALIZA Z-PLASTIA Y ELEVACION DE COLGAJOS SUPERIOR E INFERIOR, SE HACE HEMOSTASIA Y SE SUTURA POR PLANOS, SE DEJA CURACION OCUSIVA

HALLAZGOS QUIRURGICOS
HERIDA EN MENTON DE 4CM LONGITUD PROFUNDA HASTA HUESO CON COMPROMISO MUSCULAR, BORDES NECROTICOS CON ABUNDNTE FIBRINA

ORTOPEDIA
PROCEDIMIENTOS REALIZADOS
SECUESTRECTOMIA DRENAJE DESBRIDAMIENTO DE TARSO O METATARSO (CADA UNO)
DESBRIDAMIENTO ESCISIONAL MENOR DEL 10% DE SUPERFICIE CORPORAL EN AREA GENERAL
DESBRIDAMIENTO LAVADO Y LIMPIEZA DE FALANGES DE DEDO DEL PIE (CADA UNO) VIA ABIERTA
REDUCCION ABIERTA DE FRACTURA DE METATARSIANO (CADA UNO) CON FIJACION INTERNA (DISPOSITIVOS DE FIJACION U OSTEOSINTESIS)
TERAPIA DE PRESION NEGATIVA VAC

DESCRIPCIONES TECNICAS QUIRURGICAS
DECUBITO SUPINO, MEDIDAS DE ASEPSIA Y ANTISEPSIA, PAÑOS DE CAMPO, SE OBSERVA HERIDA COMPLEJA EN DORSO DE PIE DERECHO CON EXPOSICION OSEA, SE REALIZA LAVADO Y DESBRIDAMIENTO ESCICIONAL DE HERIDA CON 1000CC DE SSN 0,9%, SE REALIZA LAVADO Y SECUESTRECTOMIA DE FRAGMENTOS DESVITALIZADOS DE FRACTURAS CON 2000CC DE SSN 0,9%, SE REALIZA LAVADO Y DESBRIDAMIENTO DE ARTICULACIONES METATARSOFALANGICAS DE 2DO Y 3ER DEDOS CON 1000CC DE SSN 0,9%, SE TOMA 2 MUESTRAS DE SECRECION PARA CULTIVO, SE REALIZA REDUCCION DE FRACTURA DE 2DO METATARSIANO Y SE FIJA CON 1 CLAVO DE KIRSHNERT DE 1,8 X 250MM, SE REALIZA REDUCCION DE FRACTURA DE 3ER METATARSIANO Y SE FIJA CON 1 CLAVO DE KIRSHNERT DE 1,8 X 250MM, SE COMPRUEBA REDUCCION, ESTABILIDAD Y POSICION DE MATERIAL DE OTS BAJO CONTROL RADIOLOGICO, SE REALIZA LAVADO CON 1000CC DE SSN 0,9%, SE REALIZA COLOCACION DE SISTEMA VAC EN DEFECTO DE COBERTURA SIN COMPLICACIONES.

HALLAZGOS QUIRURGICOS
FRACTURA EXPUESTA DE 2DO Y 3ER METATARSIANO DERECHO GRADO IIIB HERIDA COMPLEJA EN DORSO DE PIE DERECHO CON PERDIDA DE SUSTANCIA TENDINOSA (EXTENSORES 1ER, 2DO Y 3ER ARTEJOS)

ANALISIS/PLAN: PACIENTE QUE INGRESA EN CONTEXTO DE TRAUMA EN ACCIDENTE DE TRÁNSITO EN EL QUE SUFRE FRACTURAS EXPUESTAS DE 1,2,3 METATRSIANOS DE PIE DERECHO, CON DEFECTO DE COBERTURA, POR LO QUE FUE LLEVADO EL DÍA26/02/19 A MANEJO QUIRÚRIGCO DE URGENCIA POR PARTE DE ORTOPEDIA, PARA LV, DB Y COLOCACIÓN SISTEMA PRESIÓN

NEGATIVA. PACIENTE QUE SE ENCUENTRA RECIBIENDO MANEJO ANTIBIOTICO, EL DIA DE HOY PACIENTE LLEVADO A MANEJO QUIRURGICO POR PARTE DE ORTOPEDIA PARA LV+ DB TOMA DE CULTIVOS DE TEJIDOS BLANDOS Y OSTEOSINTESIS DE 2DO Y 3ER METATARSIANO, REQUIERE APLICACION DE DE NUEVO SISTEMA VAC DEBIDO A LESIONES DE TEJIDOS BLANDOS POR LO QUE SOLICITA VALORACION POR CX PLASTICA, EL DIA DE HOY TAMBIEN REQUIRIO COLGAJO DE HERIDA FACIAL, PROCEDIMIENTOS SIN COMPLICACIONES, PACIENTE QUE INGRESA A SALA MODULANDO DOLOR, CON SISTEMA VAC FUNCIONANTE. CONTINUA MANEJO ANALGESICO Y ANTIBIOTICOTERAPIA. LO ANTERIOR SE EXPLICA AL PACIENTE Y FAMILIAR QUIEN DICE ENTENDER Y ACEPTAR.

2019-03-03 14:39	**PROFESIONAL:** lmtello - LUIS MIGUEL TELLO VALENCIA	**ESPECIALIDAD:** TRAUMATOLOGO-ORTOPEDISTA

** ORTOPEDIA **

- DX: 1. DEFECTO DE COBERTURA EN DORSO DEL PIE DERECHO
2. FRACTURAS EXPUESTAS DEL 1, 2 Y 3 METATARSIANOS PIE DERECHO
A) CONTAMINACION CON TIERRA, PIEDRAS Y MATERIAL VEGETAL
3. LESION DE LOS EXTENSORES DEL 1, 2 Y 3 DEDOS DEL PIE DERECHDO CON PERDIDA DE SUSTANCIA TENDINOSA.

PROCEDIEMIENTOS
LV + DB + SISTEMA VAC 26 PIE DERECHO /02/2019
LV + DB + CAMBIO SISTEMA VAC PIE DERECHO + TOMA DE CULTIVOS 02/03/19
RA + FI 2DO 3ER METATARSIANO PIE DERECHO 02/03/19

PACIENTE EN SALAS DE HOSPITALIZACION, REIFERE ESTAR BIEN, MODULANDO DOLOR ADECUADAEMNTE CON ANALGESICOS, NO REFIERE NUEVOS SINTOMAS
EXAMEN FISICO
ENCUENTRO A PACIENTE EN CAMA EN ACEPTABLES CONDICIONES GENERALES. AFEBRIL. SIN SIRS. SIN SIGNOS DE DIFICULTAD RESPIRATORIA.
EXT: MIEMBRO INFERIOR DERECHO A NIVEL DE PIE CON CURACIONES MAS SISTEMA VAC FUNCIONAL, DRENANDO MATERIAL SEROSANGUINOLENTO, PULSOS DISTALES PRESENTES, LLENADO CAPILAR 2 SEGUNDOS, NO REALIZA EXTENSION DE DEDOS.

PLAN: PACIENTE EN POP DE LAVADO MAS FIJACION INTERNA DE 2DO Y 3ER METATARSIANO PIE IZQUIERDO QUE EN EL MOMENTO ADECUADA EVOLUCION POP, CON USO DE VAC FUNCIONAL, AUN PRESENTA DEFECTO DE COVERTURA SE TOMARON CULTIVOS INTRAQUIRURGICOS 02/03/19 SEGUN REPORTE SE CONSIDERA VALORACION POR CIRUGIA PLASTICA PARA MANEJO DE DEFECTO DE COVERTURA, SE EXPLICA CONDUCTA A PACIENTE REFIERE ENTENDER Y ACEPTA

2019-03-03 15:43	**PROFESIONAL:** kcoral - KAREN JULIETH CORAL ORDOÑEZ	**ESPECIALIDAD:** MEDICO GENERAL

/// EVOLUCIÓN PISO 7//ORTOPEDIA// MD ASISTENCIAL KAREN CORAL ///

MILTON ANIBAL LUNA
CC 16739673
52 AÑOS

DX.
1. TRAUMA EN ACCIDENTE DE TRANSITO
1.1 TRAUMA PIE DERECHO
1.1 GRAN DEFECTO DE COBERTURA EN DORSO DEL PIE
1.2 FRACTURAS EXPUESTAS DEL 1, 2 Y 3 METATARSIANOS
1.2.1 POP OSTEOSINTESIS DE 2DO Y 3ER METACARPIANO PIE DERECHO (02/03/19)
1.3 LESION DE LOS EXTENSORES DEL 1, 2 Y 3 DEDOS CON PERDIDA DE SUSTANCIA TENDINOSA
1.5 POP LV+DB+COLOCACIÓN VAC PIE DERECHO (26/02/19) (02/03/19)
1.6 HERIDA ABIERTA SUBMENTONIANA
1.6.1 POP LV + DB + GOLGAJO DE HERIDA EN MENTON (02/03/19)

AMPISULBA FI 27/02/19

SUBJETIVO: PACIENTE CON ACOMPAÑANTE, REFIERE CONCILIA SUEÑO, MODULANDO DOLOR, NO PRESENTÓ MAS EPISODIOS DE ERITEMA, MEJORÍA DE RASH EN REGIÓN MIEMBROS INFERIORES. NIEGA ALZAS TÉRMICAS, NO SÍNTOMAS GENERALES.

OBJETIVO: PACIENTE ALERTA, ATENTO, ORIENTADO, HIDRATADA.
SV. TA 131/69 FR. 19 FC. 81 SATO2 91% AL AMBIENTE.
NORMOCEFALO, PUPILAS NORMORREACTIVAS, CARA CON HERIDA A NIVEL DE REGION SUBMENTONIANA CUBIERTA SIN ESTIGMAS DE SANGRADO, CONJUNTIVAS ROSADAS, MUCOSAS HUMEDAS. RUIDOS CARDIACO RITMICOS, REGULARES, NO SOPLOS. MURMULLO VESICULAR PRESENTE EN AMBOS CAMPOS PULMONARES, SIN AGREGADOS. ABDOMEN BLANDO, DEPRESIBLE, NO DOLOROSO A LA PALPACION, NO SIGNOS DE IRRITACION PERITONEAL. EXTREMIDADES MIEMBRO INFERIOR DERECHO CON USO DE VENDAJES ELÁSTICOS EN TOBILLO Y PIE, APÓSITOS SIN ESTIGMAS DE SANGRADO, SISTEMA VAC FUNCIONAL. SNC. SIN SIGNOS FOCALIZACION,GLASGOW 15/15.

AP. PACIENTE QUE INGRESÓ EN CONTEXTO DE TRAUMATISMO EN ACCIDENTE DE TRÁNSITO EN EL QUE SUFRE TRAUMA EN PIE DERECHO, CON FRACTURA DE METATARSIANOS Y DEFECTO DE COBERTURA EN DORSO DE PIE. POR LO QUE FUE LLEVADO A MANEJO INCIAIAL DE LAVADO, DEBRIDAMIENTO DE FRACUTRAS EL 02/03/19. Y EL DÍA DE AYER, SE REALIZA NUEVO LAVADO, REVISIÓN DE TEJIDOS Y FIJACION INTERNA, CON TOMA DE CULTIVOS INTRAQUIRÚRGICOS.
Y POR DEFECTO DE COBERTURA IMPORTANTE, CON EXPOSICIÓN ÓSEA Y TENDINOSA, SE SOLCITA VALORACIÓN POR SERVICIO DE CIRUGÍA PLÁSTICA.
EN EL MOMENTO ESTABLE HEMODINAMICMAENTE, SIN SIRS, CON DOLOR MODULADO, CONTINUA MANEJO MEDICO ESTABLECIDO.

2019-03-04 12:03	**PROFESIONAL:** aossa - ARLEY A OSSA BENAVIDEZ	**ESPECIALIDAD:** TRAUMATOLOGO-ORTOPEDISTA

** ORTOPEDIA **

- DX:
1. DEFECTO DE COBERTURA EN DORSO DEL PIE DERECHO
2. FRACTURAS EXPUESTAS DEL 1, 2 Y 3 METATARSIANOS PIE DERECHO
A) CONTAMINACION CON TIERRA, PIEDRAS Y MATERIAL VEGETAL
3. LESION DE LOS EXTENSORES DEL 1, 2 Y 3 DEDOS DEL PIE DERECHDO CON PERDIDA DE SUSTANCIA TENDINOSA.

- PROCEDIEMIENTOS
1. LV + DB + SISTEMA VAC 26 PIE DERECHO /02/2019
2. LV + DB + CAMBIO SISTEMA VAC PIE DERECHO + TOMA DE CULTIVOS 02/03/19
3. RA + FI 2DO 3ER METATARSIANO PIE DERECHO 02/03/19

- PACIENTE EN SALA DE HOSPITALIZACION, REIFERE ESTAR BIEN, MODULANDO DOLOR ADECUADAEMNTE CON ANALGESICOS, NO REFIERE NUEVOS SINTOMAS, EN ACEPTABLES CONDICIONES GENERALES, ALERTA, AL EXAMEN FISICO EN MIEMBRO INFERIOR DERECHO A NIVEL DE PIE CON CURACIONES MAS SISTEMA VAC FUNCIONAL, DRENANDO MATERIAL SEROSANGUINOLENTO, PULSOS DISTALES PRESENTES, LLENADO CAPILAR 2 SEGUNDOS, NO REALIZA EXTENSION DE DEDOS.

- PLAN: PACIENTE CON CUADRO COMENTADO, A QUIEN SE LE TOMARON CULTIVOS INTRAQUIRURGICOS LOS CUALES SE ENCUENTRAN EN EL MOMENTO NEGATIVOS, EN PROCESO RESULTADO DEFINITIVO, QUIEN PRESENTA ADEMAS EN PROCESO DE VALORACION POR CIRUGIA PLASTICA POR DEFECTO DE COBERTURA, POR EL MOMENTO CONTINUA IGUAL MANEJO MEDICO Y VIGILANCIA CLINICA.

2019-03-04 13:03	**PROFESIONAL:** kcoral - KAREN JULIETH CORAL ORDOÑEZ	**ESPECIALIDAD:** MEDICO GENERAL

/// EVOLUCIÓN PISO 7//ORTOPEDIA// MD ASISTENCIAL CAMILO RODRIGUEZ//

MILTON ANIBAL LUNA
CC 16739673
52 AÑOS

DX.
1. TRAUMA EN ACCIDENTE DE TRANSITO
1.1 TRAUMA PIE DERECHO
1.1 GRAN DEFECTO DE COBERTURA EN DORSO DEL PIE
1.2 FRACTURAS EXPUESTAS DEL 1, 2 Y 3 METATARSIANOS
1.2.1 POP OSTEOSINTESIS DE 2DO Y 3ER METACARPIANO PIE DERECHO (02/03/19)
1.3 LESION DE LOS EXTENSORES DEL 1, 2 Y 3 DEDOS CON PERDIDA DE SUSTANCIA TENDINOSA
1.5 POP LV+DB+COLOCACIÓN VAC PIE DERECHO (26/02/19) (02/03/19)
1.6 HERIDA ABIERTA SUBMENTONIANA
1.6.1 POP LV + DB + GOLGAJO DE HERIDA EN MENTON (02/03/19)

AMPISULBA FI 27/02/19 DIA 6

SUBJETIVO: PACIENTE EN CAMA EN BUENAS CONDICIONES GENERAELES, ALERTA ORIENTADO CONSCIENTE, PACIENTE NIEGA APARICFION DE NUEVOS EPISODIOS DE RASH CUTANEO, NIEGA EFECTOS ADVERSOS A MEDICAMENTOS ADMINISTRADOS., TOLRA VIA ORAL ADECUADAMENTE, NIEGA SINTOMATOLOGIA EN EL MOMENTO.

OBJETIVO: PACIENTE ALERTA, ATENTO, ORIENTADO, HIDRATADA.
SV. TA 120/87 FR. 16 FC. 84 SATO2 93% AL AMBIENTE.
NORMOCEFALO, PUPILAS NORMORREACTIVAS, CARA CON HERIDA A NIVEL DE REGION SUBMENTONIANA CUBIERTA SIN ESTIGMAS DE SANGRADO, CONJUNTIVAS ROSADAS, MUCOSAS HUMEDAS. RUIDOS CARDIACO RITMICOS, REGULARES, NO SOPLOS. MURMULLO VESICULAR PRESENTE EN AMBOS CAMPOS PULMONARES, SIN AGREGADOS. ABDOMEN BLANDO, DEPRESIBLE, NO DOLOROSO A LA PALPACION, NO SIGNOS DE IRRITACION PERITONEAL. EXTREMIDADES MIEMBRO INFERIOR DERECHO CON USO DE VENDAJES ELÁSTICOS EN TOBILLO Y PIE, APÓSITOS SIN ESTIGMAS DE SANGRADO, SISTEMA VAC NORMO-FUNCIONAL. SNC. SIN SIGNOS FOCALIZACION,GLASGOW 15/15.

AP. PACIENTE QUE INGRESÓ EN CONTEXTO DE TRAUMATISMO EN ACCIDENTE DE TRÁNSITO EN EL QUE SUFRE TRAUMA EN PIE DERECHO, CON FRACTURA DE METATARSIANOS Y DEFECTO DE COBERTURA EN DORSO DE PIE. POR LO QUE FUE LLEVADO A MANEJO INCIAIAL DE LAVADO, DEBRIDAMIENTO DE FRACUTRAS EL 02/03/19. Y EL DÍA DE AYER, SE REALIZA NUEVO LAVADO, REVISIÓN DE TEJIDOS Y FIJACION INTERNA, CON TOMA DE CULTIVOS INTRAQUIRÚRGICOS.
Y POR DEFECTO DE COBERTURA IMPORTANTE, CON EXPOSICIÓN ÓSEA Y TENDINOSA, SE SOLCITA VALORACIÓN POR SERVICIO DE CIRUGÍA PLÁSTICA.
EN EL MOMENTO ESTABLE HEMODINAMICMAENTE, SIN SIRS, CON DOLOR MODULADO, CONTINUA MANEJO MEDICO ESTABLECIDO.

PACIENTE QUIEN SUFRE ACCIDENTE DE TRANSITO CON POSTERIOR TRAUMA EN PIE DERECHO, PRESENTO FRACTURA DE METATARSIANOS CON DEFCTO DE COBERTRA EN DORSO DE PIE DERECHO, PACIENT QUIEN FUE INTERVENIDO QUIRURGICAMENTE, SE REALIZO LAVADO + DEBRIDMIENTO EL DIA 02/03/2019 Y EL DIA 03/03/2019 SE LLEVA NUEVAMENTE ALAVADO + FIJACION INTERNA CON TOMA DE CULTIVOS, LOS CUALES SE ENCUENTRAN EN PROCESO DE REPORTE. ADEMAS PACEINTE QUIEN SE ENCUENTRA EN PROCESO DE VALROACION POR CIRUGIA PLASTICA POR DEFECTO DE COBERTURA. CONTINUAR CON IGUALES ORDENES MEDICAS PREVIAMENTE INSTAURADAS.

2019-03-05 06:44	**PROFESIONAL:** kcoral - KAREN JULIETH CORAL ORDOÑEZ	**ESPECIALIDAD:** MEDICO GENERAL

***REPORTE CULTIVOS INTRAQUIRÚRGICOS 02/03/19

secreción pie derecho n2
REPORTE PRELIMINAR CULTIVO
NEGATIVO A LAS 24 HORAS INCUBACION

REPORTE FINAL CULTIVO
NEGATIVO A LAS 48 HORAS INCUBACION

secreción pie derecho n1
REPORTE PRELIMINAR CULTIVO
NEGATIVO A LAS 24 HORAS INCUBACION

REPORTE FINAL CULTIVO
NEGATIVO A LAS 48 HORAS INCUBACION

2019-03-05 13:47	**PROFESIONAL:** lmtello - LUIS MIGUEL TELLO VALENCIA	**ESPECIALIDAD:** TRAUMATOLOGO-ORTOPEDISTA

** ORTOPEDIA **

- DX:
1. DEFECTO DE COBERTURA EN DORSO DEL PIE DERECHO
2. FRACTURAS EXPUESTAS DEL 1, 2 Y 3 METATARSIANOS PIE DERECHO
A) CONTAMINACION CON TIERRA, PIEDRAS Y MATERIAL VEGETAL
3. LESION DE LOS EXTENSORES DEL 1, 2 Y 3 DEDOS DEL PIE DERECHDO CON PERDIDA DE SUSTANCIA TENDINOSA.

- PROCEDIEMIENTOS
1. LV + DB + SISTEMA VAC 26 PIE DERECHO /02/2019
2. LV + DB + CAMBIO SISTEMA VAC PIE DERECHO + TOMA DE CULTIVOS 02/03/19
3. RA + FI 2DO 3ER METATARSIANO PIE DERECHO 02/03/19

- PACIENTE EN SALA DE HOSPITALIZACION, REIFERE ESTAR BIEN, MODULANDO DOLOR ADECUADAEMNTE CON ANALGESICOS, NO REFIERE NUEVOS SINTOMAS, EN ACEPTABLES CONDICIONES GENERALES, ALERTA, AL EXAMEN FISICO EN MIEMBRO INFERIOR DERECHO A NIVEL DE PIE CON CURACIONES MAS SISTEMA VAC FUNCIONAL, DRENANDO MATERIAL SEROSANGUINOLENTO, PULSOS DISTALES PRESENTES, LLENADO CAPILAR 2 SEGUNDOS, NO REALIZA EXTENSION DE DEDOS.

- PLAN: PACIENTE CON CUADRO COMENTADO, A QUIEN SE LE TOMARON CULTIVOS INTRAQUIRURGICOS EL 02/03/19, LOS CUALES SE ENCUENTRAN CON REPORTE FINAL NEGATIVO, POR LO CUAL SE CIERRA INTERCONSULTA POR ORTOPEDIA, CONTINUAR MANEJO POR CIRUGIA PLASTICA POR DEFECTO DE COBERTURA, ESTAREMOS ATENTOS A NUEVAS VALORACIONES EN CASO DE QUE EL PACIENTE LAS REQUIERA.

2019-03-05 14:44	**PROFESIONAL:** kcoral - KAREN JULIETH CORAL ORDOÑEZ	**ESPECIALIDAD:** MEDICO GENERAL

/// EVOLUCIÓN PISO 7//ORTOPEDIA// MD ASISTENCIAL KAREN CORAL ///

MILTON ANIBAL LUNA
CC 16739673
52 AÑOS

DX.
1. TRAUMA EN ACCIDENTE DE TRANSITO
1.1 TRAUMA PIE DERECHO
1.1 GRAN DEFECTO DE COBERTURA EN DORSO DEL PIE
1.2 FRACTURAS EXPUESTAS DEL 1, 2 Y 3 METATARSIANOS
1.2.1 POP OSTEOSINTESIS DE 2DO Y 3ER METACARPIANO PIE DERECHO (02/03/19)
1.3 LESION DE LOS EXTENSORES DEL 1, 2 Y 3 DEDOS CON PERDIDA DE SUSTANCIA TENDINOSA
1.5 POP LV+DB+COLOCACIÓN VAC PIE DERECHO (26/02/19) (02/03/19)
1.6 HERIDA ABIERTA SUBMENTONIANA
1.6.1 POP LV + DB + GOLGAJO DE HERIDA EN MENTON (02/03/19)

AMPISULBA FI 27/02/19 DIA 6

SUBJETIVO: PACIENTE EN CAMA EN BUENAS CONDICIONES GENERAELES, ALERTA ORIENTADO CONSCIENTE, TOLERANDO LA VÍA ORAL, TERAPIA DE PRESIÓN NEGATIVA.

OBJETIVO: PACIENTE ALERTA, ATENTO, ORIENTADO, HIDRATADA.
SV. TA 119/74 FR. 18 FC. 74 SATO2 92% AL AMBIENTE.
NORMOCEFALO, PUPILAS NORMORREACTIVAS, CARA CON HERIDA A NIVEL DE REGION SUBMENTONIANA CUBIERTA SIN ESTIGMAS DE SANGRADO, CONJUNTIVAS ROSADAS, MUCOSAS HUMEDAS. RUIDOS CARDIACO RITMICOS, REGULARES, NO SOPLOS. MURMULLO VESICULAR PRESENTE EN AMBOS CAMPOS PULMONARES, SIN AGREGADOS. ABDOMEN BLANDO, DEPRESIBLE, NO DOLOROSO A LA PALPACION, NO SIGNOS DE IRRITACION PERITONEAL. EXTREMIDADES MIEMBRO INFERIOR DERECHO CON USO

DE VENDAJES ELÁSTICOS EN TOBILLO Y PIE, APÓSITOS SIN ESTIGMAS DE SANGRADO, SISTEMA VAC NORMO-FUNCIONAL. SNC. SIN SIGNOS FOCALIZACION,GLASGOW 15/15.

AP. PACIENTE QUE INGRESÓ EN CONTEXTO DE TRAUMATISMO EN ACCIDENTE DE TRÁNSITO EN EL QUE SUFRE TRAUMA EN PIE DERECHO, CON FRACTURA DE METATARSIANOS Y DEFECTO DE COBERTURA IMPORTANTE EN DORSO DE PIE.
LLEVADO A MANEJO INICIAL DE LAVADO, DEBRIDAMIENTO DE FRACUTRAS EL 02/03/19. Y REQUIRIÓ LAVADO DE REVISIÓN DE TEJIDOS Y FIJACIÓN INTERNA DE FRACTURAS POR PARTE DE ORTOPEDIA. CON TOMA DE CULTIVOS INTRAQUIRÚRGICOS. DEL 02/03/19.
CULTIVOS CON REPORTE EL DÍA DE HOY NEGATIVOS A LAS 48 HORAS. INFORME FINAL. POR LO QUE EL DÍA DE HOY EN REVISTA POR PARTE DE ORTOPEDIA, INDICAN ALTAY ORDEN DE CONTINUAR MANEJO POR CIRUGÍA PLÁSTICA, CON EL FIN DE MANEJO DE LOS TEJIDOS BLANDOS.
EN EL MOMENTO ESTABLE HEMODINAMICMAENTE, SIN SIRS, CON DOLOR MODULADO, CONTINUA MANEJO MEDICO ESTABLECIDO.

SE ATIENDE LLAMADO DE REFERENCIA Y CONTRAREFERENCIA, QUE PACIENTE SE INICIA PROCESO DE REMISIÓN QUE FUE ACEPTADO EN CLÍNICA REY DAVID POR JEFE SORAYA CHAGUENDO.
LO CUAL SE COMENTA AL PACIENTE, QUE EN EL MOMENTO SE ENCUENTRA SIN FAMILIARES.

2019-03-06 12:29	**PROFESIONAL:** lmpabon - LINA MARIA PABON MORALES	**ESPECIALIDAD:** MEDICO GENERAL

EVOLUCIÓN PISO 7// CX PLASTICA// MD ASISTENCIAL LINA PABON

MILTON ANIBAL LUNA
CC 16739673
52 AÑOS

DX.
1. TRAUMA EN ACCIDENTE DE TRANSITO
1.1 TRAUMA PIE DERECHO
1.1 GRAN DEFECTO DE COBERTURA EN DORSO DEL PIE
1.2 FRACTURAS EXPUESTAS DEL 1, 2 Y 3 METATARSIANOS
1.2.1 POP OSTEOSINTESIS DE 2DO Y 3ER METACARPIANO PIE DERECHO (02/03/19)
1.3 LESION DE LOS EXTENSORES DEL 1, 2 Y 3 DEDOS CON PERDIDA DE SUSTANCIA TENDINOSA
1.5 POP LV+DB+COLOCACIÓN VAC PIE DERECHO (26/02/19) (02/03/19)
1.6 HERIDA ABIERTA SUBMENTONIANA
1.6.1 POP LV + DB + GOLGAJO DE HERIDA EN MENTON (02/03/19)

AMPISULBA FI 27/02/19 DIA 6

SUBJETIVO: PACIENTE EN CAMA EN BUENAS CONDICIONES GENERAELES, MODULANDO DOLOR, NO SINTOMAS ASOCIADOS

OBJETIVO: PACIENTE ALERTA, ATENTO, ORIENTADO, HIDRATADA. SIGNOS VITALES: TA 106/76 FR. 18 FC. 69 SATO2 96% AL AMBIENTE.
NORMOCEFALO, CARA CON HERIDA A NIVEL DE REGION SUBMENTONIANA CUBIERTA SIN ESTIGMAS DE SANGRADO, CONJUNTIVAS ROSADAS, MUCOSAS HUMEDAS. RUIDOS CARDIACO RITMICOS, REGULARES, NO SOPLOS. MURMULLO VESICULAR PRESENTE EN AMBOS CAMPOS PULMONARES, SIN AGREGADOS. ABDOMEN BLANDO, DEPRESIBLE, NO DOLOROSO A LA PALPACION, NO SIGNOS DE IRRITACION PERITONEAL. EXTREMIDADES MIEMBRO INFERIOR DERECHO CON USO DE VENDAJES ELÁSTICOS EN TOBILLO Y PIE, APÓSITOS SIN ESTIGMAS DE SANGRADO, SISTEMA VAC NORMO-FUNCIONAL. SNC. SIN SIGNOS FOCALIZACION,GLASGOW 15/15.

ANALISIS/PLAN: PACIENTE QUE INGRESÓ EN CONTEXTO DE TRAUMATISMO EN ACCIDENTE DE TRÁNSITO EN EL QUE SUFRE TRAUMA EN PIE DERECHO, CON FRACTURA DE METATARSIANOS Y DEFECTO DE COBERTURA IMPORTANTE EN DORSO DE PIE, QUIEN RECIBE INICIALMENTE LAVADO, DEBRIDAMIENTO DE FRACTURAS EL 02/03/19 POSTERIORMENTE NUEVO LAVADO PARA REVISIÓN DE TEJIDOS Y FIJACIÓN INTERNA DE FRACTURAS POR PARTE DE ORTOPEDÍA EN EL QUE SE TOMAN CULTIVOS INTRAQUIRÚRGICOS EL DIA 02/03/19, LOS CUALES SON NEGATIVOS A LAS 48 HORAS. INFORME FINAL, POR PARTE DE ORTOPEDIA SE CIERRA INTERCONSULTA Y SE INDICAN ALTA Y SE CONTINUA MANEJO POR CIRUGÍA PLÁSTICA, CON EL FIN DE MANEJO DE LOS TEJIDOS BLANDOS, PACIENTE AL CUAL SE LE INICIO PROCESO DE REMISIÓN QUE FUE ACEPTADO EN CLÍNICA REY DAVID POR JEFE SORAYA CHAGUENDO, FAMILIARES NO ACEPTAN INICIALMENTE TRASLADO SIEMBARGO EL DIA DE HOY HERMANA LO ACEPTA POR LO CUAL SE NOTIFICA A AREA DE REFERENCIA PARA COORDINA TRASLADO.

2019-03-06 17:18	**PROFESIONAL:** kcoral - KAREN JULIETH CORAL ORDOÑEZ	**ESPECIALIDAD:** MEDICO GENERAL

****NOTA MÉDICA

ATIENDO LLAMADO DE REFERENCIA, PACIENTE CON INDICACIÓN DE REMISIÓN POR PARTE DE SU PRESTADOR DE SALUD PARA CLÍNICA REY DAVID, ACEPTADO POR JEFE SORAYA CHAGUENDO.
QUE TENÍA INDICACIÓN DE EGRESO EL DÍA DE HOY.
SE NOTIFICA "NO PUEDE PASAR LA AMULANCIA EL DÍA DE HOY PORQUE ESTA HACIENDO UN TRASLADO EN BUENAVENTURA"

SE EXPLICA AL PACIENTE Y SU FAMILIAR.
SE CONTINUA MANEJO MÉDICO.

SIN EMBARGO SE HACE ÉNFASIS EN QUE PACIENTE TIENE CONDUCTAS POR ESPECIALIADES TRATANTES PARA MANEJO DE LOS TEJIDOS BLANDOS, PORTA TERAPIA DE PRESIÓN NEGATIVA QUE FUE LLEVADO A LAVADO Y RECAMBIO HACE 4 DÍAS. Y QUE ESTE TIPO DE SISTEMA DEBE CAMBIARSE EN PERIODOS DE TIEMPO DE 5-8 DÍAS COMO MÁXIMO. (SEGÚN POTESTATIVO POR ESPECIALIDADES TRATANTES)
POR LO QUE ES IMPORTANTE EL TRASLADO DE PACIENTE PARA CONTINUAR SUS MANEJOS, O LA AUTORIZACIÓN DE ESTOS, DADO

ALTO RIESGO DE PROCESOS INFECCIOSOS DE TEJIDOS BLANDOS, OSTEOMIELITIS Y RETROCESO EN LA EVOLUCIÓN CLÍNICA.

2019-03-07 12:57	**PROFESIONAL:** lmpabon - LINA MARIA PABON MORALES	**ESPECIALIDAD:** MEDICO GENERAL

EVOLUCIÓN PISO 7// CX PLASTICA// MD ASISTENCIAL LINA PABON

MILTON ANIBAL LUNA
CC 16739673
52 AÑOS

DX.
1. TRAUMA EN ACCIDENTE DE TRANSITO
1.1 TRAUMA PIE DERECHO
1.1 GRAN DEFECTO DE COBERTURA EN DORSO DEL PIE
1.2 FRACTURAS EXPUESTAS DEL 1, 2 Y 3 METATARSIANOS
1.2.1 POP OSTEOSINTESIS DE 2DO Y 3ER METACARPIANO PIE DERECHO (02/03/19)
1.3 LESION DE LOS EXTENSORES DEL 1, 2 Y 3 DEDOS CON PERDIDA DE SUSTANCIA TENDINOSA
1.5 POP LV+DB+COLOCACIÓN VAC PIE DERECHO (26/02/19) (02/03/19)
1.6 HERIDA ABIERTA SUBMENTONIANA
1.6.1 POP LV + DB + GOLGAJO DE HERIDA EN MENTON (02/03/19)

AMPISULBA FI 27/02/19 DIA 7

SUBJETIVO: PACIENTE EN CAMA EN BUENAS CONDICIONES GENERAELES, MODULANDO DOLOR, NO SINTOMAS ASOCIADOS

OBJETIVO: PACIENTE ALERTA, ATENTO, ORIENTADO, HIDRATADA. NORMOCEFALO, CARA CON HERIDA A NIVEL DE REGION SUBMENTONIANA CUBIERTA SIN ESTIGMAS DE SANGRADO, CONJUNTIVAS ROSADAS, MUCOSAS HUMEDAS. RUIDOS CARDIACO RITMICOS, REGULARES, NO SOPLOS. MURMULLO VESICULAR PRESENTE EN AMBOS CAMPOS PULMONARES, SIN AGREGADOS. ABDOMEN BLANDO, DEPRESIBLE, NO DOLOROSO A LA PALPACION, NO SIGNOS DE IRRITACION PERITONEAL. EXTREMIDADES MIEMBRO INFERIOR DERECHO CON USO DE VENDAJES ELÁSTICOS EN TOBILLO Y PIE, APÓSITOS SIN ESTIGMAS DE SANGRADO, SISTEMA VAC NORMO-FUNCIONAL. SNC. SIN SIGNOS FOCALIZACION,GLASGOW 15/15.

ANALISIS/PLAN: PACIENTE QUE INGRESÓ EN CONTEXTO DE TRAUMATISMO EN ACCIDENTE DE TRÁNSITO EN EL QUE SUFRE TRAUMA EN PIE DERECHO, CON FRACTURA DE METATARSIANOS Y DEFECTO DE COBERTURA IMPORTANTE EN DORSO DE PIE, QUIEN RECIBE INICIALMENTE LAVADO, DEBRIDAMIENTO DE FRACTURAS EL 02/03/19 POSTERIORMENTE NUEVO LAVADO PARA REVISIÓN DE TEJIDOS Y FIJACIÓN INTERNA DE FRACTURAS POR PARTE DE ORTOPEDIA EN EL QUE SE TOMAN CULTIVOS INTRAQUIRÚRGICOS EL DIA 02/03/19, LOS CUALES SON NEGATIVOS A LAS 48 HORAS. INFORME FINAL, POR PARTE DE ORTOPEDIA SE CIERRA INTERCONSULTA Y SE INDICAN ALTA Y SE CONTINUA MANEJO POR CIRUGÍA PLÁSTICA, CON EL FIN DE MANEJO DE LOS TEJIDOS BLANDOS, PACIENTE AL CUAL SE LE INICIO PROCESO DE REMISIÓN QUE FUE ACEPTADO EN CLÍNICA REY DAVID A LA ESPERA DE COORDINAR TRASLADO.

2019-03-07 16:08	**PROFESIONAL:** kcoral - KAREN JULIETH CORAL ORDOÑEZ	**ESPECIALIDAD:** MEDICO GENERAL

*****NOTA MÉDICA

INGRESA PERSONAL DE TRASLADOS AMBULANCIA, CLÍNICA REY DAVID.

PARA EGRESO DE PACIENTE, QUE SE ENCUENTRA ESTABLE HEMODINAMICAMNETE, SIN SIRS, QUE ATIENDE A LA ENTREVISTA.
SV. TA. 119/74 FR. 18 FC. 74 SATO2. 95% AL AMBIENTE.

SE EXPLICA QUE SE ENTREGA
RESUMEN DE EPICRISIS
ORDEN DE INCAPACIDAD DURANTE SU ESTANCIA
COPIA DE NOTAS DE CIRUGÍA
IMÁGENES DE RADIOGRAFÍAS PRE Y POST QUIRÚRGICAS

FAMILIARES (HERMANA) Y PACIENTE, DICEN ENTENDER Y ACEPTAR.

DIAGNOSTICOS DE EGRESO ASIGNADOS	
CODIGO	DIAGNOSTICO DE EGRESO
S925	FRACTURA DE LOS HUESOS DE OTRO(S) DEDO(S) DEL PIE
Z988	OTROS ESTADOS POSTQUIRURGICOS ESPECIFICADOS

FECHA	RESUMEN DEL PLAN TERAPEUTICO
2019-02-26	15:19 wagiraldo - WILLIAM ANDRES GIRALDO TORO ESPECIALIDAD: MEDICO GENERAL MEDICAMENTO FORMULADO: CLORURO DE SODIO 0.9% BOLSA X 500ML SOLUCION INYECTABLE 0.9% X 500ML BOLSA - LAB. :QUIBI 3 BOLSA (S) Cada 1 Dia(s), VIA: INTRAVENOSA, CONCENTRACIÓN 0 BOLSA, DIAS DE TRATAMIENTO: 1 MEDICAMENTO FORMULADO: DIPIRONA MAGNESICA 2G/5 ML SOLUCION INYECTABLE 2G/5ML AMPOLLA - LAB. :VITALIS S A C I 1 AMPOLLA (S) Cada 8 Hora(s), VIA: INTRAVENOSA, CONCENTRACIÓN AMPOLLA, DIAS DE TRATAMIENTO: 1

		MEDICAMENTO FORMULADO: CLINDAMICINA 600MG/4ML SOLUCION INYECTABLE 600MG/4ML AMPOLLA - LAB. :VITALIS S A C I 1 AMPOLLA (S) Cada 6 Hora(s), VIA: INTRAVENOSA, CONCENTRACIÓN MILILITRO, DIAS DE TRATAMIENTO: 1 MEDICAMENTO FORMULADO: GENTAMICINA 160 MG/2ML SOLUCÍON INYECTABLE 160 MG/2ML AMPOLLA - LAB. :COLMED LTDA 1 AMPOLLA (S) Cada 1 Dia(s), VIA: INTRAVENOSA, CONCENTRACIÓN 0 MILILITRO, DIAS DE TRATAMIENTO: 1 MEDICAMENTO FORMULADO: TOXOIDE TETANICO 40UI/0.5ML SOLUCION INYECTABLE 40UI/0.5ML AMPOLLA - LAB. :NO DEFINIDO 1 AMPOLLA (S) Cada 1 Dia(s), VIA: INTRAVENOSA, CONCENTRACIÓN 0 AMPOLLA, DIAS DE TRATAMIENTO: 1
	17:41	calemos - CARLOS ARTURO LEMOS TORRES ESPECIALIDAD: TRAUMATOLOGO-ORTOPEDISTA VALORACION POR NEUROCIRUGIA Y CIRUGIA GENERAL - URGENTE - PACIENTE VA A SER LLEVADO A CIRUGIA POR PARTE DE ORTOPDIA.
	17:59	luvalencia - LUZ IVONNY VALENCIA BANGUERA ESPECIALIDAD: ENFERMERIA REVISADO
	22:22	calemos - CARLOS ARTURO LEMOS TORRES ESPECIALIDAD: TRAUMATOLOGO-ORTOPEDISTA HOSPITALIZAR. AMPICILINA SUBACTAM 1.5 BG EV CADA 6 HORAS . DIPIRONA 2 CC EV CADA 6 HORAS - SEGUN DOLOR . TRAMADOL 50 MGR SC CADA 12 HORAS - SEGUN DOLOR . EN 3 O 4 DIAS - NUEVO DESBRIDAMIENTO Y CAMBIO DE SISTEMA VAC SEGUN EVOLUCION . ***** ES PRIORITARIO *****
2019-02-27	03:01	gdguerrero - GERMAN DAVID GUERRERO GOMEZ ESPECIALIDAD: MEDICO GENERAL CUIDADOS DE HOSPITALIZACION DIETA COMUN TAPON HEPARINIZADO RANITIDINA AMP 50MG CADA 12 HRS EV DIPIRONA AMP 2.5GRS CADA 8 HRS EV TRAMADOL AMP 50MG CADA 8HRS EV ENOXAPARINA AMP 40MG EV CADA 24 HRS AMPICILINA/SULBACTAM AMP 1.5GR, 2AMP CADA 6 HRS EV SEGUIMIENTO POR ORTOPEDIA CUIDADOS DEL SISTEMA VAC CONTROL SIGNOS VITALES AVISAR CAMBIOS GRACIAS MEDICAMENTO FORMULADO: AMPICILINA SULBACTAN 1.5G SOLUCION INYECTABLE 1.5G AMPOLLA - LAB. :FARMALOGICA S.A. 2 AMPOLLA (S) Cada 8 Hora(s), VIA: INTRAVENOSA, CONCENTRACIÓN AMPOLLA, DIAS DE TRATAMIENTO: 5 MEDICAMENTO FINALIZADO: CLINDAMICINA 600MG/4ML SOLUCION INYECTABLE 600MG/4ML AMPOLLA - LAB. :VITALIS S A C I 1.00 AMPOLLA (S) Cada 6 Hora(s) , VIA: INTRAVENOSA, DIAS DE TRATAMIENTO: 1.00 MEDICAMENTO FINALIZADO: GENTAMICINA 160 MG/2ML SOLUCION INYECTABLE 160 MG/2ML AMPOLLA - LAB. :COLMED LTDA 1.00 AMPOLLA (S) Cada 1 Dia(s) , VIA: INTRAVENOSA, DIAS DE TRATAMIENTO: 1.00 MEDICAMENTO FINALIZADO: TOXOIDE TETANICO 40UI/0.5ML SOLUCION INYECTABLE 40UI/0.5ML AMPOLLA - LAB. :NO DEFINIDO 1.00 AMPOLLA (S) Cada 1 Dia(s) , VIA: INTRAVENOSA, DIAS DE TRATAMIENTO: 1.00 MEDICAMENTO FORMULADO: TRAMADOL CLORHIDRATO 50MG SOLUCION INYECTABLE 50MG/ML AMPOLLA - LAB. :PROCAPS S.A. 1 AMPOLLA (S) Cada 8 Hora(s), VIA: INTRAVENOSA, CONCENTRACIÓN 0 AMPOLLA, DIAS DE TRATAMIENTO: 5 MEDICAMENTO FORMULADO: RANITIDINA 50 MG/2 ML SOLUCION INYECTABLE 50MG/2ML AMPOLLA - LAB. :CORPAUL 1 AMPOLLA (S) Cada 12 Hora(s), VIA: INTRAVENOSA, CONCENTRACIÓN 0 AMPOLLA, DIAS DE TRATAMIENTO: 5 MEDICAMENTO FORMULADO: ENOXAPARINA SODICA 40 MG/4ML SOLUCION INYECTABLE 40MG/4ML AMPOLLA - LAB. :CHALVER 1 AMPOLLA (S) Cada 24 Hora(s), VIA: SUBCUTANEA, CONCENTRACIÓN MILILITRO, DIAS DE TRATAMIENTO: 5
	03:30	djquintero - DIANA JULIETH QUINTERO BELTRAN ESPECIALIDAD: ENFERMERIA GENERAL REVISADO
	08:39	kcoral - KAREN JULIETH CORAL ORDOÑEZ ESPECIALIDAD: MEDICO GENERAL CUIDADOS DE HOSPITALIZACION DIETA NORMAL TAPON HEPARINIZADO RANITIDINA AMP 50MG CADA 12 HRS EV AMPICILINA/SULBACTAM AMP 1.5 GR, 2AMP CADA 6 HRS EV FI 27/02/19 DIPIRONA AMP 2.5GRS CADA 8 HRS EV TRAMADOL AMP 50MG CADA 8HRS EV***SOLO SI DOLOR NO MEJORA** ENOXAPARINA AMP 40MG EV CADA 24 HRS

	SEGUIMIENTO POR ORTOPEDIA SS VALORACIÓN PREANESTÉSICA ATENTOS A PROGRAMAR NUEVO LAVADO DESPUÉS DEL 01/02/19 CAMBIOS DE VENDAJES SEGÚN NECESIDAD CUIDADOS DEL SISTEMA VAC CONTROL SIGNOS VITALES AVISAR CAMBIOS GRACIAS 12:51 jjbaron - JAIME JOSE BARON VALLECILLA ESPECIALIDAD: ENFERMERIA GENERAL RDO
2019-02-28	08:38 lmpabon - LINA MARIA PABON MORALES ESPECIALIDAD: MEDICO GENERAL CUIDADOS DE HOSPITALIZACION DIETA NORMAL TAPON HEPARINIZADO RANITIDINA AMP 50MG CADA 12 HRS EV AMPICILINA/SULBACTAM AMP 1.5 GR, 2AMP CADA 6 HRS EV FI 27/02/19 DIPIRONA AMP 2.5GRS CADA 8 HRS EV TRAMADOL AMP 50MG CADA 8HRS EV***SOLO SI DOLOR NO MEJORA** ENOXAPARINA AMP 40MG EV CADA 24 HRS SEGUIMIENTO POR ORTOPEDIA EN PROCESO DE VALORACIÓN PREANESTÉSICA ATENTOS A PROGRAMAR NUEVO LAVADO DESPUÉS DEL 01/02/19 CAMBIOS DE VENDAJES SEGÚN NECESIDAD CUIDADOS DEL SISTEMA VAC CONTROL SIGNOS VITALES AVISAR CAMBIOS GRACIAS 10:15 mcramirez - MARIA CAMILA RAMIREZ SANCHEZ ESPECIALIDAD: ENFERMERIA GENERAL REVISADO
2019-03-01	08:07 lmpabon - LINA MARIA PABON MORALES ESPECIALIDAD: MEDICO GENERAL CUIDADOS DE HOSPITALIZACION DIETA NORMAL TAPON HEPARINIZADO RANITIDINA AMP 50MG CADA 12 HORAS EV AMPICILINA/SULBACTAM AMP 1.5 GR, 2AMP CADA 6 HRS EV FI 27/02/19 DIA 2 DIPIRONA AMP 2.5GRS CADA 8 HRS EV TRAMADOL AMP 50MG CADA 8HRS EV***SOLO SI DOLOR NO MEJORA*** ENOXAPARINA AMP 40MG EV CADA 24 HRS SEGUIMIENTO POR ORTOPEDIA EN PROCESO DE VALORACIÓN PREANESTÉSICA ATENTOS A PROGRAMAR NUEVO LAVADO DESPUÉS DEL 01/02/19 CAMBIOS DE VENDAJES SEGÚN NECESIDAD CUIDADOS DEL SISTEMA VAC CONTROL SIGNOS VITALES AVISAR CAMBIOS GRACIAS 10:04 jfgonzalez - JOAQUIN FERNANDO GONZALEZ MARTINEZ ESPECIALIDAD: ENFERMERIA GENERAL REVISADO
2019-03-02	14:12 lmtello - LUIS MIGUEL TELLO VALENCIA ESPECIALIDAD: TRAUMATOLOGO-ORTOPEDISTA 1. CUIDADOS HOSPITALAIZACION 2. INICIAR VIA ORL EN 4 HORAS 3. AMPICILINA SULBACTAN AMP 1,5GR, APLICAR 2 AMP EV CADA 6 HORAS 4. DIPIRONA AMP 2,5GR, APLICAR 1 AMP EV CADA 8 HORAS 5. TRAMADOL AMP 50MG, APLICAR 1 AMP SC CADA 12 HORAS****SI DOLOR INTENSO**** 6. ENOXAPARINA AMP 40MG, APLICAR 1 AMP SC CADA 24 HORAS 7. CULTIVOS INTRAQUIRURGICOS 8. CUIDADOS DE SISTEMA VAC 9. RX DE CONTROL PIE DERECHO 10. VALORACION POR CX PLASTICA 11. CSV 19:30 lmpabon - LINA MARIA PABON MORALES ESPECIALIDAD: MEDICO GENERAL

		CUIDADOS DE HOSPITALIZACION DIETA NORMAL TAPON HEPARINIZADO RANITIDINA AMP 50MG CADA 12 HORAS EV AMPICILINA/SULBACTAM AMP 1.5 GR, 2AMP CADA 6 HRS EV FI 27/02/19 DIA 3 DIPIRONA AMP 2.5GRS CADA 8 HRS EV TRAMADOL AMP 50MG CADA 8HRS EV***SOLO SI DOLOR NO MEJORA*** ENOXAPARINA AMP 40MG EV CADA 24 HRS SEGUIMIENTO POR ORTOPEDIA ATENTOS A PROGRAMAR NUEVO LAVADO EN PROCESO DE REPORTE DE CULTIVOS INTRAQUIROFANO (SECRECION 1 Y 2) SS RX POP PIE DERECHO CAMBIOS DE VENDAJES SEGÚN NECESIDAD CUIDADOS DEL SISTEMA VAC CONTROL SIGNOS VITALES AVISAR CAMBIOS GRACIAS
	19:34	mcramirez - MARIA CAMILA RAMIREZ SANCHEZ ESPECIALIDAD: ENFERMERIA GENERAL REVISADO
	19:40	lmpabon - LINA MARIA PABON MORALES ESPECIALIDAD: MEDICO GENERAL CUIDADOS DE HOSPITALIZACION DIETA NORMAL TAPON HEPARINIZADO RANITIDINA AMP 50MG CADA 12 HORAS EV AMPICILINA/SULBACTAM AMP 1.5 GR, 2AMP CADA 6 HRS EV FI 27/02/19 DIA 3 DIPIRONA AMP 2.5GRS CADA 8 HRS EV TRAMADOL AMP 50MG CADA 8HRS EV***SOLO SI DOLOR NO MEJORA*** ENOXAPARINA AMP 40MG EV CADA 24 HRS DEXAMETASONA8MG IV CADA 8 HORAS ***NUEVO*** SEGUIMIENTO POR ORTOPEDIA ATENTOS A PROGRAMAR NUEVO LAVADO EN PROCESO DE REPORTE DE CULTIVOS INTRAQUIROFANO (SECRECION 1 Y 2) SS RX POP PIE DERECHO CAMBIOS DE VENDAJES SEGÚN NECESIDAD CUIDADOS DEL SISTEMA VAC CONTROL SIGNOS VITALES AVISAR CAMBIOS GRACIAS MEDICAMENTO FORMULADO: DEXAMETASONA 8MG/2 ML SOLUCION INYECTABLE 8MG/2ML AMPOLLA - LAB. :VITALIS S A C I 1 AMPOLLA (S) Cada 8 Hora(s), VIA: INTRAVENOSA, CONCENTRACIÓN MILILITRO, DIAS DE TRATAMIENTO: 1
2019-03-03	09:44	kcoral - KAREN JULIETH CORAL ORDOÑEZ ESPECIALIDAD: MEDICO GENERAL CUIDADOS DE HOSPITALIZACION DIETA NORMAL TAPON HEPARINIZADO RANITIDINA AMP 50MG CADA 12 HORAS EV AMPICILINA/SULBACTAM AMP 1.5 GR, 2AMP CADA 6 HRS EV FI 27/02/19 DIA 4 DIPIRONA AMP 2.5GRS CADA 8 HRS EV (PASAR DILUÍDA EN BURETROL) TRAMADOL AMP 50MG CADA 8HRS EV***SOLO SI DOLOR NO MEJORA*** LORATADINA TAB. 10MG DAR UNA VIA ORAL CADA NOCHE*****NUEVO DEXAMETASONA AMP. 8MG APLICAR UNA AMPLLA IV CADA 8 HORAS FI 02/03/19 DIA 2/2****ÚLTIMO DÍA Y SUSPENDER ENOXAPARINA AMP 40MG EV CADA 24 HRS SEGUIMIENTO POR ORTOPEDIA SS VALORACIÓN POR CX PLÁSTICA SS CONTROL PARACLÍNICOS EN PROCESO DE REPORTE DE CULTIVOS INTRAQUIROFANO (SECRECION 1 Y 2) DEL 02/03/19 CAMBIOS DE VENDAJES SEGÚN NECESIDAD CUIDADOS DEL SISTEMA VAC CONTROL SIGNOS VITALES AVISAR CAMBIOS GRACIAS
	12:32	djquintero - DIANA JULIETH QUINTERO BELTRAN ESPECIALIDAD: ENFERMERIA GENERAL REVISADO
	12:35	kcoral - KAREN JULIETH CORAL ORDOÑEZ ESPECIALIDAD: MEDICO GENERAL

	MEDICAMENTO FORMULADO: LORATADINA 10 MG TABLETAS 10MG TABLETA - LAB. :AMERICAN GENERICS 1 TABLETA (S) Cada 24 Hora(s), VIA: ORAL, CONCENTRACIÓN 10 MG, DIAS DE TRATAMIENTO: 3
2019-03-04	08:01 kcoral - KAREN JULIETH CORAL ORDOÑEZ ESPECIALIDAD: MEDICO GENERAL CUIDADOS DE HOSPITALIZACION DIETA NORMAL TAPON HEPARINIZADO RANITIDINA AMP 50MG CADA 12 HORAS EV AMPICILINA/SULBACTAM AMP 1.5 GR, 2AMP CADA 6 HRS EV FI 27/02/19 DIA 4 DIPIRONA AMP 2.5GRS CADA 8 HRS EV (PASAR DILUÍDA EN BURETROL) TRAMADOL AMP 50MG CADA 8HRS EV***SOLO SI DOLOR NO MEJORA*** LORATADINA TAB. 10MG DAR UNA VIA ORAL CADA NOCHE*****NUEVO DEXAMETASONA AMP. 8MG APLICAR UNA AMPLLA IV CADA 8 HORAS FI 02/03/19 DIA 2/2****ÚLTIMO DÍA Y SUSPENDER ENOXAPARINA AMP 40MG EV CADA 24 HRS SEGUIMIENTO POR ORTOPEDIA SS VALORACIÓN POR CX PLÁSTICA SS CONTROL PARACLÍNICOS EN PROCESO DE REPORTE DE CULTIVOS INTRAQUIROFANO (SECRECION 1 Y 2) DEL 02/03/19 CAMBIOS DE VENDAJES SEGÚN NECESIDAD CUIDADOS DEL SISTEMA VAC CONTROL SIGNOS VITALES AVISAR CAMBIOS GRACIAS 11:02 djquintero - DIANA JULIETH QUINTERO BELTRAN ESPECIALIDAD: ENFERMERIA GENERAL REVISADO
2019-03-05	09:24 kcoral - KAREN JULIETH CORAL ORDOÑEZ ESPECIALIDAD: MEDICO GENERAL CUIDADOS DE HOSPITALIZACION DIETA NORMAL TAPON HEPARINIZADO RANITIDINA AMP 50MG CADA 12 HORAS EV AMPICILINA/SULBACTAM AMP 1.5 GR, 2AMP CADA 6 HRS EV FI 27/02/19 DIA 6/7 DIPIRONA AMP 2.5GRS CADA 8 HRS EV (PASAR DILUÍDA EN BURETROL) TRAMADOL AMP 50MG CADA 8HRS EV***SOLO SI DOLOR NO MEJORA*** LORATADINA TAB. 10MG DAR UNA VIA ORAL CADA NOCHE ENOXAPARINA AMP 40MG EV CADA 24 HRS SEGUIMIENTO POR CX PLÁSTICA EN PROCESO DE NUEVO LAVADO QUIRÚRGICO POR PLÁSTICA CAMBIOS DE VENDAJES SEGÚN NECESIDAD CUIDADOS DEL SISTEMA VAC CONTROL SIGNOS VITALES AVISAR CAMBIOS GRACIAS 10:28 mcramirez - MARIA CAMILA RAMIREZ SANCHEZ ESPECIALIDAD: ENFERMERIA GENERAL REVISADO
2019-03-06	07:30 lmpabon - LINA MARIA PABON MORALES ESPECIALIDAD: MEDICO GENERAL CUIDADOS DE HOSPITALIZACION DIETA NORMAL TAPON HEPARINIZADO RANITIDINA AMP 50MG CADA 12 HORAS EV AMPICILINA/SULBACTAM AMP 1.5 GR, 2AMP CADA 6 HRS EV FI 27/02/19 DIA 7/7-10 DIPIRONA AMP 2.5GRS CADA 8 HRS EV (PASAR DILUÍDA EN BURETROL) TRAMADOL AMP 50MG CADA 8HRS EV***SOLO SI DOLOR NO MEJORA*** LORATADINA TAB. 10MG DAR UNA VIA ORAL CADA NOCHE ENOXAPARINA AMP 40MG EV CADA 24 HRS SEGUIMIENTO POR CX PLÁSTICA EN PROCESO DE AUTORIZACION VS REMISION CAMBIOS DE VENDAJES SEGÚN NECESIDAD CUIDADOS DEL SISTEMA VAC CONTROL SIGNOS VITALES AVISAR CAMBIOS GRACIAS 08:32 mcramirez - MARIA CAMILA RAMIREZ SANCHEZ ESPECIALIDAD: ENFERMERIA GENERAL REVISADO

	17:11	djquintero - DIANA JULIETH QUINTERO BELTRAN ESPECIALIDAD: ENFERMERIA GENERAL revisado
2019-03-07	07:46	lmpabon - LINA MARIA PABON MORALES ESPECIALIDAD: MEDICO GENERAL CUIDADOS DE HOSPITALIZACION DIETA NORMAL TAPON HEPARINIZADO RANITIDINA AMP 50MG CADA 12 HORAS EV AMPICILINA/SULBACTAM AMP 1.5 GR, 2AMP CADA 6 HRS EV FI 27/02/19 DIA 8/7-10 DIPIRONA AMP 2.5GRS CADA 8 HRS EV (PASAR DILUÍDA EN BURETROL) TRAMADOL AMP 50MG CADA 8HRS EV***SOLO SI DOLOR NO MEJORA*** LORATADINA TAB. 10MG DAR UNA VIA ORAL CADA NOCHE ENOXAPARINA AMP 40MG EV CADA 24 HRS SEGUIMIENTO POR CX PLÁSTICA EN PROCESO DE REMISION CAMBIOS DE VENDAJES SEGÚN NECESIDAD CUIDADOS DEL SISTEMA VAC CONTROL SIGNOS VITALES AVISAR CAMBIOS GRACIAS

ANTECEDENTES PERSONALES

ANTECEDENTES		
PATOLOGICOS	OP	DETALLE
Hipertension Arterial	NO	NIEGA
Diabetes	NO	NIEGA
Cardiocerebrovascular	NO	NIEGA
Enfermedad Infecciosa	NO	NIEGA
Enfermedad Respiratoria	NO	NIEGA
Enfermedad de transmision sexual	NO	NIEGA
Cancer	NO	NIEGA
Enfermedad Mental	NO	NIEGA
Traumaticos	NO	NIEGA
QUIRURGICOS	OP	DETALLE
Quirurgicos	NO	NIEGA
ALERGICOS	OP	DETALLE
Alergias	NO	NIEGA

ANTECEDENTES FAMILIARES

ANTECEDENTES		
FAMILIARES	OP	DETALLE
Hipertension	NO	NIEGA
Enfermedad Cerebrovascular	NO	NIEGA
Dislipidemias	NO	NIEGA
Diabetes	NO	NIEGA
Alergias	NO	NIEGA
Enfermedad Respiratorias	NO	NIEGA

NO HAY RESULTADOS DE EXAMEN FISICO

REVISION POR SISTEMA DEL PACIENTE		
SISTEMA	OBSERVACION	FECHA REGISTRO
General	DOLOR Y DEFORMIDAD DEL PIE DERECHO	26/02/2019 14:46

PROFESIONAL : ALVARO JAVIER VALENCIA CULTID
CC - 5212946 - T.P 11956-05
ESPECIALIDAD - MEDICO GENERAL

Imprimió: SOLANSCH DOMINGUEZ AGUIRRE - sdominguez

Fecha Impresión : 2019/6/10 - 16:28:27

NOTA IMPORTANTE:

SEÑOR USUARIO UN CORDIAL SALUDO

** SI NO SE LE PUEDE HACER ENTREGA DE LOS DOCUMENTOS REQUERIDOS DEL SOAT EN EL MOMENTO DEL EGRESO DEL SERVICIO DE HOSPITALIZACION POR INCONVENIENTES ADMINISTRATIVOS.

VENIR EN 5 DIAS HABILES SIN CONTAR SABADOS , DOMINGOS NI FESTIVOS

O SI LO PREFIERE EL DIA DE SU POS QUIRURGICO

DIRIGIRSE AL PRIMER PISO FRENTE AL CAJERO AUTOMATICO EN AUTORIZACIONES SOAT

En el horario : lunes a viernes de 07:am -12 pm y de 2pm-4pm

***PUEDES SOLICITAR EN ESTA OFICINA**

-ESTADOS DE CUENTA
-CARTA TOPE SOAT
-FURIPS
- ***MUCHAS GRACIAS ☺***

CLÍNICA COLOMBIA ES

"SERVIR A TODOS POR IGUAL COMO SI FUESE A NOSOTROS MISMOS" Salud Para Todos!

CLINICA COLOMBIA ES

NIT. 900.242.742-1

Certifica:

Que en esta institución está siendo atendido el(a) señor(a) **MILTON ANIBAL LUNA ROJAS** identificado (a) con **CC 16739673**, a través de **SEGUROS DEL ESTADO S.A**. De acuerdo a la fecha del accidente el cupo SOAT es de **$22.083.093**

CONSUMO CLINICA COLOMBIA	**$ 22.083.093**
CUPO DISPONIBLE $	**0**

Para constancia se firma a los 05 Días del mes de MARZO del 2019

ATENTAMENTE,

CLÍNICA COLOMBIA ES
FACTURACIÓN

ELIZABETH LABRADA
Facturador Clínica Colombia
PISO 10

CLÍNICA COLOMBIA es Salud Para Todos

RESUMEN EPICRISIS

PACIENTE: MILTON ANIBAL LUNA ROJAS	**IDENTIFICACION:** CC 16739673	**HC:** 16739673 - CC
FECHA DE NACIMIENTO: 12/1/1967	**EDAD:** 52 Años	**SEXO:** M	**TIPO AFILIADO:** Beneficiario
RESIDENCIA: CARRERA 72 1A 39	VALLE DEL CAUCA-CALI	**TELEFONO:** 3146916715
NOMBRE ACOMPAÑANTE:	**PARENTESCO:**	**TELEFONO:**
FECHA INGRESO: 26/02/2019 02:06 PM	**FECHA EGRESO:**	**CAMA:** 713A
DEPARTAMENTO: H1700 - HOSPITALIZACION 7 PISO	**SERVICIO:** HOSPITALARIO	
CLIENTE: COSMITET LTDA	**PLAN:** COSMITET LTDA 2019	

FECHA	MOTIVOS DE CONSULTA Y ENFERMEDAD ACTUAL
2019-02-26	**14:58 wagiraldo - WILLIAM ANDRES GIRALDO TORO** **MOTIVO DE CONSULTA :** ACCIDENTE DE TRANSITO **ENFERMEDAD ACTUAL :** PACT MASCULINO DE 52 AÑOS TRAIDO POR PERSONAL DE AMBULANCIA QUIEN REFIERE ACCIDENTE DE TRANSITO AL PRESENTAR CAIDA DESDE MOTOCICLETA EN MOVIMIENTO EN CALIDAD DE CONDUCTOR CON POSTERIOR TRAUMATISMO CRANEO ENCEFALICO CON PERDIDA DE LA CONCIENCIA NO SABE DE CUANTO TIEMPO ADEMAS DOLOR INTENSO EN PIE DERECHO CON DEFORMIDAD Y HERIDA DEL DORSO.

DIAGNOSTICOS DE INGRESO ASIGNADOS

CODIGO	DIAGNOSTICO DE INGRESO	ESTADO	OBSERVACION	USUARIO	FECHA
S007	TRAUMATISMOS SUPERFICIALES MULTIPLES DE LA CABEZA			WILLIAM ANDRES GIRALDO TORO	2019-02-26
T07X	TRAUMATISMOS MULTIPLES, NO ESPECIFICADOS			WILLIAM ANDRES GIRALDO TORO	2019-02-26

MOTIVO DE SALIDA Y RECOMENDACIONES

2019-02-26 15:40	**PROFESIONAL:** wagiraldo - WILLIAM ANDRES GIRALDO TORO	**ESPECIALIDAD:** MEDICO GENERAL

ORDENES MEDICAS:
1. OBSERVACION HOMBRES
2. SSN 0.9% BOLO DE 500CC AHORA
3. NADA VIA ORAL
4. CLINDAMICINA 600MG CADA 6 HORAS
5. GENTAMICINA 160MG DIA
7. DIPIRONA 2GR IV CADA 8 HORAS
8. TOXOIDE TETANICO SC AHORA
9. SS/ IMAGENES Y PREQX
10. CURACION Y LAVADO DE HERIDA
11. CSV-AC

2019-02-26 17:40	**PROFESIONAL:** calemos - CARLOS ARTURO LEMOS TORRES	**ESPECIALIDAD:** TRAUMATOLOGO-ORTOPEDISTA

ORTOPEDIA.
INGRESA A LAS 14:58 HORAS - POLITRAUMATIZADO EN ACC. DE TRANSITO .
CON HISTORIA DE PERDIDA DEL CONOCIMIENTO POR TIEMPO NO DETERMINADO.
ADEMAS TRAUMA EN TORAX Y ATRISION A NIVEL DEL PIE DERECHO.

EXAMEN :
AHORA LUCIDO Y CONCIENTE .
CON HERIDA SUCIA EN DORSO DEL PIE DERECHO CONTAMINADA CON TIERRA Y QUE EXPONE TENDONES, HUESOS METATARSIANOS Y CON DEFECTO DE COBERTURA EN ELE DORSO DEL PIE DERECHO.
CLINICAMENTE CON FRACTURAS DE LOS METATARSIANOS - NO HAY RX EN EL MOMENTO DEL EXAMEN .

CX : SE PASA TURNO A CIRUGIA URGENTE POR LA ATRISION Y CONTAMINACION DEL PIE DERECHO.
PENDIENTE VALORACION URGENTE POR NEUROCIRUGIA Y CX GENERAL (PACIENTE POLITRAUMATIZADO) *******

****

2019-02-26 18:05	**PROFESIONAL:** bruano - BAYRON RUANO	**ESPECIALIDAD:** CIRUJANO GENERAL

PTE DE 52 AÑOS, REFIERE QUE AL MEDIO DIA SUFRIO ACCIDENTE DE TRANSITO COMO CONDUCTOR DE MOTOCICLETA QUE COLISIONO SUFRIENDO POLITRAUMA CON PERDIDA DEL CONOCIMIENTO, NO RECUERDA EL EVENTO
AHORA ALERTA, ORIENTADO, SIN DEFICIT FOCAL
HERIDA EN MENTON CUBIERTA POR GASA
ESCORIACIONES ANTERIORES EN REGION TORACOABDOMINAL
NO DOLOR A LA PALPACION TORACOABDOMINAL, NO DEFORMIDAD, NO CREPITACION, NO ENFISEMA
AUSCULTACION CARDIOPULMONAR COMPLETAMENTE NORMAL
ABDOMEN BLANDO, NO DOLOROSO, NO MASAS, PERIST PRESENTE
PELVIS ESTABLE
HERIDA EN PIE CUBIERTA
PTE CON TRAUMA DE TEJIDOS BLANDOS EN REGION TORACOABDOMINAL. NO REQUIERE MANEJO ADICIONAL POR CIRUGIA GENERAL

2019-02-26 19:37	**PROFESIONAL:** jreina - JULIO SOLARTE REINA	**ESPECIALIDAD:** NEUROCIRUJANO

PACIENTE MASCULINO DE 52 AÑOS
POLITRAUMA EN ACCIDENTE DE TRANSITO. TCE MODERADO
GLSGOW 15/15 ORIENTADO EN TIEMPO LUGAR Y PERSONA
TAC DE CRANEO: DENTRO DE LIMITES NORMALES, NO CONTUSION, LINEA MEDIA CONSERVADA
PACIENTE SIN IMPEDIMENTO PARA REALIZACION DE CIRUGIA, ALTA POR EL SERVICIO SE CIERRA INTERCONSULTA

2019-02-27 13:11	**PROFESIONAL:** dalondono - DAVID LONDONO	**ESPECIALIDAD:** TRAUMATOLOGO-ORTOPEDISTA

ORTOPEDIA

DX:
1- DEFECTO DE COBERTURA EN DORSO DEL PIE DERECHO
2- FRACTURAS EXPUESTAS DEL 1, 2 Y 3 METATARSIANOS PIE DERECHO
A) CONTAMINACION CON TIERRA, PIEDRAS Y MATERIAL VEGETAL
3- LESION DE LOS EXTENSORES DEL 1, 2 Y 3 DEDOS DEL PIE DERECHDO CON PERDIDA DE SUSTANCIA TENDINOSA.

PACIENTE EN SALAS DE HOSPITALIZACION,R EFIERE SENTRISE MEJOR A COMO INGRESO, DOLOR MODULADO ADECUADAMENTE. NO REFIERE NUEVOS SINTOMAS

EXAMEN FISICO
PACIENTE ALERTA ORIENTADO, SIN DIFICULTAD RESPIRATORIO
EXTREMIDAD MIEMBRO INF DERECHO CON CURACIONES MAS SISTEMA VAC FUNCIONAL,DERENANDO AMTERIAL SEROSANGUINOLENTO,PULSOS DISTALES RPESENTES, LLENADO CAPILAR MENOR DE 2 SEG, NO REALIZA EXTENSION DE DEDOS, SNC: SIN DEFICIT APARENTE

PACIENTE EN CONTEXTO DE FRACTURAS EXPUESTAS MAS LESION DE EXTENSORES CON DEFECTO DE COBERTURA EN DORSO DE PIE DERECHO, QUE EL DIA DE AYER SE REALIZA LAVADO DE URGENCIAS MAS SISTEMA VAC, HOY DIA 1 DE POP CON ADECUADA EVOLUCION, SE CONSIDERA LLEVAR A NUEVO LAVADO EN 48 HORAS + SISTEMA VAC, SEGUN ESTADO DE TEJIDOS DEFINIR OSTEOSINTESIS, SE CARGA TURNO, SE CONSIDERA CONTINUAR CON ANTIBIOTICOTERAPIA ESTABLECIDA, VIGILANCIA CLINICA E INFORMAR CAMBIOS. SE EXPLICA CONDUCTA A PACIENTE REFIERE ENTENDER Y ACEPTA

2019-02-27 14:03	**PROFESIONAL:** kcoral - KAREN JULIETH CORAL ORDOÑEZ	**ESPECIALIDAD:** MEDICO GENERAL

/// EVOLUCIÓN PISO 7; ORTOPEDIA ----MD ASISTENCIAL KAREN CORAL ///

MILTON ANIBAL LUNA
EDAD: 52 AÑOS

DX.
1. TRAUMA EN ACCIDENTE DE TRANSITO
1.1 TRAUMA PIE DERECHO
1.1 GRAN DEFECTO DE COBERTURA EN DORSO DEL PIE
1.2 FRACTURAS EXPUESTAS DEL 1, 2 Y 3 METATARSIANOS
1.3 LESION DE LOS EXTENSORES DEL 1, 2 Y 3 DEDOS CON PERDIDA DE SUSTANCIA TENDINOSA
1.5 POP LV+DB+COLOCACIÓN VAC PIE DERECHO (26/02/19)

AMPISULBA FI 27/02/19

S. REFEIRE CON DOLOR MODULADO, TOLERA LA VÍA ORAL, TOLERA TERAPIA VA, NO DOLOR. NIEGA ALZAS TÉRMICAS.

EF. ALERTA, ATENTA, ORIENTADA, HIDRATADA.
SV. 124/76 FR. 19 FC. 81 SATO2. 96% AL AMBIENTE.
CABEZA, NORMOCEFALO. PUPILAS NORMORREACTIVAS. CONJUNTIVAS ROSADAS, MUCOSAS HUMEDAS. CARDIACO. RUIDOS RITMICOS, REGULARES, NO SOPLOS. PUL: MURMULLO VESICULAR PRESENTE EN AMBOS CAMPOS PULMONARES, SIN AGREGADOS. ABDOMEN: BLANDO, DEPRESIBLE, NO DOLOROSO A LA PALPACION, NO SIGNOS DE IRRITACION PERITONEAL. EXTREMIDADES MINF DERECHO: CON USO DE VENDAJES ELÁSTICOS EN TOBILLO Y PIE, APÓSITOS CON ESTIGMAS DE SANGRADO ESCASO NO ACTIVO,

SISTEMA VAC FUNCIONAL. SIMETRICAS, SIN EDEMA. SNC. SIN SIGNOS FOCALIZACION,GLASGOW 15/15.

NOTA OPERATORIA

ASEPSIA + ANTISEPSIA + CAMPOS QUIRURGICOS .

DESBRIDAMIENTO DEL PIE DERECHO + LAVADO CON SOLUCION SALINA Y AGUA OXIGENADA.

DESBRIDAMIENTO DE LOS DEDOS A NIVEL DE LA MF EXPUESTAS DEL 1, 2 Y 3 DEDOS + LAVADO.

DESBRIDAMIENTOS + CURETAJES + LAVADO CON AGUA OXIGENADA Y SOLICION SALINA .

SE EXTRAE TODA LA CONTAMINEACION CON TIERRA, PIEDRAS Y MATERIAL VEGETAL - MACROSCOPICAMENTE QUEDA LIMPIO .

POR DEFECTO DE COBERTURA Y EXPOOSICION DE METATARSIANOS Y TENDONES EXTENSORES SE DEJA CON UN (1) SISTEMA VAC.

SE HOSPITIALZA CON ANTIBIOTICOS .
EN 3 O 4 DIAS CAMBIO DE SISTEMA VAC Y NUEVO DESBRIDAMIENTO - ES PRIORITARIO.

HALLAZGOS QUIRURGICOS

ATRISION SEVERA DEL PIE DERECHO CON GRAN DEFECTO DE COBERTURA EN DORSO DEL PIE + CONTAMINACION CON TUIERRA, PIEDRAS Y MATERIAL VEGETAL + FRACTURAS EXPUESTAS DEL 1, 2 Y 3 METATARSIANOS + LESION DE LOS EXTENSORES DEL 1, 2 Y 3 DEDOS DEL PIE DERECHDO CON PERDIDA DE SUSTANCIA TENDINOSA.

AP. PACIENTE QUE INGRESA EN CONTEXTO DE TRAUMA EN ACCIDENTE DE TRÁNSITO EN EL QUE SUFRE FRACTURAS EXPUESTAS DE 1,2,3 METATRSIANOS DE PIE DERECHO, CON DEFECTO DE COBERTURA, POR LO QUE FUE LLEVADO EL DÍA DE AYER A MANEJO QUIRÚRIGCO DE URGENCIA POR PARTE DE ORTOPEDIA, PARA LAVADO, DEBRIDAMIENTEO DE LESIONES Y COLOCACIÓN SISTEMA PRESIÓN NEGATIVA.
EN EL MOMENTO ESTABLE HEMODINAMICMAENTE, SIN SIRS, CON DOLOR MODULADO.
EN REVISTA CON DR. LONDOÑO, ORTOPEDISTA, SE INDICA LLEVAR A NUEVO LAVADO EN 72 HORAS, PARA REVISIÓN DE TEJIDOS BLANDOS Y SEGÚN EL ESTADO DE ESTOS CONSIDERAR OSTEOSÍNTESIS.
LO ANTERIOR SE EXPLICA AL PACIENTE QUIEN DICE ENTENDER Y ACEPTAR.

2019-02-28 10:06	**PROFESIONAL:** aduenas - AWDY BRAYAM DUENAS BARAHONA	**ESPECIALIDAD:** TRAUMATOLOGO-ORTOPEDISTA

** ORTOPEDIA **

- DX:
1. DEFECTO DE COBERTURA EN DORSO DEL PIE DERECHO
2. FRACTURAS EXPUESTAS DEL 1, 2 Y 3 METATARSIANOS PIE DERECHO
A) CONTAMINACION CON TIERRA, PIEDRAS Y MATERIAL VEGETAL
3. LESION DE LOS EXTENSORES DEL 1, 2 Y 3 DEDOS DEL PIE DERECHDO CON PERDIDA DE SUSTANCIA TENDINOSA.

- PACIENTE EN SALA DE HOSPITALIZACION, REFIERE SENTRISE MEJOR, DOLOR MODULADO ADECUADAMENTE. NO REFIERE NUEVOS SINTOMAS, EN EL MOMENTO EN ACEPTABLES CONDICIONES GENERALES, ALERTA, AL EXAMEN FISICO PRESENTA EN MIEMBRO INFERIOR DERECHO CON CURACIONES MAS SISTEMA VAC FUNCIONAL, DERENANDO MATERIAL SEROSANGUINOLENTO, PULSOS DISTALES PRESENTES, LLENADO CAPILAR 2 SEGUNDOS, NO REALIZA EXTENSION DE DEDOS.

- PLAN: PACIENTE CON CUADRO COMENTADO, EN CONTEXTO DE FRACTURAS EXPUESTAS MAS LESION DE EXTENSORES CON DEFECTO DE COBERTURA EN DORSO DE PIE DERECHO, CON CONDUCTA QUIRURGICA DEFINIDA PARA NUEVO LAVADO + CAMBIO DE SISTEMA VAC, SEGUN ESTADO DE TEJIDOS DEFINIR OSTEOSINTESIS, POR EL MOMENTO CONTINUA IGUAL MANEJO MEDICO Y VIGILANCIA CLINICA.

2019-02-28 11:26	**PROFESIONAL:** lmpabon - LINA MARIA PABON MORALES	**ESPECIALIDAD:** MEDICO GENERAL

EVOLUCIÓN PISO 7//ORTOPEDIA// MD ASISTENCIAL LINA PABON

MILTON ANIBAL LUNA
CC 16739673
52 AÑOS

DX.
1. TRAUMA EN ACCIDENTE DE TRANSITO
1.1 TRAUMA PIE DERECHO
1.1 GRAN DEFECTO DE COBERTURA EN DORSO DEL PIE
1.2 FRACTURAS EXPUESTAS DEL 1, 2 Y 3 METATARSIANOS
1.3 LESION DE LOS EXTENSORES DEL 1, 2 Y 3 DEDOS CON PERDIDA DE SUSTANCIA TENDINOSA
1.5 POP LV+DB+COLOCACIÓN VAC PIE DERECHO (26/02/19)
1.6 HERIDA ABIERTA SUBMENTONIANA

AMPISULBA FI 27/02/19

SUBJETIVO: PACIENTE CON ACOMPAÑANTE, MODULANDO DOLOR. NIEGA ALZAS TÉRMICAS.

OBJETIVO: PACIENTE ALERTA, ATENTA, ORIENTADA, HIDRATADA. SIGNOS VITALES: TA: 99/64 FR. 19 FC. 76 SATO2. 97% AL AMBIENTE.
CABEZA, NORMOCEFALO. PUPILAS NORMORREACTIVAS. CONJUNTIVAS ROSADAS, MUCOSAS HUMEDAS. RUIDOS CARDIACO RITMICOS, REGULARES, NO SOPLOS. MURMULLO VESICULAR PRESENTE EN AMBOS CAMPOS PULMONARES, SIN AGREGADOS. ABDOMEN BLANDO, DEPRESIBLE, NO DOLOROSO A LA PALPACION, NO SIGNOS DE IRRITACION PERITONEAL. EXTREMIDADES MIEMBRO INFERIOR DERECHO CON USO DE VENDAJES ELÁSTICOS EN TOBILLO Y PIE, APÓSITOS CON ESTIGMAS DE SANGRADO ESCASO NO ACTIVO, SISTEMA VAC FUNCIONAL. SIMETRICAS, SIN EDEMA. SNC. SIN SIGNOS FOCALIZACION,GLASGOW 15/15.

ANALISIS/PLAN: PACIENTE QUE INGRESA EN CONTEXTO DE TRAUMA EN ACCIDENTE DE TRÁNSITO EN EL QUE SUFRE FRACTURAS EXPUESTAS DE 1,2,3 METATRSIANOS DE PIE DERECHO, CON DEFECTO DE COBERTURA, POR LO QUE FUE LLEVADO EL DÍA26/02/19 A MANEJO QUIRÚRIGCO DE URGENCIA POR PARTE DE ORTOPEDIA, PARA LAVADO, DEBRIDAMIENTEO DE LESIONES Y COLOCACIÓN SISTEMA PRESIÓN NEGATIVA, EN EL MOMENTO POR INDICACION DE ESPECIALIDAD TRATANTE LLEVAR A NUEVO LAVADO Y REVISION DE TEJIDOS DESPUES DEL 02/03/19 Y POSIBLE OSTEOSÍNTESIS.
LO ANTERIOR SE EXPLICA AL PACIENTE QUIEN DICE ENTENDER Y ACEPTAR.

2019-03-01 11:13	**PROFESIONAL:** lmramos - LINA MARCELA RAMOS AMEZQUITA	**ESPECIALIDAD:** CIRUJANO PLASTICO

MILTON ANIBAL LUNA ROJAS
CC 16739673

CX PLASTICA

DX PACIENTE QUIEN PRESENTA TRAUMA DE ACCIDENTE DE TRANSITO EN MENTON, QUIEN FUE VALORADO E INTERVENIDO POR ORTOPEDIA A QUIEN SE LE REALIZO LAVADO Y DESBRIDAMIENTO DE LA ZONA, NO SE REALIZO SUTURA, Y ORTOPEDIA CERRO INTERCONSULTA, Y LO REMITEN A CX PLASTICA SE SOLICITA TURNO QUIRURGICO PARA LAVADO Y DESBRIDAMIENTO DE LA ZON ACON CIERRE CON COLGAJOS EN ZONA ESPECIAL

2019-03-01 12:25	**PROFESIONAL:** lmpabon - LINA MARIA PABON MORALES	**ESPECIALIDAD:** MEDICO GENERAL

EVOLUCIÓN PISO 7//ORTOPEDIA// MD ASISTENCIAL LINA PABON

MILTON ANIBAL LUNA
CC 16739673
52 AÑOS

DX.
1. TRAUMA EN ACCIDENTE DE TRANSITO
1.1 TRAUMA PIE DERECHO
1.1 GRAN DEFECTO DE COBERTURA EN DORSO DEL PIE
1.2 FRACTURAS EXPUESTAS DEL 1, 2 Y 3 METATARSIANOS
1.3 LESION DE LOS EXTENSORES DEL 1, 2 Y 3 DEDOS CON PERDIDA DE SUSTANCIA TENDINOSA
1.5 POP LV+DB+COLOCACIÓN VAC PIE DERECHO (26/02/19)
1.6 HERIDA ABIERTA SUBMENTONIANA

AMPISULBA FI 27/02/19

SUBJETIVO: PACIENTE CON ACOMPAÑANTE, MODULANDO DOLOR. NIEGA ALZAS TÉRMICAS.

OBJETIVO: PACIENTE ALERTA, ATENTO, ORIENTADO. SIGNOS VITALES: TA: 112/68 FR. 19 FC. 82 SATO2. 98% AL AMBIENTE. NORMOCEFALO. PUPILAS NORMORREACTIVAS, CARA CON HERIDA A NIVEL DE REGION SUBMENTONIANA DE 3 CM APROXIMADAMENTE, CONJUNTIVAS ROSADAS, MUCOSAS HUMEDAS. RUIDOS CARDIACO RITMICOS, REGULARES, NO SOPLOS. MURMULLO VESICULAR PRESENTE EN AMBOS CAMPOS PULMONARES, SIN AGREGADOS. ABDOMEN BLANDO, DEPRESIBLE, NO DOLOROSO A LA PALPACION, NO SIGNOS DE IRRITACION PERITONEAL. EXTREMIDADES MIEMBRO INFERIOR DERECHO CON USO DE VENDAJES ELÁSTICOS EN TOBILLO Y PIE, APÓSITOS CON ESTIGMAS DE SANGRADO ESCASO NO ACTIVO, SISTEMA VAC FUNCIONAL. SIMETRICAS, SIN EDEMA. SNC. SIN SIGNOS FOCALIZACION,GLASGOW 15/15.

ANALISIS/PLAN: PACIENTE QUE INGRESA EN CONTEXTO DE TRAUMA EN ACCIDENTE DE TRÁNSITO EN EL QUE SUFRE FRACTURAS EXPUESTAS DE 1,2,3 METATRSIANOS DE PIE DERECHO, CON DEFECTO DE COBERTURA, POR LO QUE FUE LLEVADO EL DÍA26/02/19 A MANEJO QUIRÚRIGCO DE URGENCIA POR PARTE DE ORTOPEDIA, PARA LAVADO, DEBRIDAMIENTEO DE LESIONES Y COLOCACIÓN SISTEMA PRESIÓN NEGATIVA, EN EL MOMENTO POR INDICACION DE ESPECIALIDAD TRATANTE LLEVAR A NUEVO LAVADO Y REVISION DE TEJIDOS DESPUES DEL 02/03/19 Y POSIBLE OSTEOSÍNTESIS, EL DIA DE HOY VALORADO POR CX PLASTICA QUIEN INDICA QUE DEBE SER REVISADO EN QX, A LA ESPERA DE PROGRAMACION QX, EN PROCESO DE VALORACION POR ANESTESIOLOGIA. LO ANTERIOR SE EXPLICA AL PACIENTE QUIEN DICE ENTENDER Y ACEPTAR.

2019-03-01 12:45	**PROFESIONAL:** cagordillo - CARLOS ANDRES GORDILLO RODRIGUEZ	**ESPECIALIDAD:** TRAUMATOLOGO-ORTOPEDISTA

** ORTOPEDIA **

- DX:
1. DEFECTO DE COBERTURA EN DORSO DEL PIE DERECHO
2. FRACTURAS EXPUESTAS DEL 1, 2 Y 3 METATARSIANOS PIE DERECHO
A) CONTAMINACION CON TIERRA, PIEDRAS Y MATERIAL VEGETAL
3. LESION DE LOS EXTENSORES DEL 1, 2 Y 3 DEDOS DEL PIE DERECHDO CON PERDIDA DE SUSTANCIA TENDINOSA.

EXAMEN FISICO
ENCUENTRO A PACIENTE EN CAMA EN APARENTES ACEPTABLES CONDICIONES GENERALES. AFEBRIL. SIN SIRS. SIN SIGNOS DE DIFICULTAD RESPIRATORIA.

EXT: MIEMBRO INFERIOR DERECHO CON CURACIONES MAS SISTEMA VAC FUNCIONAL, DERENANDO MATERIAL SEROSANGUINOLENTO, PULSOS DISTALES PRESENTES, LLENADO CAPILAR 2 SEGUNDOS, NO REALIZA EXTENSION DE DEDOS.

PACIENTE CON DIAGNOSTICOS ANOTADOS, CON CONDUCTA QUIRURGICA DEFINIDA PARA NUEVO LAVADO + CAMBIO DE SISTEMA VAC VS DEFINIR OSTEOSINTESIS SEGUN ESTADO DE TEJIDOS, POR EL MOMENTO CONTINUA IGUAL MANEJO MEDICO Y VIGILANCIA CLINICA.

2019-03-02 09:11	**PROFESIONAL:** lmramos - LINA MARCELA RAMOS AMEZQUITA	**ESPECIALIDAD:** CIRUJANO PLASTICO

MILTON ANIBAL LUNAS ROJAS
52 AÑOS

CX PLASTICA

DX
PACIENTE QUIEN PRESENTA TRAUMA POR ACCIDENTE DE TRANSITO QUIEN FUE INTERVENIDO POR ORTOPEDIA PARA UNA PRIMER INTERVENCION Y FUE REMITIDO A CX PLASTICA PARA SEGUNDA INTERVENCION, QUIEN TIENE TURNO QUIRURGICO PARA LAVADO + DESBRIDAMIENTO DE LA ZONA Y CIERRE CON COLGAJOS COMPUESTO EN ZONA ESPECIAL.

2019-03-02 11:34	**PROFESIONAL:** lcasanova - LUIS FERNANDO CASANOVA CASTANO	**ESPECIALIDAD:** CIRUJANO ORAL Y MAXILOFACIAL

CX MAXILOFACIAL
PACIENTE DE SEXO MASCULINO DE 52 AÑOS DE EDAD EL CUAL CURSA CON DIAGNOSTICO DE TRAUMA FACIAL
S/PACIENTE REFIERE DOLOR EN SINFISIS
O/EN AYUDA DIAGNOSTICA NO SE EVIDENCIA ALTERACIONBES OSEAS COMPATIBLES CON FRACTURAS FACIALES. HERIDA EN MACIZO FACIAL
A/EVOLUCION ESTACIONARIA
P/CONTINUAR MANEJO POR EL SERVICIO DE CX PLASTICA
CSV-AC

2019-03-02 11:57	**PROFESIONAL:** cagordillo - CARLOS ANDRES GORDILLO RODRIGUEZ	**ESPECIALIDAD:** TRAUMATOLOGO-ORTOPEDISTA

** ORTOPEDIA **

- DX: 1. DEFECTO DE COBERTURA EN DORSO DEL PIE DERECHO
2. FRACTURAS EXPUESTAS DEL 1, 2 Y 3 METATARSIANOS PIE DERECHO
A) CONTAMINACION CON TIERRA, PIEDRAS Y MATERIAL VEGETAL
3. LESION DE LOS EXTENSORES DEL 1, 2 Y 3 DEDOS DEL PIE DERECHDO CON PERDIDA DE SUSTANCIA TENDINOSA.

EXAMEN FISICO
ENCUENTRO A PACIENTE EN CAMA EN ACEPTABLES CONDICIONES GENERALES. AFEBRIL. SIN SIRS. SIN SIGNOS DE DIFICULTAD RESPIRATORIA.

EXT: MIEMBRO INFERIOR DERECHO A NIVEL DE PIE CON CURACIONES MAS SISTEMA VAC FUNCIONAL, DRENANDO MATERIAL SEROSANGUINOLENTO, PULSOS DISTALES PRESENTES, LLENADO CAPILAR 2 SEGUNDOS, NO REALIZA EXTENSION DE DEDOS.

PLAN: PACIENTE CON DIAGNOSTICOS ANOTADOS, CON CONDUCTA QUIRURGICA DEFINIDA PARA NUEVO LAVADO + CAMBIO DE SISTEMA VAC VS DEFINIR OSTEOSINTESIS SEGUN ESTADO DE TEJIDOS, SE ENCUENTRA PROGRAMADOPARA CIRUGIA EL DIA DE HOY, QUEDAMOS ATENTOS A EVOLUCION POSQUIRURGICA.

2019-03-02 13:09	**PROFESIONAL:** lmramos - LINA MARCELA RAMOS AMEZQUITA	**ESPECIALIDAD:** CIRUJANO PLASTICO

PACIENTE A QUIEN SE REALIZA ESCARECTOMIA, DESBRIDAMIENTO DE HERIDA EN CARA DE 4CM, PROFUNDA SIN AFECTACION OSEA, SE RELAIZA Z-PLATIA Y COLGJAOS Y SE CIERRA. POR PARTE DE CIRUGIA PLASTICA NO REQUIERE MAS MANEJO INTRAHOSPITALARIA, QUEDA A CAGO DE ORTOPEDIA.
COMO RECOMENDACIONES SOLO CURACION SECA CON ISODINE SOLUCION Y SIEMPRE MANTENER CUBIRTO CON MICROPORE. RETIRO DE PUNTOS EN 12 DIAS, CONSULTA EN 1 MES DRA RAMOS

2019-03-02 13:55	**PROFESIONAL:** lmtello - LUIS MIGUEL TELLO VALENCIA	**ESPECIALIDAD:** TRAUMATOLOGO-ORTOPEDISTA

ORTOPEDIA
DX: 1. FRACTURA EXPUESTA GRADO IIIB DE 2DO Y 3ER METATARSIANO DERECHO
2. LESION DE EXTENSORES DE 1ER, 2DO Y 3ER DEDO CON PERDIDA DE SUSTANCIA TENDINOSA
3. HERIDA COMPLEJA EN DORSO DE PIE DERECHO
PACIENTE MASCULINO DE 52 AÑOS DE EDAD QUE SE INTERVINO QUIRURGICAMENTE EL DIA DE HOY, SE REALIZO LAVADO Y DESBRIDAMIENTO DE FRACTURA EXPUESTA, REDUCCION ABIERTA Y FIJACION INTERNA CON CLAVOS DE KIRSHNERT Y COLOCACION DE SISTEMA VAC EN DEFECTO DE COBERTURA. SISTEMA VAC FUNCIONAL. BUEN LLENADO CAPILAR.
PLAN: CONTINUAR CUIDADOS HOSPITALARIOS
ANALGESIA Y ANTIBIOTICOTERAPIA
CULTIVOS INTRAQUIRURGICOS
VALORACION POR CX PLASTICA
RX DE CONTROL PIE DERECHO

2019-03-02 19:30	**PROFESIONAL:** lmpabon - LINA MARIA PABON MORALES	**ESPECIALIDAD:** MEDICO GENERAL

INGRESO POP PISO 7//ORTOPEDIA// MD ASISTENCIAL LINA PABON

MILTON ANIBAL LUNA
CC 16739673
52 AÑOS

DX.
1. TRAUMA EN ACCIDENTE DE TRANSITO
1.1 TRAUMA PIE DERECHO
1.1 GRAN DEFECTO DE COBERTURA EN DORSO DEL PIE
1.2 FRACTURAS EXPUESTAS DEL 1, 2 Y 3 METATARSIANOS
1.2.1 POP OSTEOSINTESIS DE 2DO Y 3ER METACARPIANO PIE DERECHO (02/03/19)
1.3 LESION DE LOS EXTENSORES DEL 1, 2 Y 3 DEDOS CON PERDIDA DE SUSTANCIA TENDINOSA
1.5 POP LV+DB+COLOCACIÓN VAC PIE DERECHO (26/02/19) (02/03/19)
1.6 HERIDA ABIERTA SUBMENTONIANA
1.6.1 POP LV + DB + GOLGAJO DE HERIDA EN MENTON (02/03/19)

AMPISULBA FI 27/02/19

SUBJETIVO: PACIENTE CON ACOMPAÑANTE, MODULANDO DOLOR. NIEGA ALZAS TÉRMICAS.

OBJETIVO: PACIENTE ALERTA, ATENTO, ORIENTADO, NORMOCEFALO, PUPILAS NORMORREACTIVAS, CARA CON HERIDA A NIVEL DE REGION SUBMENTONIANA CUBIERTA SIN ESTIGMAS DE SANGRADO, CONJUNTIVAS ROSADAS, MUCOSAS HUMEDAS. RUIDOS CARDIACO RITMICOS, REGULARES, NO SOPLOS. MURMULLO VESICULAR PRESENTE EN AMBOS CAMPOS PULMONARES, SIN AGREGADOS. ABDOMEN BLANDO, DEPRESIBLE, NO DOLOROSO A LA PALPACION, NO SIGNOS DE IRRITACION PERITONEAL. EXTREMIDADES MIEMBRO INFERIOR DERECHO CON USO DE VENDAJES ELÁSTICOS EN TOBILLO Y PIE, APÓSITOS SIN ESTIGMAS DE SANGRADO, SISTEMA VAC FUNCIONAL. SNC. SIN SIGNOS FOCALIZACION,GLASGOW 15/15.

NOTA OPERATORIA
CX PLASTICA
PROCEDIMIENTOS REALIZADOS
ESCARECTOMIA MENOR DEL 10 % DE SUPERFICIE CORPORAL
DESBRIDAMIENTO ESCISIONAL EN AREA ESPECIAL EN CARA Y CUELLO
COLGAJO LOCAL DE PIEL COMPUESTO DE VECINDAD ENTRE DOS A CINCO CENTIMETROS CUADRADOS
PLASTIA EN Z O W EN AREA ESPECIAL (CARA CUELLO MANOS PIES PLIEGUES DE FLEXION GENITALES) ENTRE TRES A CINCO

DESCRIPCIONES TECNICAS QUIRURGICAS
PACIENTE A QUIEN BAJO SEDACION SE REALIZA ASEPSIA, ANTISEPSIA, COLOCACION DE PAÑOS ESTERILES, SE REAIZA INFITRACION CON LIDOCAINA CON EPINEFRINA, SE RELAIZA LAVADO PROFUSO CON SOLUCION SALINA, SE RELAIZA ESCARECTOMIA DE BORDES, DESBRIDAMIENTO DE LA HERIDA PROFUNDA, SE REALIZA Z-PLASTIA Y ELEVACION DE COLGAJOS SUPERIOR E INFERIOR, SE HACE HEMOSTASIA Y SE SUTURA POR PLANOS, SE DEJA CURACION OCUSIVA

HALLAZGOS QUIRURGICOS
HERIDA EN MENTON DE 4CM LONGITUD PROFUNDA HASTA HUESO CON COMPROMISO MUSCULAR, BORDES NECROTICOS CON ABUNDNTE FIBRINA

ORTOPEDIA
PROCEDIMIENTOS REALIZADOS
SECUESTRECTOMIA DRENAJE DESBRIDAMIENTO DE TARSO O METATARSO (CADA UNO)
DESBRIDAMIENTO ESCISIONAL MENOR DEL 10% DE SUPERFICIE CORPORAL EN AREA GENERAL
DESBRIDAMIENTO LAVADO Y LIMPIEZA DE FALANGES DE DEDO DEL PIE (CADA UNO) VIA ABIERTA
REDUCCION ABIERTA DE FRACTURA DE METATARSIANO (CADA UNO) CON FIJACION INTERNA (DISPOSITIVOS DE FIJACION U OSTEOSINTESIS)
TERAPIA DE PRESION NEGATIVA VAC

DESCRIPCIONES TECNICAS QUIRURGICAS
DECUBITO SUPINO, MEDIDAS DE ASEPSIA Y ANTISEPSIA, PAÑOS DE CAMPO, SE OBSERVA HERIDA COMPLEJA EN DORSO DE PIE DERECHO CON EXPOSICION OSEA, SE REALIZA LAVADO Y DESBRIDAMIENTO ESCICIONAL DE HERIDA CON 1000CC DE SSN 0,9%, SE REALIZA LAVADO Y SECUESTRECTOMIA DE FRAGMENTOS DESVITALIZADOS DE FRACTURAS CON 2000CC DE SSN 0,9%, SE REALIZA LAVADO Y DESBRIDAMIENTO DE ARTICULACIONES METATARSOFALANGICAS DE 2DO Y 3ER DEDOS CON 1000CC DE SSN 0,9%, SE TOMA 2 MUESTRAS DE SECRECION PARA CULTIVO, SE REALIZA REDUCCION DE FRACTURA DE 2DO METATARSIANO Y SE FIJA CON 1 CLAVO DE KIRSHNERT DE 1,8 X 250MM, SE REALIZA REDUCCION DE FRACTURA DE 3ER METATARSIANO Y SE FIJA CON 1 CLAVO DE KIRSHNERT DE 1,8 X 250MM, SE COMPRUEBA REDUCCION, ESTABILIDAD Y POSICION DE MATERIAL DE OTS BAJO CONTROL RADIOLOGICO, SE REALIZA LAVADO CON 1000CC DE SSN 0,9%, SE REALIZA COLOCACION DE SISTEMA VAC EN DEFECTO DE COBERTURA SIN COMPLICACIONES.

HALLAZGOS QUIRURGICOS
FRACTURA EXPUESTA DE 2DO Y 3ER METATARSIANO DERECHO GRADO IIIB HERIDA COMPLEJA EN DORSO DE PIE DERECHO CON PERDIDA DE SUSTANCIA TENDINOSA (EXTENSORES 1ER, 2DO Y 3ER ARTEJOS)

ANALISIS/PLAN: PACIENTE QUE INGRESA EN CONTEXTO DE TRAUMA EN ACCIDENTE DE TRÁNSITO EN EL QUE SUFRE FRACTURAS EXPUESTAS DE 1,2,3 METATRSIANOS DE PIE DERECHO, CON DEFECTO DE COBERTURA, POR LO QUE FUE LLEVADO EL DÍA26/02/19 A MANEJO QUIRÚRIGCO DE URGENCIA POR PARTE DE ORTOPEDIA, PARA LV, DB Y COLOCACIÓN SISTEMA PRESIÓN NEGATIVA. PACIENTE QUE SE ENCUENTRA RECIBIENDO MANEJO ANTIBIOTICO, EL DIA DE HOY PACIENTE LLEVADO A MANEJO QUIRURGICO POR PARTE DE ORTOPEDIA PARA LV+ DB TOMA DE CULTIVOS DE TEJIDOS BLANDOS Y OSTEOSINTESIS DE 2DO Y 3ER

METATARSIANO, REQUIERE APLICACION DE DE NUEVO SISTEMA VAC DEBIDO A LESIONES DE TEJIDOS BLANDOS POR LO QUE SOLICITA VALORACION POR CX PLASTICA, EL DIA DE HOY TAMBIEN REQUIRIO COLGAJO DE HERIDA FACIAL, PROCEDIMIENTOS SIN COMPLICACIONES, PACIENTE QUE INGRESA A SALA MODULANDO DOLOR, CON SISTEMA VAC FUNCIONANTE. CONTINUA MANEJO ANALGESICO Y ANTIBIOTICOTERAPIA. LO ANTERIOR SE EXPLICA AL PACIENTE Y FAMILIAR QUIEN DICE ENTENDER Y ACEPTAR.

2019-03-03 14:39	**PROFESIONAL:** lmtello - LUIS MIGUEL TELLO VALENCIA	**ESPECIALIDAD:** TRAUMATOLOGO-ORTOPEDISTA

** ORTOPEDIA **

- DX: 1. DEFECTO DE COBERTURA EN DORSO DEL PIE DERECHO
2. FRACTURAS EXPUESTAS DEL 1, 2 Y 3 METATARSIANOS PIE DERECHO
A) CONTAMINACION CON TIERRA, PIEDRAS Y MATERIAL VEGETAL
3. LESION DE LOS EXTENSORES DEL 1, 2 Y 3 DEDOS DEL PIE DERECHDO CON PERDIDA DE SUSTANCIA TENDINOSA.

PROCEDIEMIENTOS
LV + DB + SISTEMA VAC 26 PIE DERECHO /.02/2019
LV + DB + CAMBIO SISTEMA VAC PIE DERECHO + TOMA DE CULTIVOS 02/03/19
RA + FI 2DO 3ER METATARSIANO PIE DERECHO 02/03/19

PACIENTE EN SALAS DE HOSPITALIZACION, REIFERE ESTAR BIEN, MODULANDO DOLOR ADECUADAEMNTE CON ANALGESICOS, NO REFIERE NUEVOS SINTOMAS
EXAMEN FISICO
ENCUENTRO A PACIENTE EN CAMA EN ACEPTABLES CONDICIONES GENERALES. AFEBRIL. SIN SIRS. SIN SIGNOS DE DIFICULTAD RESPIRATORIA.
EXT: MIEMBRO INFERIOR DERECHO A NIVEL DE PIE CON CURACIONES MAS SISTEMA VAC FUNCIONAL, DRENANDO MATERIAL SEROSANGUINOLENTO, PULSOS DISTALES PRESENTES, LLENADO CAPILAR 2 SEGUNDOS, NO REALIZA EXTENSION DE DEDOS.

PLAN: PACIENTE EN POP DE LAVADO MAS FIJACION INTERNA DE 2DO Y 3ER METATARSIANO PIE IZQUIERDO QUE EN EL MOMENTO ADECUADA EVOLUCION POP, CON USO DE VAC FUNCIONAL, AUN PRESENTA DEFECTO DE COVERTURA SE TOMARON CULTIVOS INTRAQUIRURGICOS 02/03/19 SEGUN REPORTE SE CONSIDERA VALORACION POR CIRUGIA PLASTICA PARA MANEJO DE DEFECTO DE COVERTURA, SE EXPLICA CONDUCTA A PACIENTE REFIERE ENTENDER Y ACEPTA

2019-03-03 15:43	**PROFESIONAL:** kcoral - KAREN JULIETH CORAL ORDOÑEZ	**ESPECIALIDAD:** MEDICO GENERAL

/// EVOLUCIÓN PISO 7//ORTOPEDIA// MD ASISTENCIAL KAREN CORAL ///

MILTON ANIBAL LUNA
CC 16739673
52 AÑOS

DX.
1. TRAUMA EN ACCIDENTE DE TRANSITO
1.1 TRAUMA PIE DERECHO
1.1 GRAN DEFECTO DE COBERTURA EN DORSO DEL PIE
1.2 FRACTURAS EXPUESTAS DEL 1, 2 Y 3 METATARSIANOS
1.2.1 POP OSTEOSINTESIS DE 2DO Y 3ER METACARPIANO PIE DERECHO (02/03/19)
1.3 LESION DE LOS EXTENSORES DEL 1, 2 Y 3 DEDOS CON PERDIDA DE SUSTANCIA TENDINOSA
1.5 POP LV+DB+COLOCACIÓN VAC PIE DERECHO (26/02/19) (02/03/19)
1.6 HERIDA ABIERTA SUBMENTONIANA
1.6.1 POP LV + DB + GOLGAJO DE HERIDA EN MENTON (02/03/19)

AMPISULBA FI 27/02/19

SUBJETIVO: PACIENTE CON ACOMPAÑANTE, REFIERE CONCILIA SUEÑO, MODULANDO DOLOR, NO PRESENTÓ MAS EPISODIOS DE ERITEMA, MEJORÍA DE RASH EN REGIÓN MIEMBROS INFERIORES. NIEGA ALZAS TÉRMICAS, NO SÍNTOMAS GENERALES.

OBJETIVO: PACIENTE ALERTA, ATENTO, ORIENTADO, HIDRATADA.
SV. TA 131/69 FR. 19 FC. 81 SATO2 91% AL AMBIENTE.
NORMOCEFALO, PUPILAS NORMORREACTIVAS, CARA CON HERIDA A NIVEL DE REGION SUBMENTONIANA CUBIERTA SIN ESTIGMAS DE SANGRADO, CONJUNTIVAS ROSADAS, MUCOSAS HUMEDAS. RUIDOS CARDIACO RITMICOS, REGULARES, NO SOPLOS. MURMULLO VESICULAR PRESENTE EN AMBOS CAMPOS PULMONARES, SIN AGREGADOS. ABDOMEN BLANDO, DEPRESIBLE, NO DOLOROSO A LA PALPACION, NO SIGNOS DE IRRITACION PERITONEAL. EXTREMIDADES MIEMBRO INFERIOR DERECHO CON USO DE VENDAJES ELÁSTICOS EN TOBILLO Y PIE, APÓSITOS SIN ESTIGMAS DE SANGRADO, SISTEMA VAC FUNCIONAL. SNC. SIN SIGNOS FOCALIZACION,GLASGOW 15/15.

AP. PACIENTE QUE INGRESÓ EN CONTEXTO DE TRAUMATISMO EN ACCIDENTE DE TRÁNSITO EN EL QUE SUFRE TRAUMA EN PIE DERECHO, CON FRACTURA DE METATARSIANOS Y DEFECTO DE COBERTURA EN DORSO DE PIE. POR LO QUE FUE LLEVADO A MANEJO INCIAIAL DE LAVADO, DEBRIDAMIENTO DE FRACUTRAS EL 02/03/19. Y EL DÍA DE AYER, SE REALIZA NUEVO LAVADO, REVISIÓN DE TEJIDOS Y FIJACION INTERNA, CON TOMA DE CULTIVOS INTRAQUIRÚRGICOS.
Y POR DEFECTO DE COBERTURA IMPORTANTE, CON EXPOSICIÓN ÓSEA Y TENDINOSA, SE SOLCITA VALORACIÓN POR SERVICIO DE CIRUGÍA PLÁSTICA.
EN EL MOMENTO ESTABLE HEMODINAMICMAENTE, SIN SIRS, CON DOLOR MODULADO, CONTINUA MANEJO MEDICO ESTABLECIDO.

2019-03-04 12:03	**PROFESIONAL:** aossa - ARLEY A OSSA BENAVIDEZ	**ESPECIALIDAD:** TRAUMATOLOGO-ORTOPEDISTA

** ORTOPEDIA **

- DX:
1. DEFECTO DE COBERTURA EN DORSO DEL PIE DERECHO
2. FRACTURAS EXPUESTAS DEL 1, 2 Y 3 METATARSIANOS PIE DERECHO
A) CONTAMINACION CON TIERRA, PIEDRAS Y MATERIAL VEGETAL
3. LESION DE LOS EXTENSORES DEL 1, 2 Y 3 DEDOS DEL PIE DERECHDO CON PERDIDA DE SUSTANCIA TENDINOSA.

- PROCEDIEMIENTOS
1. LV + DB + SISTEMA VAC 26 PIE DERECHO /02/2019
2. LV + DB + CAMBIO SISTEMA VAC PIE DERECHO + TOMA DE CULTIVOS 02/03/19
3. RA + FI 2DO 3ER METATARSIANO PIE DERECHO 02/03/19

- PACIENTE EN SALA DE HOSPITALIZACION, REIFERE ESTAR BIEN, MODULANDO DOLOR ADECUADAEMNTE CON ANALGESICOS, NO REFIERE NUEVOS SINTOMAS, EN ACEPTABLES CONDICIONES GENERALES, ALERTA, AL EXAMEN FISICO EN MIEMBRO INFERIOR DERECHO A NIVEL DE PIE CON CURACIONES MAS SISTEMA VAC FUNCIONAL, DRENANDO MATERIAL SEROSANGUINOLENTO, PULSOS DISTALES PRESENTES, LLENADO CAPILAR 2 SEGUNDOS, NO REALIZA EXTENSION DE DEDOS.

- PLAN: PACIENTE CON CUADRO COMENTADO, A QUIEN SE LE TOMARON CULTIVOS INTRAQUIRURGICOS LOS CUALES SE ENCUENTRAN EN EL MOMENTO NEGATIVOS, EN PROCESO RESULTADO DEFINITIVO, QUIEN PRESENTA ADEMAS EN PROCESO DE VALORACION POR CIRUGIA PLASTICA POR DEFECTO DE COBERTURA, POR EL MOMENTO CONTINUA IGUAL MANEJO MEDICO Y VIGILANCIA CLINICA.

2019-03-04 13:03	**PROFESIONAL:** kcoral - KAREN JULIETH CORAL ORDOÑEZ	**ESPECIALIDAD:** MEDICO GENERAL

/// EVOLUCIÓN PISO 7//ORTOPEDIA// MD ASISTENCIAL CAMILO RODRIGUEZ//

MILTON ANIBAL LUNA
CC 16739673
52 AÑOS

DX.
1. TRAUMA EN ACCIDENTE DE TRANSITO
1.1 TRAUMA PIE DERECHO
1.1 GRAN DEFECTO DE COBERTURA EN DORSO DEL PIE
1.2 FRACTURAS EXPUESTAS DEL 1, 2 Y 3 METATARSIANOS
1.2.1 POP OSTEOSINTESIS DE 2DO Y 3ER METACARPIANO PIE DERECHO (02/03/19)
1.3 LESION DE LOS EXTENSORES DEL 1, 2 Y 3 DEDOS CON PERDIDA DE SUSTANCIA TENDINOSA
1.5 POP LV+DB+COLOCACIÓN VAC PIE DERECHO (26/02/19) (02/03/19)
1.6 HERIDA ABIERTA SUBMENTONIANA
1.6.1 POP LV + DB + GOLGAJO DE HERIDA EN MENTON (02/03/19)

AMPISULBA FI 27/02/19 DIA 6

SUBJETIVO: PACIENTE EN CAMA EN BUENAS CONDICIONES GENERAELES, ALERTA ORIENTADO CONSCIENTE, PACIENTE NIEGA APARICFION DE NUEVOS EPISODIOS DE RASH CUTANEO, NIEGA EFECTOS ADVERSOS A MEDICAMENTOS ADMINISTRADOS., TOLRA VIA ORAL ADECUADAMENTE, NIEGA SINTOMATOLOGIA EN EL MOMENTO.

OBJETIVO: PACIENTE ALERTA, ATENTO, ORIENTADO, HIDRATADA.
SV. TA 120/87 FR. 16 FC. 84 SATO2 93% AL AMBIENTE.
NORMOCEFALO, PUPILAS NORMORREACTIVAS, CARA CON HERIDA A NIVEL DE REGION SUBMENTONIANA CUBIERTA SIN ESTIGMAS DE SANGRADO, CONJUNTIVAS ROSADAS, MUCOSAS HUMEDAS. RUIDOS CARDIACO RITMICOS, REGULARES, NO SOPLOS. MURMULLO VESICULAR PRESENTE EN AMBOS CAMPOS PULMONARES, SIN AGREGADOS. ABDOMEN BLANDO, DEPRESIBLE, NO DOLOROSO A LA PALPACION, NO SIGNOS DE IRRITACION PERITONEAL. EXTREMIDADES MIEMBRO INFERIOR DERECHO CON USO DE VENDAJES ELÁSTICOS EN TOBILLO Y PIE, APÓSITOS SIN ESTIGMAS DE SANGRADO, SISTEMA VAC NORMO-FUNCIONAL. SNC. SIN SIGNOS FOCALIZACION,GLASGOW 15/15.

AP. PACIENTE QUE INGRESÓ EN CONTEXTO DE TRAUMATISMO EN ACCIDENTE DE TRÁNSITO EN EL QUE SUFRE TRAUMA EN PIE DERECHO, CON FRACTURA DE METATARSIANOS Y DEFECTO DE COBERTURA EN DORSO DE PIE. POR LO QUE FUE LLEVADO A MANEJO INCIAIAL DE LAVADO, DEBRIDAMIENTO DE FRACUTRAS EL 02/03/19. Y EL DÍA DE AYER, SE REALIZA NUEVO LAVADO, REVISIÓN DE TEJIDOS Y FIJACION INTERNA, CON TOMA DE CULTIVOS INTRAQUIRÚRGICOS.
Y POR DEFECTO DE COBERTURA IMPORTANTE, CON EXPOSICIÓN ÓSEA Y TENDINOSA, SE SOLCITA VALORACIÓN POR SERVICIO DE CIRUGÍA PLÁSTICA.
EN EL MOMENTO ESTABLE HEMODINAMICMAENTE, SIN SIRS, CON DOLOR MODULADO, CONTINUA MANEJO MEDICO ESTABLECIDO.

PACIENTE QUIEN SUFRE ACCIDENTE DE TRANSITO CON POSTERIOR TRAUMA EN PIE DERECHO, PRESENTO FRACTURA DE METATARSIANOS CON DEFCTO DE COBERTRA EN DORSO DE PIE DERECHO, PACIENT QUIEN FUE INTERVENIDO QUIRURGICAMENTE, SE REALIZO LAVADO + DEBRIDMIENTO EL DIA 02/03/2019 Y EL DIA 03/03/2019 SE LLEVA NUEVAMENTE ALAVADO + FIJACION INTERNA CON TOMA DE CULTIVOS, LOS CUALES SE ENCUENTRAN EN PROCESO DE REPORTE. ADEMAS PACEINTE QUIEN SE ENCUENTRA EN PROCESO DE VALROACION POR CIRUGIA PLASTICA POR DEFECTO DE COBERTURA. CONTINUAR CON IGUALES ORDENES MEDICAS PREVIAMENTE INSTAURADAS.

2019-03-05 06:44	**PROFESIONAL:** kcoral - KAREN JULIETH CORAL ORDOÑEZ	**ESPECIALIDAD:** MEDICO GENERAL

***REPORTE CULTIVOS INTRAQUIRÚRGICOS 02/03/19

secreción pie derecho n2
REPORTE PRELIMINAR CULTIVO
NEGATIVO A LAS 24 HORAS INCUBACION

REPORTE FINAL CULTIVO
NEGATIVO A LAS 48 HORAS INCUBACION

secreción pie derecho n1
REPORTE PRELIMINAR CULTIVO
NEGATIVO A LAS 24 HORAS INCUBACION

REPORTE FINAL CULTIVO
NEGATIVO A LAS 48 HORAS INCUBACION

2019-03-05 13:47	**PROFESIONAL:** lmtello - LUIS MIGUEL TELLO VALENCIA	**ESPECIALIDAD:** TRAUMATOLOGO-ORTOPEDISTA

** ORTOPEDIA **

- DX:
1. DEFECTO DE COBERTURA EN DORSO DEL PIE DERECHO
2. FRACTURAS EXPUESTAS DEL 1, 2 Y 3 METATARSIANOS PIE DERECHO
A) CONTAMINACION CON TIERRA, PIEDRAS Y MATERIAL VEGETAL
3. LESION DE LOS EXTENSORES DEL 1, 2 Y 3 DEDOS DEL PIE DERECHDO CON PERDIDA DE SUSTANCIA TENDINOSA.

- PROCEDIEMIENTOS
1. LV + DB + SISTEMA VAC 26 PIE DERECHO /02/2019
2. LV + DB + CAMBIO SISTEMA VAC PIE DERECHO + TOMA DE CULTIVOS 02/03/19
3. RA + FI 2DO 3ER METATARSIANO PIE DERECHO 02/03/19

- PACIENTE EN SALA DE HOSPITALIZACION, REIFERE ESTAR BIEN, MODULANDO DOLOR ADECUADAEMNTE CON ANALGESICOS, NO REFIERE NUEVOS SINTOMAS, EN ACEPTABLES CONDICIONES GENERALES, ALERTA, AL EXAMEN FISICO EN MIEMBRO INFERIOR DERECHO A NIVEL DE PIE CON CURACIONES MAS SISTEMA VAC FUNCIONAL, DRENANDO MATERIAL SEROSANGUINOLENTO, PULSOS DISTALES PRESENTES, LLENADO CAPILAR 2 SEGUNDOS, NO REALIZA EXTENSION DE DEDOS.

- PLAN: PACIENTE CON CUADRO COMENTADO, A QUIEN SE LE TOMARON CULTIVOS INTRAQUIRURGICOS EL 02/03/19, LOS CUALES SE ENCUENTRAN CON REPORTE FINAL NEGATIVO, POR LO CUAL SE CIERRA INTERCONSULTA POR ORTOPEDIA, CONTINUAR MANEJO POR CIRUGIA PLASTICA POR DEFECTO DE COBERTURA, ESTAREMOS ATENTOS A NUEVAS VALORACIONES EN CASO DE QUE EL PACIENTE LAS REQUIERA.

2019-03-05 14:44	**PROFESIONAL:** kcoral - KAREN JULIETH CORAL ORDOÑEZ	**ESPECIALIDAD:** MEDICO GENERAL

/// EVOLUCIÓN PISO 7//ORTOPEDIA// MD ASISTENCIAL KAREN CORAL ///

MILTON ANIBAL LUNA
CC 16739673
52 AÑOS

DX.
1. TRAUMA EN ACCIDENTE DE TRANSITO
1.1 TRAUMA PIE DERECHO
1.1 GRAN DEFECTO DE COBERTURA EN DORSO DEL PIE
1.2 FRACTURAS EXPUESTAS DEL 1, 2 Y 3 METATARSIANOS
1.2.1 POP OSTEOSINTESIS DE 2DO Y 3ER METACARPIANO PIE DERECHO (02/03/19)
1.3 LESION DE LOS EXTENSORES DEL 1, 2 Y 3 DEDOS CON PERDIDA DE SUSTANCIA TENDINOSA
1.5 POP LV+DB+COLOCACIÓN VAC PIE DERECHO (26/02/19) (02/03/19)
1.6 HERIDA ABIERTA SUBMENTONIANA
1.6.1 POP LV + DB + GOLGAJO DE HERIDA EN MENTON (02/03/19)

AMPISULBA FI 27/02/19 DIA 6

SUBJETIVO: PACIENTE EN CAMA EN BUENAS CONDICIONES GENERAELES, ALERTA ORIENTADO CONSCIENTE, TOLERANDO LA VÍA ORAL, TERAPIA DE PRESIÓN NEGATIVA.

OBJETIVO: PACIENTE ALERTA, ATENTO, ORIENTADO, HIDRATADA.
SV. TA 119/74 FR. 18 FC. 74 SATO2 92% AL AMBIENTE.
NORMOCEFALO, PUPILAS NORMORREACTIVAS, CARA CON HERIDA A NIVEL DE REGION SUBMENTONIANA CUBIERTA SIN ESTIGMAS DE SANGRADO, CONJUNTIVAS ROSADAS, MUCOSAS HUMEDAS. RUIDOS CARDIACO RITMICOS, REGULARES, NO SOPLOS. MURMULLO VESICULAR PRESENTE EN AMBOS CAMPOS PULMONARES, SIN AGREGADOS. ABDOMEN BLANDO, DEPRESIBLE, NO DOLOROSO A LA PALPACION, NO SIGNOS DE IRRITACION PERITONEAL. EXTREMIDADES MIEMBRO INFERIOR DERECHO CON USO DE VENDAJES ELÁSTICOS EN TOBILLO Y PIE, APÓSITOS SIN ESTIGMAS DE SANGRADO, SISTEMA VAC NORMO-FUNCIONAL. SNC. SIN SIGNOS FOCALIZACION,GLASGOW 15/15.

AP. PACIENTE QUE INGRESÓ EN CONTEXTO DE TRAUMATISMO EN ACCIDENTE DE TRÁNSITO EN EL QUE SUFRE TRAUMA EN PIE DERECHO, CON FRACTURA DE METATARSIANOS Y DEFECTO DE COBERTURA IMPORTANTE EN DORSO DE PIE.
LLEVADO A MANEJO INICIAL DE LAVADO, DEBRIDAMIENTO DE FRACUTRAS EL 02/03/19. Y REQUIRIÓ LAVADO DE REVISIÓN DE TEJIDOS Y FIJACIÓN INTERNA DE FRACTURAS POR PARTE DE ORTOPEDIA. CON TOMA DE CULTIVOS INTRAQUIRÚRGICOS. DEL 02/03/19.
CULTIVOS CON REPORTE EL DÍA DE HOY NEGATIVOS A LAS 48 HORAS. INFORME FINAL. POR LO QUE EL DÍA DE HOY EN REVISTA POR PARTE DE ORTOPEDIA, INDICAN ALTAY ORDEN DE CONTINUAR MANEJO POR CIRUGÍA PLÁSTICA, CON EL FIN DE MANEJO DE LOS TEJIDOS BLANDOS.
EN EL MOMENTO ESTABLE HEMODINAMICMAENTE, SIN SIRS, CON DOLOR MODULADO, CONTINUA MANEJO MEDICO ESTABLECIDO.

SE ATIENDE LLAMADO DE REFERENCIA Y CONTRAREFERENCIA, QUE PACIENTE SE INICIA PROCESO DE REMISIÓN QUE FUE ACEPTADO EN CLÍNICA REY DAVID POR JEFE SORAYA CHAGUENDO.
LO CUAL SE COMENTA AL PACIENTE, QUE EN EL MOMENTO SE ENCUENTRA SIN FAMILIARES.

2019-03-06 12:29	**PROFESIONAL:** lmpabon - LINA MARIA PABON MORALES	**ESPECIALIDAD:** MEDICO GENERAL

EVOLUCIÓN PISO 7// CX PLASTICA// MD ASISTENCIAL LINA PABON

MILTON ANIBAL LUNA
CC 16739673
52 AÑOS

DX.
1. TRAUMA EN ACCIDENTE DE TRANSITO
1.1 TRAUMA PIE DERECHO
1.1 GRAN DEFECTO DE COBERTURA EN DORSO DEL PIE
1.2 FRACTURAS EXPUESTAS DEL 1, 2 Y 3 METATARSIANOS
1.2.1 POP OSTEOSINTESIS DE 2DO Y 3ER METACARPIANO PIE DERECHO (02/03/19)
1.3 LESION DE LOS EXTENSORES DEL 1, 2 Y 3 DEDOS CON PERDIDA DE SUSTANCIA TENDINOSA
1.5 POP LV+DB+COLOCACIÓN VAC PIE DERECHO (26/02/19) (02/03/19)
1.6 HERIDA ABIERTA SUBMENTONIANA
1.6.1 POP LV + DB + GOLGAJO DE HERIDA EN MENTON (02/03/19)

AMPISULBA FI 27/02/19 DIA 6

SUBJETIVO: PACIENTE EN CAMA EN BUENAS CONDICIONES GENERAELES, MODULANDO DOLOR, NO SINTOMAS ASOCIADOS

OBJETIVO: PACIENTE ALERTA, ATENTO, ORIENTADO, HIDRATADA. SIGNOS VITALES: TA 106/76 FR. 18 FC. 69 SATO2 96% AL AMBIENTE.
NORMOCEFALO, CARA CON HERIDA A NIVEL DE REGION SUBMENTONIANA CUBIERTA SIN ESTIGMAS DE SANGRADO, CONJUNTIVAS ROSADAS, MUCOSAS HUMEDAS. RUIDOS CARDIACO RITMICOS, REGULARES, NO SOPLOS. MURMULLO VESICULAR PRESENTE EN AMBOS CAMPOS PULMONARES, SIN AGREGADOS. ABDOMEN BLANDO, DEPRESIBLE, NO DOLOROSO A LA PALPACION, NO SIGNOS DE IRRITACION PERITONEAL. EXTREMIDADES MIEMBRO INFERIOR DERECHO CON USO DE VENDAJES ELÁSTICOS EN TOBILLO Y PIE, APÓSITOS SIN ESTIGMAS DE SANGRADO, SISTEMA VAC NORMO-FUNCIONAL. SNC. SIN SIGNOS FOCALIZACION,GLASGOW 15/15.

ANALISIS/PLAN: PACIENTE QUE INGRESÓ EN CONTEXTO DE TRAUMATISMO EN ACCIDENTE DE TRÁNSITO EN EL QUE SUFRE TRAUMA EN PIE DERECHO, CON FRACTURA DE METATARSIANOS Y DEFECTO DE COBERTURA IMPORTANTE EN DORSO DE PIE, QUIEN RECIBE INICIALMENTE LAVADO, DEBRIDAMIENTO DE FRACTURAS EL 02/03/19 POSTERIORMENTE NUEVO LAVADO PARA REVISIÓN DE TEJIDOS Y FIJACIÓN INTERNA DE FRACTURAS POR PARTE DE ORTOPEDIA EN EL QUE SE TOMAN CULTIVOS INTRAQUIRÚRGICOS EL DIA 02/03/19, LOS CUALES SON NEGATIVOS A LAS 48 HORAS. INFORME FINAL, POR PARTE DE ORTOPEDIA SE CIERRA INTERCONSULTA Y SE INDICAN ALTA Y SE CONTINUA MANEJO POR CIRUGÍA PLÁSTICA, CON EL FIN DE MANEJO DE LOS TEJIDOS BLANDOS, PACIENTE AL CUAL SE LE INICIO PROCESO DE REMISIÓN QUE FUE ACEPTADO EN CLÍNICA REY DAVID POR JEFE SORAYA CHAGUENDO, FAMILIARES NO ACEPTAN INICIALMENTE TRASLADO SIEMBARGO EL DIA DE HOY HERMANA LO ACEPTA POR LO CUAL SE NOTIFICA A AREA DE REFERENCIA PARA COORDINA TRASLADO.

2019-03-06 17:18	**PROFESIONAL:** kcoral - KAREN JULIETH CORAL ORDOÑEZ	**ESPECIALIDAD:** MEDICO GENERAL

****NOTA MÉDICA

ATIENDO LLAMADO DE REFERENCIA, PACIENTE CON INDICACIÓN DE REMISIÓN POR PARTE DE SU PRESTADOR DE SALUD PARA CLÍNICA REY DAVID, ACEPTADO POR JEFE SORAYA CHAGUENDO.
QUE TENÍA INDICACIÓN DE EGRESO EL DÍA DE HOY.
SE NOTIFICA "NO PUEDE PASAR LA AMULANCIA EL DÍA DE HOY PORQUE ESTA HACIENDO UN TRASLADO EN BUENAVENTURA"

SE EXPLICA AL PACIENTE Y SU FAMILIAR.
SE CONTINUA MANEJO MÉDICO.

SIN EMBARGO SE HACE ÉNFASIS EN QUE PACIENTE TIENE CONDUCTAS POR ESPECIALIADES TRATANTES PARA MANEJO DE LOS TEJIDOS BLANDOS, PORTA TERAPIA DE PRESIÓN NEGATIVA QUE FUE LLEVADO A LAVADO Y RECAMBIO HACE 4 DÍAS. Y QUE ESTE TIPO DE SISTEMA DEBE CAMBIARSE EN PERIODOS DE TIEMPO DE 5-8 DÍAS COMO MÁXIMO. (SEGÚN POTESTATIVO POR ESPECIALIDADES TRATANTES)
POR LO QUE ES IMPORTANTE EL TRASLADO DE PACIENTE PARA CONTINUAR SUS MANEJOS, O LA AUTORIZACIÓN DE ESTOS, DADO ALTO RIESGO DE PROCESOS INFECCIOSOS DE TEJIDOS BLANDOS, OSTEOMIELITIS Y RETROCESO EN LA EVOLUCIÓN CLÍNICA.

2019-03-07 12:57	**PROFESIONAL:** Impabon - LINA MARIA PABON MORALES	**ESPECIALIDAD:** MEDICO GENERAL

EVOLUCIÓN PISO 7// CX PLASTICA// MD ASISTENCIAL LINA PABON

MILTON ANIBAL LUNA
CC 16739673
52 AÑOS

DX.
1. TRAUMA EN ACCIDENTE DE TRANSITO
1.1 TRAUMA PIE DERECHO
1.1 GRAN DEFECTO DE COBERTURA EN DORSO DEL PIE
1.2 FRACTURAS EXPUESTAS DEL 1, 2 Y 3 METATARSIANOS
1.2.1 POP OSTEOSINTESIS DE 2DO Y 3ER METACARPIANO PIE DERECHO (02/03/19)
1.3 LESION DE LOS EXTENSORES DEL 1, 2 Y 3 DEDOS CON PERDIDA DE SUSTANCIA TENDINOSA
1.5 POP LV+DB+COLOCACIÓN VAC PIE DERECHO (26/02/19) (02/03/19)
1.6 HERIDA ABIERTA SUBMENTONIANA
1.6.1 POP LV + DB + GOLGAJO DE HERIDA EN MENTON (02/03/19)

AMPISULBA FI 27/02/19 DIA 7

SUBJETIVO: PACIENTE EN CAMA EN BUENAS CONDICIONES GENERAELES, MODULANDO DOLOR, NO SINTOMAS ASOCIADOS

OBJETIVO: PACIENTE ALERTA, ATENTO, ORIENTADO, HIDRATADA. NORMOCEFALO, CARA CON HERIDA A NIVEL DE REGION SUBMENTONIANA CUBIERTA SIN ESTIGMAS DE SANGRADO, CONJUNTIVAS ROSADAS, MUCOSAS HUMEDAS. RUIDOS CARDIACO RITMICOS, REGULARES, NO SOPLOS. MURMULLO VESICULAR PRESENTE EN AMBOS CAMPOS PULMONARES, SIN AGREGADOS. ABDOMEN BLANDO, DEPRESIBLE, NO DOLOROSO A LA PALPACION, NO SIGNOS DE IRRITACION PERITONEAL. EXTREMIDADES MIEMBRO INFERIOR DERECHO CON USO DE VENDAJES ELÁSTICOS EN TOBILLO Y PIE, APÓSITOS SIN ESTIGMAS DE SANGRADO, SISTEMA VAC NORMO-FUNCIONAL. SNC. SIN SIGNOS FOCALIZACION,GLASGOW 15/15.

ANALISIS/PLAN: PACIENTE QUE INGRESÓ EN CONTEXTO DE TRAUMATISMO EN ACCIDENTE DE TRÁNSITO EN EL QUE SUFRE TRAUMA EN PIE DERECHO, CON FRACTURA DE METATARSIANOS Y DEFECTO DE COBERTURA IMPORTANTE EN DORSO DE PIE, QUIEN RECIBE INICIALMENTE LAVADO, DEBRIDAMIENTO DE FRACTURAS EL 02/03/19 POSTERIORMENTE NUEVO LAVADO PARA REVISIÓN DE TEJIDOS Y FIJACIÓN INTERNA DE FRACTURAS POR PARTE DE ORTOPEDIA EN EL QUE SE TOMAN CULTIVOS INTRAQUIRÚRGICOS EL DIA 02/03/19, LOS CUALES SON NEGATIVOS A LAS 48 HORAS. INFORME FINAL, POR PARTE DE ORTOPEDIA SE CIERRA INTERCONSULTA Y SE INDICAN ALTA Y SE CONTINUA MANEJO POR CIRUGÍA PLÁSTICA, CON EL FIN DE MANEJO DE LOS TEJIDOS BLANDOS, PACIENTE AL CUAL SE LE INICIO PROCESO DE REMISIÓN QUE FUE ACEPTADO EN CLÍNICA REY DAVID A LA ESPERA DE COORDINAR TRASLADO.

FECHA	RESUMEN DEL PLAN TERAPEUTICO
2019-02-26	15:19 wagiraldo - WILLIAM ANDRES GIRALDO TORO ESPECIALIDAD: MEDICO GENERAL MEDICAMENTO FORMULADO: CLORURO DE SODIO 0.9% BOLSA X 500ML SOLUCION INYECTABLE 0.9% X 500ML BOLSA - LAB. :QUIBI 3 BOLSA (S) Cada 1 Dia(s), VIA: INTRAVENOSA, CONCENTRACIÓN 0 BOLSA, DIAS DE TRATAMIENTO: 1 MEDICAMENTO FORMULADO: DIPIRONA MAGNESICA 2G/5 ML SOLUCION INYECTABLE 2G/5ML AMPOLLA - LAB. :VITALIS S A C I 1 AMPOLLA (S) Cada 8 Hora(s), VIA: INTRAVENOSA, CONCENTRACIÓN AMPOLLA, DIAS DE TRATAMIENTO: 1 MEDICAMENTO FORMULADO: CLINDAMICINA 600MG/4ML SOLUCION INYECTABLE 600MG/4ML AMPOLLA - LAB. :VITALIS S A C I 1 AMPOLLA (S) Cada 6 Hora(s), VIA: INTRAVENOSA, CONCENTRACIÓN MILILITRO, DIAS DE TRATAMIENTO: 1 MEDICAMENTO FORMULADO: GENTAMICINA 160 MG/2ML SOLUCION INYECTABLE 160 MG/2ML AMPOLLA - LAB. :COLMED LTDA 1 AMPOLLA (S) Cada 1 Dia(s), VIA: INTRAVENOSA, CONCENTRACIÓN 0 MILILITRO, DIAS DE TRATAMIENTO: 1 MEDICAMENTO FORMULADO: TOXOIDE TETANICO 40UI/0.5ML SOLUCION INYECTABLE 40UI/0.5ML AMPOLLA - LAB. :NO DEFINIDO 1 AMPOLLA (S) Cada 1 Dia(s), VIA: INTRAVENOSA, CONCENTRACIÓN 0 AMPOLLA, DIAS DE TRATAMIENTO: 1 17:41 calemos - CARLOS ARTURO LEMOS TORRES ESPECIALIDAD: TRAUMATOLOGO-ORTOPEDISTA VALORACION POR NEUROCIRUGIA Y CIRUGIA GENERAL - URGENTE - PACIENTE VA A SER LLEVADO A CIRUGIA POR PARTE DE ORTOPDIA. 17:59 luvalencia - LUZ IVONNY VALENCIA BANGUERA ESPECIALIDAD: ENFERMERIA REVISADO 22:22 calemos - CARLOS ARTURO LEMOS TORRES ESPECIALIDAD: TRAUMATOLOGO-ORTOPEDISTA HOSPITALIZAR. AMPICILINA SUBACTAM 1.5 BG EV CADA 6 HORAS . DIPIRONA 2 CC EV CADA 6 HORAS - SEGUN DOLOR . TRAMADOL 50 MGR SC CADA 12 HORAS - SEGUN DOLOR . EN 3 O 4 DIAS - NUEVO DESBRIDAMIENTO Y CAMBIO DE SISTEMA VAC SEGUN EVOLUCION . ***** ES PRIORITARIO *****

2019-02-27	03:01 gdguerrero - GERMAN DAVID GUERRERO GOMEZ ESPECIALIDAD: MEDICO GENERAL CUIDADOS DE HOSPITALIZACION DIETA COMUN TAPON HEPARINIZADO RANITIDINA AMP 50MG CADA 12 HRS EV DIPIRONA AMP 2.5GRS CADA 8 HRS EV TRAMADOL AMP 50MG CADA 8HRS EV ENOXAPARINA AMP 40MG EV CADA 24 HRS AMPICILINA/SULBACTAM AMP 1.5GR, 2AMP CADA 6 HRS EV SEGUIMIENTO POR ORTOPEDIA CUIDADOS DEL SISTEMA VAC CONTROL SIGNOS VITALES AVISAR CAMBIOS GRACIAS MEDICAMENTO FORMULADO: AMPICILINA SULBACTAN 1.5G SOLUCION INYECTABLE 1.5G AMPOLLA - LAB. :FARMALOGICA S.A. 2 AMPOLLA (S) Cada 8 Hora(s), VIA: INTRAVENOSA, CONCENTRACIÓN AMPOLLA, DIAS DE TRATAMIENTO: 5 MEDICAMENTO FINALIZADO: CLINDAMICINA 600MG/4ML SOLUCION INYECTABLE 600MG/4ML AMPOLLA - LAB. :VITALIS S A C I 1.00 AMPOLLA (S) Cada 6 Hora(s) , VIA: INTRAVENOSA, DIAS DE TRATAMIENTO: 1.00 MEDICAMENTO FINALIZADO: GENTAMICINA 160 MG/2ML SOLUCION INYECTABLE 160 MG/2ML AMPOLLA - LAB. :COLMED LTDA 1.00 AMPOLLA (S) Cada 1 Dia(s) , VIA: INTRAVENOSA, DIAS DE TRATAMIENTO: 1.00 MEDICAMENTO FINALIZADO: TOXOIDE TETANICO 40UI/0.5ML SOLUCION INYECTABLE 40UI/0.5ML AMPOLLA - LAB. :NO DEFINIDO 1.00 AMPOLLA (S) Cada 1 Dia(s) , VIA: INTRAVENOSA, DIAS DE TRATAMIENTO: 1.00 MEDICAMENTO FORMULADO: TRAMADOL CLORHIDRATO 50MG SOLUCION INYECTABLE 50MG/ML AMPOLLA - LAB. :PROCAPS S.A. 1 AMPOLLA (S) Cada 8 Hora(s), VIA: INTRAVENOSA, CONCENTRACIÓN 0 AMPOLLA, DIAS DE TRATAMIENTO: 5 MEDICAMENTO FORMULADO: RANITIDINA 50 MG/2 ML SOLUCION INYECTABLE 50MG/2ML AMPOLLA - LAB. :CORPAUL 1 AMPOLLA (S) Cada 12 Hora(s), VIA: INTRAVENOSA, CONCENTRACIÓN 0 AMPOLLA, DIAS DE TRATAMIENTO: 5 MEDICAMENTO FORMULADO: ENOXAPARINA SODICA 40 MG/4ML SOLUCION INYECTABLE 40MG/4ML AMPOLLA - LAB. :CHALVER 1 AMPOLLA (S) Cada 24 Hora(s), VIA: SUBCUTANEA, CONCENTRACIÓN MILILITRO, DIAS DE TRATAMIENTO: 5 03:30 djquintero - DIANA JULIETH QUINTERO BELTRAN ESPECIALIDAD: ENFERMERIA GENERAL REVISADO 08:39 kcoral - KAREN JULIETH CORAL ORDOÑEZ ESPECIALIDAD: MEDICO GENERAL CUIDADOS DE HOSPITALIZACION DIETA NORMAL TAPON HEPARINIZADO RANITIDINA AMP 50MG CADA 12 HRS EV AMPICILINA/SULBACTAM AMP 1.5 GR, 2AMP CADA 6 HRS EV FI 27/02/19 DIPIRONA AMP 2.5GRS CADA 8 HRS EV TRAMADOL AMP 50MG CADA 8HRS EV***SOLO SI DOLOR NO MEJORA** ENOXAPARINA AMP 40MG EV CADA 24 HRS SEGUIMIENTO POR ORTOPEDIA SS VALORACIÓN PREANESTÉSICA ATENTOS A PROGRAMAR NUEVO LAVADO DESPUÉS DEL 01/02/19 CAMBIOS DE VENDAJES SEGÚN NECESIDAD CUIDADOS DEL SISTEMA VAC CONTROL SIGNOS VITALES AVISAR CAMBIOS GRACIAS 12:51 jjbaron - JAIME JOSE BARON VALLECILLA ESPECIALIDAD: ENFERMERIA GENERAL RDO
2019-02-28	08:38 lmpabon - LINA MARIA PABON MORALES ESPECIALIDAD: MEDICO GENERAL CUIDADOS DE HOSPITALIZACION DIETA NORMAL TAPON HEPARINIZADO RANITIDINA AMP 50MG CADA 12 HRS EV AMPICILINA/SULBACTAM AMP 1.5 GR, 2AMP CADA 6 HRS EV FI 27/02/19 DIPIRONA AMP 2.5GRS CADA 8 HRS EV TRAMADOL AMP 50MG CADA 8HRS EV***SOLO SI DOLOR NO MEJORA** ENOXAPARINA AMP 40MG EV CADA 24 HRS SEGUIMIENTO POR ORTOPEDIA EN PROCESO DE VALORACIÓN PREANESTÉSICA ATENTOS A PROGRAMAR NUEVO LAVADO DESPUÉS DEL 01/02/19 CAMBIOS DE VENDAJES SEGÚN NECESIDAD

	CUIDADOS DEL SISTEMA VAC CONTROL SIGNOS VITALES AVISAR CAMBIOS GRACIAS 10:15 mcramirez - MARIA CAMILA RAMIREZ SANCHEZ ESPECIALIDAD: ENFERMERIA GENERAL REVISADO
2019-03-01	08:07 lmpabon - LINA MARIA PABON MORALES ESPECIALIDAD: MEDICO GENERAL CUIDADOS DE HOSPITALIZACION DIETA NORMAL TAPON HEPARINIZADO RANITIDINA AMP 50MG CADA 12 HORAS EV AMPICILINA/SULBACTAM AMP 1.5 GR, 2AMP CADA 6 HRS EV FI 27/02/19 DIA 2 DIPIRONA AMP 2.5GRS CADA 8 HRS EV TRAMADOL AMP 50MG CADA 8HRS EV***SOLO SI DOLOR NO MEJORA*** ENOXAPARINA AMP 40MG EV CADA 24 HRS SEGUIMIENTO POR ORTOPEDIA EN PROCESO DE VALORACIÓN PREANESTÉSICA ATENTOS A PROGRAMAR NUEVO LAVADO DESPUÉS DEL 01/02/19 CAMBIOS DE VENDAJES SEGÚN NECESIDAD CUIDADOS DEL SISTEMA VAC CONTROL SIGNOS VITALES AVISAR CAMBIOS GRACIAS 10:04 jfgonzalez - JOAQUIN FERNANDO GONZALEZ MARTINEZ ESPECIALIDAD: ENFERMERIA GENERAL REVISADO
2019-03-02	14:12 lmtello - LUIS MIGUEL TELLO VALENCIA ESPECIALIDAD: TRAUMATOLOGO-ORTOPEDISTA 1. CUIDADOS HOSPITALAIZACION 2. INICIAR VIA ORL EN 4 HORAS 3. AMPICILINA SULBACTAN AMP 1,5GR, APLICAR 2 AMP EV CADA 6 HORAS 4. DIPIRONA AMP 2,5GR, APLICAR 1 AMP EV CADA 8 HORAS 5. TRAMADOL AMP 50MG, APLICAR 1 AMP SC CADA 12 HORAS****SI DOLOR INTENSO**** 6. ENOXAPARINA AMP 40MG, APLICAR 1 AMP SC CADA 24 HORAS 7. CULTIVOS INTRAQUIRURGICOS 8. CUIDADOS DE SISTEMA VAC 9. RX DE CONTROL PIE DERECHO 10. VALORACION POR CX PLASTICA 11. CSV 19:30 lmpabon - LINA MARIA PABON MORALES ESPECIALIDAD: MEDICO GENERAL CUIDADOS DE HOSPITALIZACION DIETA NORMAL TAPON HEPARINIZADO RANITIDINA AMP 50MG CADA 12 HORAS EV AMPICILINA/SULBACTAM AMP 1.5 GR, 2AMP CADA 6 HRS EV FI 27/02/19 DIA 3 DIPIRONA AMP 2.5GRS CADA 8 HRS EV TRAMADOL AMP 50MG CADA 8HRS EV***SOLO SI DOLOR NO MEJORA*** ENOXAPARINA AMP 40MG EV CADA 24 HRS SEGUIMIENTO POR ORTOPEDIA ATENTOS A PROGRAMAR NUEVO LAVADO EN PROCESO DE REPORTE DE CULTIVOS INTRAQUIROFANO (SECRECION 1 Y 2) SS RX POP PIE DERECHO CAMBIOS DE VENDAJES SEGÚN NECESIDAD CUIDADOS DEL SISTEMA VAC CONTROL SIGNOS VITALES AVISAR CAMBIOS GRACIAS 19:34 mcramirez - MARIA CAMILA RAMIREZ SANCHEZ ESPECIALIDAD: ENFERMERIA GENERAL REVISADO 19:40 lmpabon - LINA MARIA PABON MORALES ESPECIALIDAD: MEDICO GENERAL

	CUIDADOS DE HOSPITALIZACION DIETA NORMAL TAPON HEPARINIZADO RANITIDINA AMP 50MG CADA 12 HORAS EV AMPICILINA/SULBACTAM AMP 1.5 GR, 2AMP CADA 6 HRS EV FI 27/02/19 DIA 3 DIPIRONA AMP 2.5GRS CADA 8 HRS EV TRAMADOL AMP 50MG CADA 8HRS EV***SOLO SI DOLOR NO MEJORA*** ENOXAPARINA AMP 40MG EV CADA 24 HRS DEXAMETASONA8MG IV CADA 8 HORAS ***NUEVO*** SEGUIMIENTO POR ORTOPEDIA ATENTOS A PROGRAMAR NUEVO LAVADO EN PROCESO DE REPORTE DE CULTIVOS INTRAQUIROFANO (SECRECION 1 Y 2) SS RX POP PIE DERECHO CAMBIOS DE VENDAJES SEGÚN NECESIDAD CUIDADOS DEL SISTEMA VAC CONTROL SIGNOS VITALES AVISAR CAMBIOS GRACIAS MEDICAMENTO FORMULADO: DEXAMETASONA 8MG/2 ML SOLUCION INYECTABLE 8MG/2ML AMPOLLA - LAB. :VITALIS S A C I 1 AMPOLLA (S) Cada 8 Hora(s), VIA: INTRAVENOSA, CONCENTRACIÓN MILILITRO, DIAS DE TRATAMIENTO: 1
2019-03-03	09:44 kcoral - KAREN JULIETH CORAL ORDOÑEZ ESPECIALIDAD: MEDICO GENERAL CUIDADOS DE HOSPITALIZACION DIETA NORMAL TAPON HEPARINIZADO RANITIDINA AMP 50MG CADA 12 HORAS EV AMPICILINA/SULBACTAM AMP 1.5 GR, 2AMP CADA 6 HRS EV FI 27/02/19 DIA 4 DIPIRONA AMP 2.5GRS CADA 8 HRS EV (PASAR DILUÍDA EN BURETROL) TRAMADOL AMP 50MG CADA 8HRS EV***SOLO SI DOLOR NO MEJORA*** LORATADINA TAB. 10MG DAR UNA VIA ORAL CADA NOCHE*****NUEVO DEXAMETASONA AMP. 8MG APLICAR UNA AMPLLA IV CADA 8 HORAS FI 02/03/19 DIA 2/2****ÚLTIMO DÍA Y SUSPENDER ENOXAPARINA AMP 40MG EV CADA 24 HRS SEGUIMIENTO POR ORTOPEDIA SS VALORACIÓN POR CX PLÁSTICA SS CONTROL PARACLÍNICOS EN PROCESO DE REPORTE DE CULTIVOS INTRAQUIROFANO (SECRECION 1 Y 2) DEL 02/03/19 CAMBIOS DE VENDAJES SEGÚN NECESIDAD CUIDADOS DEL SISTEMA VAC CONTROL SIGNOS VITALES AVISAR CAMBIOS GRACIAS 12:32 djquintero - DIANA JULIETH QUINTERO BELTRAN ESPECIALIDAD: ENFERMERIA GENERAL REVISADO 12:35 kcoral - KAREN JULIETH CORAL ORDOÑEZ ESPECIALIDAD: MEDICO GENERAL MEDICAMENTO FORMULADO: LORATADINA 10 MG TABLETAS 10MG TABLETA - LAB. :AMERICAN GENERICS 1 TABLETA (S) Cada 24 Hora(s), VIA: ORAL, CONCENTRACIÓN 10 MG, DIAS DE TRATAMIENTO: 3
2019-03-04	08:01 kcoral - KAREN JULIETH CORAL ORDOÑEZ ESPECIALIDAD: MEDICO GENERAL CUIDADOS DE HOSPITALIZACION DIETA NORMAL TAPON HEPARINIZADO RANITIDINA AMP 50MG CADA 12 HORAS EV AMPICILINA/SULBACTAM AMP 1.5 GR, 2AMP CADA 6 HRS EV FI 27/02/19 DIA 4 DIPIRONA AMP 2.5GRS CADA 8 HRS EV (PASAR DILUÍDA EN BURETROL) TRAMADOL AMP 50MG CADA 8HRS EV***SOLO SI DOLOR NO MEJORA*** LORATADINA TAB. 10MG DAR UNA VIA ORAL CADA NOCHE*****NUEVO DEXAMETASONA AMP. 8MG APLICAR UNA AMPLLA IV CADA 8 HORAS FI 02/03/19 DIA 2/2****ÚLTIMO DÍA Y SUSPENDER ENOXAPARINA AMP 40MG EV CADA 24 HRS SEGUIMIENTO POR ORTOPEDIA SS VALORACIÓN POR CX PLÁSTICA SS CONTROL PARACLÍNICOS EN PROCESO DE REPORTE DE CULTIVOS INTRAQUIROFANO (SECRECION 1 Y 2) DEL 02/03/19 CAMBIOS DE VENDAJES SEGÚN NECESIDAD CUIDADOS DEL SISTEMA VAC CONTROL SIGNOS VITALES AVISAR CAMBIOS

		GRACIAS
	11:02	djquintero - DIANA JULIETH QUINTERO BELTRAN ESPECIALIDAD: ENFERMERIA GENERAL REVISADO
2019-03-05	09:24	kcoral - KAREN JULIETH CORAL ORDOÑEZ ESPECIALIDAD: MEDICO GENERAL CUIDADOS DE HOSPITALIZACION DIETA NORMAL TAPON HEPARINIZADO RANITIDINA AMP 50MG CADA 12 HORAS EV AMPICILINA/SULBACTAM AMP 1.5 GR, 2AMP CADA 6 HRS EV FI 27/02/19 DIA 6/7 DIPIRONA AMP 2.5GRS CADA 8 HRS EV (PASAR DILUÍDA EN BURETROL) TRAMADOL AMP 50MG CADA 8HRS EV***SOLO SI DOLOR NO MEJORA*** LORATADINA TAB. 10MG DAR UNA VIA ORAL CADA NOCHE ENOXAPARINA AMP 40MG EV CADA 24 HRS SEGUIMIENTO POR CX PLÁSTICA EN PROCESO DE NUEVO LAVADO QUIRÚRGICO POR PLÁSTICA CAMBIOS DE VENDAJES SEGÚN NECESIDAD CUIDADOS DEL SISTEMA VAC CONTROL SIGNOS VITALES AVISAR CAMBIOS GRACIAS
	10:28	mcramirez - MARIA CAMILA RAMIREZ SANCHEZ ESPECIALIDAD: ENFERMERIA GENERAL REVISADO
2019-03-06	07:30	lmpabon - LINA MARIA PABON MORALES ESPECIALIDAD: MEDICO GENERAL CUIDADOS DE HOSPITALIZACION DIETA NORMAL TAPON HEPARINIZADO RANITIDINA AMP 50MG CADA 12 HORAS EV AMPICILINA/SULBACTAM AMP 1.5 GR, 2AMP CADA 6 HRS EV FI 27/02/19 DIA 7/7-10 DIPIRONA AMP 2.5GRS CADA 8 HRS EV (PASAR DILUÍDA EN BURETROL) TRAMADOL AMP 50MG CADA 8HRS EV***SOLO SI DOLOR NO MEJORA*** LORATADINA TAB. 10MG DAR UNA VIA ORAL CADA NOCHE ENOXAPARINA AMP 40MG EV CADA 24 HRS SEGUIMIENTO POR CX PLÁSTICA EN PROCESO DE AUTORIZACION VS REMISION CAMBIOS DE VENDAJES SEGÚN NECESIDAD CUIDADOS DEL SISTEMA VAC CONTROL SIGNOS VITALES AVISAR CAMBIOS GRACIAS
	08:32	mcramirez - MARIA CAMILA RAMIREZ SANCHEZ ESPECIALIDAD: ENFERMERIA GENERAL REVISADO
	17:11	djquintero - DIANA JULIETH QUINTERO BELTRAN ESPECIALIDAD: ENFERMERIA GENERAL revisado
2019-03-07	07:46	lmpabon - LINA MARIA PABON MORALES ESPECIALIDAD: MEDICO GENERAL CUIDADOS DE HOSPITALIZACION DIETA NORMAL TAPON HEPARINIZADO RANITIDINA AMP 50MG CADA 12 HORAS EV AMPICILINA/SULBACTAM AMP 1.5 GR, 2AMP CADA 6 HRS EV FI 27/02/19 DIA 8/7-10 DIPIRONA AMP 2.5GRS CADA 8 HRS EV (PASAR DILUÍDA EN BURETROL) TRAMADOL AMP 50MG CADA 8HRS EV***SOLO SI DOLOR NO MEJORA*** LORATADINA TAB. 10MG DAR UNA VIA ORAL CADA NOCHE ENOXAPARINA AMP 40MG EV CADA 24 HRS SEGUIMIENTO POR CX PLÁSTICA EN PROCESO DE REMISION CAMBIOS DE VENDAJES SEGÚN NECESIDAD CUIDADOS DEL SISTEMA VAC CONTROL SIGNOS VITALES AVISAR CAMBIOS GRACIAS

ANTECEDENTES PERSONALES

ANTECEDENTES		
PATOLOGICOS	OP	DETALLE
Hipertension Arterial	NO	NIEGA
Diabetes	NO	NIEGA
Cardiocerebrovascular	NO	NIEGA
Enfermedad Infecciosa	NO	NIEGA
Enfermedad Respiratoria	NO	NIEGA
Enfermedad de transmision sexual	NO	NIEGA
Cancer	NO	NIEGA
Enfermedad Mental	NO	NIEGA
Traumaticos	NO	NIEGA
QUIRURGICOS	OP	DETALLE
Quirurgicos	NO	NIEGA
ALERGICOS	OP	DETALLE
Alergias	NO	NIEGA

ANTECEDENTES FAMILIARES

ANTECEDENTES		
FAMILIARES	OP	DETALLE
Hipertension	NO	NIEGA
Enfermedad Cerebrovascular	NO	NIEGA
Dislipidemias	NO	NIEGA
Diabetes	NO	NIEGA
Alergias	NO	NIEGA
Enfermedad Respiratorias	NO	NIEGA

NO HAY RESULTADOS DE EXAMEN FISICO

REVISION POR SISTEMA DEL PACIENTE

SISTEMA	OBSERVACION	FECHA REGISTRO
General	DOLOR Y DEFORMIDAD DEL PIE DERECHO	26/02/2019 14:46

Karen Julieth Coral O.
C.C. 1.123.325.405
Universidad Nacional
de Colombia

PROFESIONAL : KAREN JULIETH CORAL ORDOÑEZ
CC - 1123325405 - T.P 1123325405
ESPECIALIDAD - MEDICO GENERAL

CLÍNICA COLOMBIA

FABILU LTDA
NIT 900242742

SOLICITUD DE INCAPACIDADES Y/O LICENCIAS DE MATERNIDAD No. 103424

Fecha de Solicitud 7/3/2019

CLINICA COLOMBIA CALI
Cra 46 9C 85
3850285

Información del Paciente:

Paciente:	LUNA ROJAS MILTON ANIBAL	EPS:	COSMITET LTDA
No. Afiliación:		Empresa:	
No. Identificación:	CC 16739673	Afiliado:	
		Tipo Usuario:	Beneficiario — Estrato: 1

Información Sobre la Incapacidad:

Fecha de Inicio:	26/02/2019	Fecha terminación:	7/03/2019	Duración:	10 Dia(s)	Prorroga:	SI
Diagnostico:	T07X - TRAUMATISMOS MULTIPLES, NO ESPECIFICADOS						
		T. de Contingencia:	INCAPACIDAD POR ACCIDENTE DE TRÁNSITO			Clase de Atención:	

Información de la IPS y del Medico:

Nombre de la IPS: FABILU LTDA	Nombre del Medico: KAREN JULIETH CORAL ORDOÑEZ	CC 1123325405

Diagnostico Principal: T07X - TRAUMATISMOS MULTIPLES, NO ESPECIFICADOS

Karen Julieth Coral O
C.C. 1.123.325.405
Universidad Nacional
De Colombia

FIRMA USUARIO:

Firma Medico Tratante: KAREN JULIETH CORAL ORDOÑEZ
Registro Médico No.: 1123325405

Dcto Ident :

LUNA ROJAS, MILTON ANIBAL:16739673 02-26-2019

LUNA ROJAS, MILTON ANIBAL

REF.:CRIS348695

02-26-2019

06:00:51 PM

Se: 11

Im: 1/1

Unspecified

Principal

RX PIE

W:255

C:128

Imágenes clave reconstruidas

03:30:22 PM

Zoom:3.3

Unspecified

LUNA ROJAS, MILTON ANIBAL ID:16739673 03-03-2019

LUNA ROJAS, MILTON ANIBAL

REF.:CRIS351027

03-03-2019

12:18:20 AM

Unspecified

Principal

RX PIE

W:255

C:128

Imágenes clave reconstruidas

03:30:52 PM

Zoom:3.3

Unspecified

CEDIT LTDA.
CENTRO DE ESPECIALISTAS
DIAGNOSTICO Y TRATAMIENTO

CLINICA COLOMBIA
LABORATORIO CLINICO CEDIT
Nit: 830.114.846- 5

Historia:	16739673	**Orden Número:**	201903020390
Paciente:	LUNA ROJAS MILTON ANIBAL	Fecha y Hora de ingreso:	2019-03-02 20:59
Edad:	52 Años	Fecha de impresión:	
Género:	Masculino	**SERVICIO:**	hospitalizacion 7 piso

Examen	Resultado	Valores de Referencia	Unidades
	MICROBIOLOGIA AUTOMATIZADA		
CULTIVO PARA MICROORGANISMOS EN CUALQUIER MUESTRA DIFERENTE A MO			
TIPO DE MUESTRA			
secreción pie derecho n2			
SITIO ANATOMICO			
secreción pie derecho n2			
REPORTE PRELIMINAR CULTIVO			
NEGATIVO A LAS 24 HORAS INCUBACION			
REPORTE FINAL CULTIVO			
NEGATIVO A LAS 48 HORAS INCUBACION			

Validado por: TOMASA OSORIO Validado: 03/03/2019 9:30:53

Historia:	16739673	**Orden Número:**	201903020390
Paciente:	LUNA ROJAS MILTON ANIBAL	Fecha y Hora de ingreso:	2019-03-02 20:59
Edad:	52 Años	Fecha de impresión:	
Género:	Masculino	**SERVICIO:**	hospitalizacion 7 piso

CLÍNICA COLOMBIA es Salud Para Todos

NOTA OPERATORIA

DATOS PACIENTE			
Nº INGRESO	390023	**FECHA INGRESO**	26/02/2019 02:07 pm
Nº CUENTA	421704		
PACIENTE	CC 16739673	MILTON ANIBAL LUNA ROJAS	
EDAD	52 Años		
DIRECCION	CARRERA 72 1A 39	**TELÉFONO**	3146916715
ENTIDAD	NIT 830023202	COSMITET LTDA	
PLAN	COSMITET LTDA 2019		
VIA DE INGRESO	Urgencias	**RESPONSABLE: GABY VANESSA GONZALEZ CASTRO**	

DATOS DEL PROCEDIMIENTO			
FECHA INICIO	2019-02-26 20:30	**DURACION**	02:01 (HH:mm)
QUIROFANO	SALA 5		
VIA ACCESO	POLITRAUMA, MISMA VIA, IGUAL ESPECIALIDAD	**TIPO CIRUGIA**	CONTAMINADA
AMBITO CIRUGIA	URGENCIAS	**FINALIDAD CIRUGIA**	TERAPEUTICO
CIRUJANO	CARLOS ARTURO LEMOS TORRES		
ANESTESIOLOGO	ABNER ALEXANDER RUIZ OCAMPO	**AYUDANTE**	JUAN PABLO REVELO MOTTA
INSTRUMENTADOR		**CIRCULANTE**	YOANA ANDREA RAMOS JURADO
TIPO ANESTESIA	RAQUIDEA		

GASES UTILIZADOS			
TIPO GAS	METODO SUMINISTRO	FRECUENCIA SUMINISTRO(L/m)	MINUTOS

PROCEDIMIENTOS REALIZADOS	
CARGO	**DESCRIPCION**
796800	LAVADO Y DESBRIDAMIENTO DE FRACTURA ABIERTA DE DEDOS DE PIE SOD
	PROFESIONAL
796700	LAVADO Y DESBRIDAMIENTO DE FRACTURA ABIERTA DE TARSIANOS O METATARSIANOS SOD
	PROFESIONAL

DESCRIPCIONES TECNICAS QUIRURGICAS

CARLOS ARTURO LEMOS TORRES

INSTRUMENTADORA : DIDIANA RAMIREZ.

ASEPSIA + ANTISEPSIA + CAMPOS QUIRURGICOS .

DESBRIDAMIENTO DEL PIE DERECHO + LAVADO CON SOLUCION SALINA Y AGUA OXIGENADA.

DESBRIDAMIENTO DE LOS DEDOS A NIVEL DE LA MF EXPUESTAS DEL 1, 2 Y 3 DEDOS + LAVADO.

DESBRIDAMIENTOS + CURETAJES + LAVADO CON AGUA OXIGENADA Y SOLICION SALINA .

SE EXTRAE TODA LA CONTAMINEACION CON TIERRA, PIEDRAS Y MATERIAL VEGETAL - MACROSCOPICAMENTE QUEDA LIMPIO .

POR DEFECTO DE COBERTURA Y EXPOOSICION DE METATARSIANOS Y TENDONES EXTENSORES SE DEJA CON UN (1) SISTEMA VAC.

SE HOSPITIALZA CON ANTIBIOTICOS .
EN 3 O 4 DIAS CAMBIO DE SISTEMA VAC Y NUEVO DESBRIDAMIENTO - ES PRIORITARIO.
****

HALLAZGOS QUIRURGICOS

CARLOS ARTURO LEMOS TORRES

ATRISION SEVERA DEL PIE DERECHO CON GRAN DEFECTO DE COBERTURA EN DORSO DEL PIE + CONTAMINACION CON TUIERRA, PIEDRAS Y MATERIAL VEGETAL + FRACTURAS EXPUESTAS DEL 1, 2 Y 3 METATARSIANOS + LESION DE LOS EXTENSORES DEL 1, 2 Y 3 DEDOS DEL PIE DERECHDO CON PERDIDA DE SUSTANCIA TENDINOSA.

PROFESIONAL: CARLOS ARTURO LEMOS TORRES
CC - 14990861 - T.P 119279/1980
ESPECIALIDAD: TRAUMATOLOGO-ORTOPEDISTA

CLÍNICA COLOMBIA es Salud Para Todos

NOTA OPERATORIA

DATOS PACIENTE			
Nº INGRESO	390023	**FECHA INGRESO**	26/02/2019 02:07 pm
Nº CUENTA	421704		
PACIENTE	CC 16739673	MILTON ANIBAL LUNA ROJAS	
EDAD	52 Años		
DIRECCION	CARRERA 72 1A 39	**TELÉFONO**	3146916715
ENTIDAD	NIT 830023202	COSMITET LTDA	
PLAN	COSMITET LTDA 2019		
VIA DE INGRESO	Urgencias	**RESPONSABLE: GABY VANESSA GONZALEZ CASTRO**	

DATOS DEL PROCEDIMIENTO			
FECHA INICIO	2019-03-02 13:04	**DURACION**	00:30 (HH:mm)
QUIROFANO	SALA 7		
VIA ACCESO	MULTIPLE, DIFERENTE VIA, DIFERENTE ESPECIALIDAD	**TIPO CIRUGIA**	LIMPIA-CONTAMINADA
AMBITO CIRUGIA	HOSPITALARIA	**FINALIDAD CIRUGIA**	TERAPEUTICO
CIRUJANO	LINA MARCELA RAMOS AMEZQUITA		
ANESTESIOLOGO	MARIHOM COPETE IBARGUEN	**AYUDANTE**	JUAN FELIPE RIVERA RODRIGUEZ
INSTRUMENTADOR	GIOVANNA KATHERINE TOVAR ANACONA	**CIRCULANTE**	
TIPO ANESTESIA	LOCAL		

GASES UTILIZADOS			
TIPO GAS	METODO SUMINISTRO	FRECUENCIA SUMINISTRO(L/m)	MINUTOS

PROCEDIMIENTOS REALIZADOS	
CARGO	**DESCRIPCION**
862324	ESCARECTOMIA MENOR DEL 10 % DE SUPERFICIE CORPORAL
	PROFESIONAL
862001	DESBRIDAMIENTO ESCISIONAL EN AREA ESPECIAL EN CARA Y CUELLO
	PROFESIONAL
867202	COLGAJO LOCAL DE PIEL COMPUESTO DE VECINDAD ENTRE DOS A CINCO CENTIMETROS CUADRADOS
	PROFESIONAL
868502	PLASTIA EN Z O W EN AREA ESPECIAL (CARA CUELLO MANOS PIES PLIEGUES DE FLEXION GENITALES) ENTRE TRES A CINCO
	PROFESIONAL

DESCRIPCIONES TECNICAS QUIRURGICAS

LINA MARCELA RAMOS AMEZQUITA

PACIENTE A QUIEN BAJO SEDACION SE REALIZA ASEPSIA, ANTISEPSIA, COLOCACION DE PAÑOS ESTERILES, SE REAIZA INFITRACION CON LIDOCAINA CON EPINEFRINA, SE RELAIZA LAVADO PROFUSO CON SOLUCION SALINA, SE RELAIZA ESCARECTOMIA DE BORDES, DESBRIDAMIENTO DE LA HERIDA PROFUNDA, SE REALIZA Z-PLASTIA Y ELEVACION DE COLGAJOS SUPERIOR E INFERIOR, SE HACE HEMOSTASIA Y SE SUTURA POR PLANOS, SE DEJA CURACION OCUSIVA

HALLAZGOS QUIRURGICOS

LINA MARCELA RAMOS AMEZQUITA

HERIDA EN MENTON DE 4CM LONGITUD PROFUNDA HASTA HUESO CON COMPROMISO MUSCULAR, BORDES NECROTICOS CON ABUNDNTE FIBRINA

PROFESIONAL: LINA MARCELA RAMOS AMEZQUITA

CLÍNICA COLOMBIA es Salud Para Todos

NOTA OPERATORIA

DATOS PACIENTE			
Nº INGRESO	390023	**FECHA INGRESO**	26/02/2019 02:07 pm
Nº CUENTA	421704		
PACIENTE	CC 16739673	MILTON ANIBAL LUNA ROJAS	
EDAD	52 Años		
DIRECCION	CARRERA 72 1A 39	**TELÉFONO**	3146916715
ENTIDAD	NIT 830023202	COSMITET LTDA	
PLAN	COSMITET LTDA 2019		
VIA DE INGRESO	Urgencias	**RESPONSABLE: GABY VANESSA GONZALEZ CASTRO**	

DATOS DEL PROCEDIMIENTO			
FECHA INICIO	2019-03-02 13:30	**DURACION**	00:51 (HH:mm)
QUIROFANO	SALA 7		
VIA ACCESO	POLITRAUMA, MISMA VIA, IGUAL ESPECIALIDAD	**TIPO CIRUGIA**	LIMPIA
AMBITO CIRUGIA	HOSPITALARIA	**FINALIDAD CIRUGIA**	TERAPEUTICO
CIRUJANO	LUIS MIGUEL TELLO VALENCIA		
ANESTESIOLOGO	MARIHOM COPETE IBARGUEN	**AYUDANTE**	JUAN FELIPE RIVERA RODRIGUEZ
INSTRUMENTADOR	GIOVANNA KATHERINE TOVAR ANACONA	**CIRCULANTE**	
TIPO ANESTESIA	RAQUIDEA		

GASES UTILIZADOS			
TIPO GAS	METODO SUMINISTRO	FRECUENCIA SUMINISTRO(L/m)	MINUTOS

PROCEDIMIENTOS REALIZADOS	
CARGO	**DESCRIPCION**
770801	SECUESTRECTOMIA DRENAJE DESBRIDAMIENTO DE TARSO O METATARSO (CADA UNO)
	PROFESIONAL
862006	DESBRIDAMIENTO ESCISIONAL MENOR DEL 10% DE SUPERFICIE CORPORAL EN AREA GENERAL
	PROFESIONAL
808077	DESBRIDAMIENTO LAVADO Y LIMPIEZA DE FALANGES DE DEDO DEL PIE (CADA UNO) VIA ABIERTA
	PROFESIONAL
793802	REDUCCION ABIERTA DE FRACTURA DE METATARSIANO (CADA UNO) CON FIJACION INTERNA (DISPOSITIVOS DE FIJACION U OSTEOSINTESIS)
	PROFESIONAL
935000-P	TERAPIA DE PRESION NEGATIVA VAC
	PROFESIONAL

DESCRIPCIONES TECNICAS QUIRURGICAS

LUIS MIGUEL TELLO VALENCIA

DECUBITO SUPINO, MEDIDAS DE ASEPSIA Y ANTISEPSIA, PAÑOS DE CAMPO, SE OBSERVA HERIDA COMPLEJA EN DORSO DE PIE DERECHO CON EXPOSICION OSEA, SE REALIZA LAVADO Y DESBRIDAMIENTO ESCICIONAL DE HERIDA CON 1000CC DE SSN 0,9%, SE REALIZA LAVADO Y SECUESTRECTOMIA DE FRAGMENTOS DESVITALIZADOS DE FRACTURAS CON 2000CC DE SSN 0,9%, SE REALIZA LAVADO Y DESBRIDAMIENTO DE ARTICULACIONES METATARSOFALANGICAS DE 2DO Y 3ER DEDOS CON 1000CC DE SSN 0,9%, SE TOMA 2 MUESTRAS DE SECRECION PARA CULTIVO, SE REALIZA REDUCCION DE FRACTURA DE 2DO METATARSIANO Y SE FIJA CON 1 CLAVO DE KIRSHNERT DE 1,8 X 250MM, SE REALIZA REDUCCION DE FRACTURA DE 3ER METATARSIANO Y SE FIJA CON 1 CLAVO DE KIRSHNERT DE 1,8 X 250MM, SE COMPRUEBA REDUCCION, ESTABILIDAD Y POSICION DE MATERIAL DE OTS BAJO CONTROL RADIOLOGICO, SE REALIZA LAVADO CON 1000CC DE SSN 0,9%, SE REALIZA COLOCACION DE SISTEMA VAC EN DEFECTO DE COBERTURA SIN COMPLICACIONES.

CIRCULANTE: NIYI TUIZ

LUIS MIGUEL TELLO VALENCIA

NOTA ACLARATORIA: SE UTILIZARON 2 CLAVOS DE KIRSHNERT DE 1,8 X 230MM

HALLAZGOS QUIRURGICOS

LUIS MIGUEL TELLO VALENCIA

FRACTURA EXPUESTA DE 2DO Y 3ER METATARSIANO DERECHO GRADO IIIB HERIDA COMPLEJA EN DORSO DE PIE DERECHO CON PERDIDA DE SUSTANCIA TENDINOSA (EXTENSORES 1ER, 2DO Y 3ER ARTEJOS)

CULTIVOS
LUIS MIGUEL TELLO VALENCIA - CULTIVO ENVIADO: NO
DESCRIPCION DEL CULTIVO: CULTIVO 1: SECRECION PIE DERECHO CULTIVO 2: SECRECION PIE DERECHO

Dr. Luis Miguel Tello V.
Cirujano Ortopedia y
Traumatología
c.c.6548746 RM 199726

PROFESIONAL: LUIS MIGUEL TELLO VALENCIA
CC - 6548746 - T.P 1084
ESPECIALIDAD: TRAUMATOLOGO-ORTOPEDISTA

COSMITET LTDA.

EPICRISIS

PACIENTE: MILTON ANIBAL LUNA ROJAS	**IDENTIFICACION:** CC 16739673	**HC:** 16739673 - CC
FECHA DE NACIMIENTO: 12/1/1967	**EDAD:** 52 Años	**SEXO:** M **TIPO AFILIADO:** Cotizante
RESIDENCIA: CR 72 1A 39 BRR LOURDES	VALLE DEL CAUCA-CALI	**TELEFONO:** 3238972+3146916715
NOMBRE ACOMPAÑANTE:	**PARENTESCO:** Otro	**TELEFONO:** NO REFIERE
FECHA INGRESO: 7/5/2019 - 15:59:52	**FECHA EGRESO:** 17/5/2019 - 17:18:46	**CAMA:** 403R-A
DEPARTAMENTO: 060607 - HOSPITALIZACION - CRD	**SERVICIO:** HOSPITALARIO	
CLIENTE: FIDUCIARIA LA PREVISORA S.A.	**PLAN:** PROGRAMA MAGISTERIO REGION 2(VALLE-CAUCA)	

DATOS DEL INGRESO

- **MOTIVO CONSULTA**
  PACIENTE QUE SUFRE ACCIDENTE DE TRANSITO 26 DE FEBRERO CON FRACTURA EXPUESTAS DE METATARSIANO PIE DERECHO
  MANEJADO EN OTRA INSTITUCION CON LAVADOPS QUIRUGICOS Y OSTEOSINTESIS , REMITIDO A ESTA ENTIDAD DONDE SE REALIZARON LAVADOS QUIRURGICOS, COLGAJO MASQUELTET CON NECROSIS EN TERCIO DISTAL DEL COLGAJO POR LO QUE SE HOPSITALIZA PARA MANEJO

- **ESTADO GENERAL Y ENFERMEDAD ACTUAL ACTUAL**

- **ANTECEDENTES PERSONALES**
  PATOLOGICOS
  OTROS : Si - TBC PULMONAR HACE 21 AÃ'OS CON TTO Y RESOLUCION SION RECIDIVAS
  ANTECEDENTES
  ALERGICOS : No - NO, No - PENICILINA
  OTROS : Si - TBC PULMONAR HACE 21 AÑOS

- **EXAMEN FISICO**
  PIEL Y FANERAS (21) : ANORMAL
  HALLAZGOS: COLGAJO MASQUELET INTEGRADO PERFUNDIO CON EN Â¿AREA DE NECROSIS EN TERCIO DISTAL SIN SIGNOS DE INFECCION

- **APOYOS DIAGNOSTICOS**
  INTERCONSULTA POR ESPECIALISTA EN CIRUGIA PLASTICA ESTETICA Y RECONSTRUCTIVA, INJERTO DE PIEL TOTAL EN AREA GENERAL DEL 20% AL 29% DE SUPERFICIE CORPORAL TOTAL, CULTIVO PARA MICROORGANISMOS EN CUALQUIER MUESTRA DIFERENTE A MEDULA OSEA ORINA Y HECES, LAVADO IRRIGACION Y CUIDADOS DE HERIDA EN AREA GENERAL, TIEMPO DE TROMBOPLASTINA PARCIAL TTP, COPROLOGICO, COPROSCOPICO, CREATININA EN SUERO U OTROS FLUIDOS, NITROGENO UREICO, COPROLOGICO SERIADO TRES MUESTRAS, HEMOGRAMA IV HEMOGLOBINA HEMATOCRITO RECUENTO DE ERITROCITOS INDICES ERITROCITARIOS LEUCOGRAMA RECUENTO DE PLAQUETAS INDICES PLAQUETARIOS Y MORFOLOGIA ELECTRONICA E HISTOGRAMA AUTOMATIZADO, INTERCONSULTA POR ESPECIALISTA EN ANESTESIOLOGIA, TIEMPO DE PROTROMBINA TP, ELECTROCARDIOGRAMA DE RITMO O DE SUPERFICIE SOD

- **DIAGNOSTICOS DE INGRESO**

CODIGO	DIAGNOSTICO	TIPO DIAGNOSTICO	PRIMARIO
S923	FRACTURA DE HUESO DEL METATARSO	IMPRESION DIAGNOSTICA	P

DATOS DE LA EVOLUCION

- **DATOS DE LA EVOLUCION**
  2019-05-08 20:27:13 PROFESIONAL: DIANA MARCELA HERNANDEZ CASTAÑO
  ANALISIS (JUSTIFICACION): PACIENTE EN CON PROCEDIMIENTO QX EL DIA HOY, SIN COMPLICACIONES, SE CONTINUA IGUAL MANEJO INDICADO POR ESPECIALIDAD, CONTROL DE SIGNOS VITALES. INFORMAR CAMBIOS.

  2019-05-09 13:38:15 PROFESIONAL: MARCELA PATRICIA PATIÑO
  ANALISIS (JUSTIFICACION): PACIENTE CONSECULEAS DE ACCIDENTE DETRANSITO FRACTURA EXPUESTA DE METATARSIANOS 3 EMANA DE COLGAJOMASQUELET INTEGRADO 24 HORAS POP DE DESBRIDAMIENTO DE TERCIO DSTAL DE COLGAJO POR NECROSIS ISTAL D ECOLGAJO HASTA DERMS PROFUNDA PRESERVANDO TEJIDO GRASO Y FASCIA Y SE CUBRE CON INJERTOS DE PIEL DE PIEL HOY CON ESTABILIDA HEMODINAMICA SIN EVIDENCIA DE SANGRADO INJERTOS EN PROCESO INTEGRACION CON SISTEMA DE VACIO

SS TURNO PARA REVISON DE INJERTSTOS EN5 DIAS
INTER. APOYO DIAGNOSTICO: X

2019-05-10 12:08:41 PROFESIONAL: MARCELA PATRICIA PATIÑO
ANALISIS (JUSTIFICACION): ESTABILIDAD HEMODINAMICA SIN SIGMNSO LOCALES O SISTEMICOS DE INFECCION
CON TURNO PRA REVISON DE INJERTOS PENDIENTE AUTORIZAR Y PROGRAMAR
REPORTE DE CULTIVO DE PIE NEGATIVO
INTER. APOYO DIAGNOSTICO: CULTIVO NEGATIVO

2019-05-12 09:19:48 PROFESIONAL: GLORIA LUCIA MARTINEZ MARQUEZ
ANALISIS (JUSTIFICACION): PACIENTE DE 52 AÑOS CON ADECUADA EVOLUCION CLINICA , AFEBRIL EN MANEJO ANTIBIOTICO HOY DIA 4 , PENDIENTE REVISION DE INJERTO 14/05/19, CONTINUA IGUAL MANEJO MEDICO INSTAURADO,PACIENTE HEMODINAMICAMENTE ESTABLE , SIN SIGNOS DE SIRS, SIN SIGNOS DE DIFICULRTAD RESPIRATORIA HIDRARTADO , AFEBRIL , TOLERANDO VIA ORAL , SE DAN RECOMENDACIONES Y SIGNSO DE ALARMA , REFIERE ENTENDER CONDUCTA Y ACEPTA.

2019-05-13 11:18:38 PROFESIONAL: GUETY DAZA GOMEZ
ANALISIS (JUSTIFICACION): PACIENTE PROGRAMADO PARA REVISION DE INJERTOS EN SALA DE CIRUGIA, PROCEDIMIENTO QUE SE CANCELA POR CUADRO DIARREICO INFORMADO POR PCTE, SE INDICA SUSPENDER TTO ANTIBIOTICO, REALIZAR COPROSCOPICO-COPROLOGICO, REPROGRMAR SIN DIARREA.-

2019-05-14 08:06:48 PROFESIONAL: GUETY DAZA GOMEZ
ANALISIS (JUSTIFICACION): PACIENTE CON MEJORIA DE PROCESO DIARREICO, TOLERA VIA ORAL, NO FIEBRE. REPORTE DE COPROSCOPICO NORMLA. PACIENTE CON BUENA EVOLUCION SE INDICA COMENTAR CON CIRGIA PLASTICA PARA PROGRAMACION DE REVISION DE INJERTOS

2019-05-15 13:17:31 PROFESIONAL: MARCELA PATRICIA PATIÑO
ANALISIS (JUSTIFICACION): PACIENTE CON PROCESO DE ENFERMEDAD DIARREICA AGUDA EN
RESOLUCION PENDIENTE REPROGRAMAR CON LA RESOLCUION DEL A DIARREA, HEMOGRAMA SIN LEUCOCITOSIS
COPROLOGICO NEGATIVO
INTER. APOYO DIAGNOSTICO: HEMOGRAMA SIN LEUCOCITOSIS

2019-05-16 16:07:07 PROFESIONAL: DIANA MARCELA HERNANDEZ CASTAÑO
ANALISIS (JUSTIFICACION): PACIENTE SIN CAMBIOS EN LA EVOLUCION CLINICA, VALORADO POR LA DR PATIÑO QUIEN INDICA CX EL DIA DE MAÑANA, CONTINUAR CON LOPERAMIDA, CONTROL DE SIGNOS VITALES. INFORMAR CAMBIOS.

2019-05-17 10:23:40 PROFESIONAL: MARCELA PATRICIA PATIÑO
ANALISIS (JUSTIFICACION): PACIENTE CON TRAUM,A SEVERO DE PIE DERECHA FRACTURA EXPUESTA DE METATARSIANOS YA CON MANEJO QUIRUGIOC DE LAVADOS QUIRUGICOS OSTEIOSINTESIS COLGAJO MASQUELT INTEGRADO INJERTOS DE PIEL INTEGRADOS SIN SIGNOS DE INFECCION
SE LLEVO A CIRUGIA PADRA LAVADO QUIRUGICO RETIRO DE SISTEMA DE VACIO SE DEJA CON APOSITOS Y FERULA
SE DA SALIDA CON FERULA POSTERIOR
CONTEROL JUEVES 23 DE MAYO 1 PM 7 PISO
DEPOSICON BLANDA 1 POR DIA CULTIUVO COPROLOGICO NEGATIVO HEMOGRAMA SIN LEUCOCITOSIS
SE DA SALIDA CON SIGNOS DE ALARMA Y ORDEN DE COPROLOGICOS SERIADOS
INTER. APOYO DIAGNOSTICO: X

2019-05-17 10:38:10 PROFESIONAL: LAURA MARCELA RAMIREZ PAYA
ANALISIS (JUSTIFICACION): PACIENTE MASCULINO DE 52 AÑOS POSTQUIRURGICO INMEDIATO DE REVISION DE COLGAJO A NIVEL DEL MIEMBRO INFERIOR DERECHO + IRRIGACION DE AREA DONANTE (MUSLO DERECHO REGION ANTERIOR), QUIEN SE VALORA EN SALA DE RECUPERACION DE ANESTESIA LOCAL Y EVENTO QUIRURGICO, EL CUAL SE ENCUENTRA CON BUENA EVOLUCION CLINICA, SIN ALTERACIONES HEMODINAMICAS, NO ALTERACIONES A NIVEL NEUROLOGICO, NO ALTERACIONES EN EL PATRON RESPIRATORIO, SIN ALTERACIONES AL EXAMEN FISICO DE CAUSA SECUNDARIA AL EVENTO QUIRURGICO. SE ENCUENTRA PENDIENTE QUE PACIENTE REALICE DIURESIS ESPONTANEO Y TOLERE VIA ORAL, POR LO QUE SE INFORMA AL PERSONAL DE ENFERMERIA PARA QUE VIGILEN DICHAS ACCIONES EN HOSPITALIZACION, UNA VEZ REALIZADAS, SE CONSIDERA QUE PACIENTE PUEDE EGRESAR CON RECOMENDACIONES Y SIGNOS DE ALARMA DADAS POR ESPECIALISTA TRATANTE (DRA PATIÑO), FORMULA MEDICA, INCAPACIDAD MEDICA VIGENTE HASTA EL 7 DE JUNIO DEL 2019 Y CONTROL POSTQUIRURGICO.

- **MEDICAMENTOS**
  CLINDAMICINA, TRAMADOL CLORHIDRATO, LOPERAMIDA, SACCHAROMYCES BOULARDI, CLORURO DE SODIO , SACCHAROMYCES BOULARDI, CLORURO DE SODIO, DICLOFENACO, ACETAMINOFEN, HIDROXICINA, DEXAMETASONA, OMEPRAZOL, ENOXAPARINA

DATOS DEL EGRESO

- **PLAN DE SEGUIMIENTO**
  SALIDA CONTROL JIEVES 23 DE MAYO SIGNOS DE A LARMA FORMULA DE ESOMERAZOL COPROLOGICOS SERIADOS
- **DIAGNOSTICOS DE EGRESO**

CODIGO	DIAGNOSTICO	TIPO DIAGNOSTICO	PRIMARIO
S923	FRACTURA DE HUESO DEL METATARSO	IMPRESION DIAGNOSTICA	P

- **CAUSA DE SALIDA**
  TIPO CAUSA : ORDEN MEDICA
  REMITIDO A : FECHA DE EGRESO 17-05-2019

RIESGO DE CAIDA:

- **Alto**

RIESGO DE ULCERAS POR PRESION:

- **Bajo**

- **SIGNOS DE ALARMA**
  ARDOR EN LA BOCA DEL ESTÓMAGO INTENSO,CAMBIOS DE COLORACION EN LA HERIDA QUIRURGICA O SALIDA DE PUS,DEPOSICIONES CON SANGRE,DEPOSICIONES MUY FRECUENTES HASTA MÁS DE 6 EN 4 HORAS O MÁS DE 10 EN 24 HORAS,DIFICULTAD PARA RESPIRAR,FIEBRE ALTA QUE NO MEJORA,FIEBRE, CALOR EN LA HERIDA, ENROJECIMIENTO EN LA HERIDA, SECRECION EN LA HERIDA
- **SE ENTREGA PLAN DE RECOMENDACIONES**
  - TOME LA MEDICACIÓN ORDENADA POR EL MÉDICO CON EL HORARIO Y DURACIÓN QUE SE LE EXPLICÓ; Y FORMULÓ;.
  - NO SE AUTOMEDIQUE.
  - NO SUSPENDA MEDICAMENTOS SIN CONSULTAR AL MÉDICO
  - ASISTA A LOS CONTROLES MÉDICOS PROGRAMADOS
- **SE REMITE A SU ASEGURADOR PARA FORMULACIÓN MEDICA**
  NO APLICA

RIESGO DE CAIDA

- **RIESGO MUY ALTO - MAYOR DE 3 PUNTOS**

RIESGO DE ULCERAS POR PRESION

- **Bajo**

PROFESIONAL: ANDRES MAYA RUIZ
CC - 1094913725 - T.P 1094913725
ESPECIALIDAD - MEDICO GENERAL

Imprimió: VICTOR ELIECER MEDINA - victor.medina

Fecha Impresión : 2019/6/12 - 12:24:49

COSMITET LTDA.
CLÍNICA REY DAVID
ESTE DOCUMENTO ES
FIEL COPIA DEL ORIGINAL
DPTO. ARCHIVO CLÍNICO

COSMITET LTDA.

NOTA OPERATORIA

DATOS PACIENTE			
Nº INGRESO	1565888	**FECHA INGRESO**	07/05/2019 04:45 pm
Nº CUENTA	1717498		
PACIENTE	CC 16739673	MILTON ANIBAL LUNA ROJAS	
EDAD	52 Años		
DIRECCION	CR 72 1A 39 BRR LOURDES	**TELÉFONO**	3238972+3146916715
ENTIDAD	NIT 860525148	FIDUCIARIA LA PREVISORA S.A.	
PLAN	PROGRAMA MAGISTERIO REGION 2(VALLE-CAUCA)		
VIA DE INGRESO	Urgencias	**RESPONSABLE: MARINA REYES CASTRO**	

DATOS DEL PROCEDIMIENTO			
FECHA INICIO	2019-05-08 10:30	**DURACION**	01:22 (HH:mm)
QUIROFANO	Quirofano4 Rey David		
VIA ACCESO	UNICO O UNILATERAL	**TIPO CIRUGIA**	CONTAMINADA
AMBITO CIRUGIA	URGENCIAS	**FINALIDAD CIRUGIA**	TERAPEUTICO
ANESTESIOLOGO	ALVARO LUIS BOLAÑOS	**AYUDANTE**	ALEXANDER REBELLON
INSTRUMENTADOR		**CIRCULANTE**	ANA CRISTINA CASTRO VALENCIA
TIPO DE CIRUGIA	PROGRAMADA		

PROCEDIMIENTOS REALIZADOS		
CARGO	**DESCRIPCION**	
866203	INJERTO DE PIEL TOTAL EN AREA GENERAL DEL 20% AL 29% DE SUPERFICIE CORPORAL TOTAL	
	PROFESIONAL	MARCELA PATRICIA PATIÑO **TP:** 063/96

DESCRIPCIONES TECNICAS QUIRURGICAS

MARCELA PATRICIA PATIÑO

bajo anestesia conductiva previa asepsia y antisepsia se colocan campos quirurgicos se realiza lavado quirurgico desbridamiento de necrosis superficial de tercio distal de colgajo hasta tejido celular graso viable se toma injerto de piel de cara anterior de muslo se fija sobre tejido graso se cubre con urgotiul kit talla m de espuma y adhesivo se conecta a sistema de vacio por canester de 1000 no compliciaones se deja ferula posterior

HALLAZGOS QUIRURGICOS

MARCELA PATRICIA PATIÑO

defecto en dorso de pie derecho cubierto 100 por ciento por colgajo fasciocutaneo calcaneo lateral masquelet necrosis parcial en tercio distal de colgajo hasta tejido celular graso bien perfundido instrumentadora Janice Jimenez

Marcela Patricia Patiño

PROFESIONAL: MARCELA PATRICIA PATIÑO
CC - 42085050 - TP: 063/96
ESPECIALIDAD: CIRUJANO PLASTICO

COSMITET LTDA.

NOTA OPERATORIA

DATOS PACIENTE			
Nº INGRESO	1565888	**FECHA INGRESO**	07/05/2019 04:45 pm
Nº CUENTA	1717498		
PACIENTE	CC 16739673	MILTON ANIBAL LUNA ROJAS	
EDAD	52 Años		
DIRECCION	CR 72 1A 39 BRR LOURDES	**TELÉFONO**	3238972+3146916715
ENTIDAD	NIT 860525148	FIDUCIARIA LA PREVISORA S.A.	
PLAN	PROGRAMA MAGISTERIO REGION 2(VALLE-CAUCA)		
VIA DE INGRESO	Urgencias	**RESPONSABLE: MARINA REYES CASTRO**	

DATOS DEL PROCEDIMIENTO			
FECHA INICIO	2019-05-17 11:00	**DURACION**	01:00 (HH:mm)
QUIROFANO	Quirofano3 Rey David		
VIA ACCESO	UNICO O UNILATERAL	**TIPO CIRUGIA**	CONTAMINADA
AMBITO CIRUGIA	HOSPITALARIA	**FINALIDAD CIRUGIA**	TERAPEUTICO
ANESTESIOLOGO		**AYUDANTE**	LAURA MARCELA RAMIREZ PAYA
INSTRUMENTADOR	NATALI MORA	**CIRCULANTE**	LADY JOHANNA GOMEZ TORO
TIPO DE CIRUGIA	PROGRAMADA		

PROCEDIMIENTOS REALIZADOS		
CARGO	**DESCRIPCION**	
965901	LAVADO IRRIGACION Y CUIDADOS DE HERIDA EN AREA GENERAL	
	PROFESIONAL	MARCELA PATRICIA PATIÑO **TP:** 063/96

DESCRIPCIONES TECNICAS QUIRURGICAS
MARCELA PATRICIA PATIÑO
bajo anestesia local previa asepsia y antisepsia se retira sistema de vacio se colocan campos quirurgicos se realiza irrigacion del area donante y del colgajo se cubre con sulfaplata urgotul y apositos se deja ferula posterior

HALLAZGOS QUIRURGICOS
MARCELA PATRICIA PATIÑO
pie derecho colgajo fasciocuctaneo masquelet integrado para cobertura de dorso de pie injertos integrados no signos de infeccion area donante cara anterior de muslo derecho epitelizada no signos de infecion

Marcela Patricia Patiño

PROFESIONAL: MARCELA PATRICIA PATIÑO
CC - 42085050 - TP: 063/96
ESPECIALIDAD: CIRUJANO PLASTICO
Imprimió: VICTOR ELIECER MEDINA - victor.medina

COSMITET LTDA.
CLINICA REY DAVID
ESTE DOCUMENTO ES
FIEL COPIA DEL ORIGINAL
DPTO. ARCHIVO CLÍNICO

HISTORIA CLINICA

PACIENTE: MILTON ANIBAL LUNA ROJAS	**IDENTIFICACION:** CC 16739673		**HC:** 16739673 - CC
POBLACIÓN VULNERABLE:	**PERTENENCIA ETNICA:**		
FECHA DE NACIMIENTO: 12/1/1967	**EDAD:** 52 Años	**SEXO:** M	**TIPO AFILIADO:** Cotizante
RESIDENCIA: CR 72 1A 39 BRR LOURDES	VALLE DEL CAUCA-CALI		**TELEFONO:** 3238972+3146916715
OCUPACION: PROFESORES DE LA ENSEÑANZA SECUNDARIA			
NOMBRE RESPONSABLE PACIENTE:	**PARENTESCO:**		**TELEFONO:**
NOMBRE ACOMPAÑANTE: NO REFIERE	**PARENTESCO:** Otro		**TELEFONO:** NO REFIERE
FECHA INGRESO: 7/5/2019 - 15:59:52	**FECHA EGRESO:** 17/5/2019 - 17:18:46		**CAMA:** 403R-A
DEPARTAMENTO: 060607 - HOSPITALIZACION - CRD	**SERVICIO:** HOSPITALARIO		
PLAN: PROGRAMA MAGISTERIO REGION 2(VALLE-CAUCA)			
ESTADO CIVIL: SOLTERO(A)			

Imprimió: VICTOR ELIECER MEDINA - victor.medina

Fecha Impresión: 2019/6/12 - 12:25:11

HOJA TRIAGE

DEPARTAMENTO DE SERVICIOS DE URGENCIAS - REY DAVID

Clasificación:	Nivel 3 VERDE	Fecha:	7/05/2019 16:18
Causas Probables:			
Motivo Consulta:	REFIERE EL PTE QUE TIENE HX ENPIE EN TOTPOR QX PLASTICA CITADO PARA LLEVARA QX		

Signos Vitales:

F.C.	F.R.	PESO(Kg)	T.A.	TEMP.	EVA.	GLASGOW	SAT02
77	18	72.00	120 / 78	37.00		--	98.00

Observación:	
Impresión Diagnostica:	ESTADOS POSQX

Diagnostico:

CODIGO	DESCRIPCION
	ESTADOS POSQX

Profesional: JOSE VICENTE PEREZ HERNANDEZ

CC 88232833 T.P. 5216207

Especialidad: MEDICO GENERAL

FECHA	MOTIVOS DE CONSULTA Y ENFERMEDAD ACTUAL
2019-05-07	**16:49** **mppatiño - MARCELA PATRICIA PATIÑO**
	MOTIVO DE CONSULTA : PACIENTE QUE SUFRE ACCIDENTE DE TRANSITO 26 DE FEBRERO CON FRACTURA EXPUESTAS DE METATARSIANO PIE DERECHO MANEJADO EN OTRA INSTITUCION CON LAVADOPS QUIRUGICOS Y OSTEOSINTESIS , REMITIDO A ESTA ENTIDAD DONDE SE REALIZARON LAVADOS QUIRURGICOS, COLGAJO MASQUELTET CON NECROSIS EN TERCIO DISTAL DEL COLGAJO POR LO QUE SE HOPSITALIZA PARA MANEJO
	ENFERMEDAD ACTUAL :

EXAMEN FISICO

PROFESIONAL:MARCELA PATRICIA PATIÑO		FECHA:2019-05-07
SISTEMA	ESTADO	OBSERVACIONES
Piel y Faneras (21)	ANORMAL	COLGAJO MASQUELET INTEGRADO PERFUNDIO CON EN Â¿AREA DE NECROSIS EN TERCIO DISTAL SIN SIGNOS DE INFECCION

DIAGNOSTICOS DE INGRESO ASIGNADOS

CODIGO	DIAGNOSTICO DE INGRESO	ESTADO	OBSERVACION
S923	FRACTURA DE HUESO DEL METATARSO		

EVOLUCIONES	
FECHA	EVOLUCIONES
2019-05-07	16:55 **SERVICIO: HOSPITALIZACION** **Elaborada por:** mppatiño - MARCELA PATRICIA PATIÑO ESPECIALIDAD: CIRUJANO PLASTICO **Avalada por:** ESPECIALIDAD: **Observacion de aval:** FRACURA EXPUESTA DE METATARSIANOS AREA DEFINIDA DE NECROSIS PLAN: SS TURNO PRA DESBRIDAMIENTO MAS INJETOS DE PIEL CON SISTEMAS DE VACIO *ANÁLISIS(JUSTIFICACIÓN): PACIENTE CON TRAUMAM SEVERO EN PIE DERECHO FRACURA EXPUESTA DE METATRSIANOS YA CON OSTEOSINTESIS CON COLGAJO FASCIOCUTANEO EN ISLA PRIMER TIEMPO QUIRUGICO CON NECROSIS EN ERCIO DISTAL INGRESA PARA DESBRIDAMIENTO INJEROS D PIEL EN TERCIO DISTAL DE COLGAJO SEGUN HALLAZGOS INTRAOPERATORIOS SE REALZIARA LIBERACION DEL COLGAJO REQUIERE SISTEMA DE VACIO PARA FACILITAR INTEGRACION DE LOS INJERTOS HALLAZGO OBJETIVO: PIE DERECHO FRACTURA CON MATERIAL DE OSTEOSINTESIS COLGAJO DIFERIDO FASCICOCUTANEO CON PEFUSION DOS ERCERAS PARTES PROXIMALES AREA C DE NECRPOSIS EN TERCIO DISTAL HALLAZGO SUBJETIVO: NO REFIERE DOLOR INTERPRETACIÓN APOYO DIAGNÓSTICO: X
2019-05-08	03:01 **SERVICIO: URGENCIAS** **Elaborada por:** amparo.garcia - AMPARO GARCIA ESPECIALIDAD: MEDICO GENERAL **Avalada por:** ESPECIALIDAD: **Observacion de aval:** FRACURA EXPUESTA DE METATARSIANOS AREA DEFINIDA DE NECROSIS PLAN: HOSPITALIZAR A CARGO DE CIRUGIA PLASTICA *ANÁLISIS(JUSTIFICACIÓN): PACIENTE QUIEN HACE 3 MESES EN ACCIDENTE DE TRANSITO PRESENTA FRACTURA EXPUESTA DE METATARSIANOS. RECIBIO MANEJO INICIAL EN LA CLINICA COLOMBIA Y SUPERADO EL SOAT EN REY DAVID. CIRUGIA PLASTICA LO CITA A CONTROL Y LO HOSPITALIZA PARA DESBRIDAMIENTO MAS INJERTOS EN PIEL CON SITEMA VACIO. HALLAZGO OBJETIVO: AFEBRIL NO SIGNOS DE DIFICULTAD RESPIRATORIA. HALLAZGO SUBJETIVO: REFIERE ESTAR BIEN

12:05 **SERVICIO: CIRUGIA**
Elaborada por: alexander.rebellon - ALEXANDER REBELLON
ESPECIALIDAD: MEDICO GENERAL
Avalada por:
ESPECIALIDAD:
Observacion de aval:

POST QUIRURGICO DE LAVADO DEBRIDAMIENTO Y COLOCACION DE INJERTO PARCIAL EN DORSO DEL PIE DERECHO, COLOCACION SISTEMA DE VACIO.

PLAN:
VOM.

*ANÁLISIS(JUSTIFICACIÓN):

.

HALLAZGO OBJETIVO:
PACIENTE POST QUIRURGICO SIN COMPLICACIONES ANESTESICAS, AHORA ESTABLE, RECUPERANDOCE ADECUADAMENTE, SIN COMPLICACIONES OPERATORIAS, CONCIENTE, ORIENTADO, GLASGOW 15/15, MUCOSAS HUMEDAS, PUPILAS REACTIVAS A LA LUZ BILATERAL, SIN OTORREA, SIN RINORREA, SIN DISNEA, SIN TOS, SIN FLEMAS, SIN ALTERACIONES DEL HABLA, SIN ODINOFAGIA, SIN CERVICALGIA, CUELLO NORMOTONICO, TORAX SIMETRICO, EXPANDIENDO ADECUADAMENTE, RUIDOS CARDIACOS RITMICOS, SIN ALTERACIONES DEL RITMO CARDIACO DURANTE EL PROCEDIMIENTO, SIN SOBRE AGREGADOS PULMONARES, MURMULLO VESICULAR PRESENTE BILATERAL, SIN ESTERTORES, SIN SIBILANCIAS, ABDOMEN BLANDO DEPRESIBLE, SIN GLOBO VESICAL, SIN SIGNOS DE IRRITACION PERITONEAL, PERISTALTISMO PRESENTE, SIN CAMBIOS DEL HABITO INTESTINAL, GENITALES EXTERNOS NO ALTERADOS, SIN COLURIA, SIN DISURIA, EXTREMIDADES MOVILES, PULSOS PRESENTES Y BUEN LLENADO CAPILAR DISTAL, MID CON SISTEMA DE VACIO E INJERTO PARCIAL DEL DORSO DEL PIE DERECHO, SIN OTROS DEFICITS NI MOTOR NI SENSORIAL ASOCIADOS, SIN ALTERACIONES DEL SNC, ORIENTADO TIEMPO, LUGAR, PERSONA, SE DAN RECOMENDACIONES Y CUIDADOS.

HALLAZGO SUBJETIVO:
.COLGAJO PREVIO DE ESPESOR PARCIAL DORSO PIE DERECHO, FRACTURA DE METATARSIANOS PIE DERECHO.

INTERPRETACIÓN APOYO DIAGNÓSTICO:

.

INTERPRETACIÓN ESTUDIOS IMAGENOLOGIA:

.

12:12 **SERVICIO: HOSPITALIZACION**
Elaborada por: mppatiño - MARCELA PATRICIA PATIÑO
ESPECIALIDAD: CIRUJANO PLASTICO
Avalada por:
ESPECIALIDAD:
Observacion de aval:

pop in mediato revison colgajo masquelet
injertos de piel

PLAN:
cuidados de sistema de vacio

*ANÁLISIS(JUSTIFICACIÓN):
se lleva paciente a revision de colgajo sin areas con defecto de cobertura se realiza desbridamiento de area de necrosis parcial en tercio distal del colgajo hasta tejido celular graso se cubre con injerto de piel de espesor parcial se deja con sistema de vacio

HALLAZGO OBJETIVO:
se lleva a cirugia cobertura 100 por ciento de defecto en pie derecho necrosis parcial en tercio distal

de colgajo hasta tejido celular subcutaneo no signos locales d einfeccion

HALLAZGO SUBJETIVO:
refiere sentirse bien

INTERPRETACIÓN APOYO DIAGNÓSTICO:
x

20:27 **SERVICIO: HOSPITALIZACION**
Elaborada por: dianama.hernandez - DIANA MARCELA HERNANDEZ CASTAÑO
ESPECIALIDAD: MEDICO GENERAL
Avalada por:
ESPECIALIDAD:
Observacion de aval:

POST QUIRURGICO DE LAVADO DEBRIDAMIENTO Y COLOCACION DE INJERTO PARCIAL EN DORSO DEL PIE DERECHO, COLOCACION SISTEMA DE VACIO.

*ANÁLISIS(JUSTIFICACIÓN):
PACIENTE EN CON PROCEDIMIENTO QX EL DIA HOY, SIN COMPLICACIONES, SE CONTINUA IGUAL MANEJO INDICADO POR ESPECIALIDAD, CONTROL DE SIGNOS VITALES. INFORMAR CAMBIOS.

2019-05-09

13:38 **SERVICIO: HOSPITALIZACION**
Elaborada por: mppatiño - MARCELA PATRICIA PATIÑO
ESPECIALIDAD: CIRUJANO PLASTICO
Avalada por:
ESPECIALIDAD:
Observacion de aval:

1 dia pop de njerto de piel pie derecho
seculeas de accidente de tranito
fracturaexpuesta de metatrsianos
pop 3 semana de colgajo de masquelet

PLAN:
ss turno parta revison de injertos

*ANÁLISIS(JUSTIFICACIÓN):
paciente conseculeas de accidente detransito fractura expuesta de metatarsianos 3 emana de colgajomasquelet integrado 24 horas pop de desbridamiento de tercio dstal de colgajo por necrosis istal d ecolgajo hasta derms profunda preservando tejido graso y fascia y se cubre con injertos de piel de piel hoy con estabilida hemodinamica sin evidencia de sangrado injertos en proceso integracion con sistema de vacio
ss turno para revison de injertstos en5 dias

HALLAZGO OBJETIVO:
conciente alerta orientadoo pa 100 -60fc78fr18
camspo pulmoanres bienventiladosruidos cardiacos ritmicos
area donante muslo derecho sinevidenciadesangradoactivo piederechoconsistemade vacio funcional

HALLAZGO SUBJETIVO:
refiere sentirse bien sin dolor

INTERPRETACIÓN APOYO DIAGNÓSTICO:
x

2019-05-10

12:08 **SERVICIO: HOSPITALIZACION**
Elaborada por: mppatiño - MARCELA PATRICIA PATIÑO
ESPECIALIDAD: CIRUJANO PLASTICO
Avalada por:
ESPECIALIDAD:
Observacion de aval:

2 dia pop de injerto de piel pie derecho
secuelas de accidente de tranito
fractura expuesta de metatarsianos
pop 3 semana de colgajo de masquelet

PLAN:
pendiente revisar injertos

*ANÁLISIS(JUSTIFICACIÓN):
estabilidad hemodinamica sin sigmnso locales o sistemicos de infeccion
con turno pra revison de injertos pendiente autorizar y programar
reporte de cultivo de pie negativo

HALLAZGO OBJETIVO:
pa 100-60 fc 78 fr 18 t 36
campos pulmonares bienn ventilados ruidos cardiacos ritmicos
miembro inferior derecho area dionante con apositos sin evidencia de sangrado activo
pie con sistema de vacio funcional y ferula posterior

HALLAZGO SUBJETIVO:
refiere sentirse bien

INTERPRETACIÓN APOYO DIAGNÓSTICO:
cultivo negativo

2019-05-11

07:50 **SERVICIO: HOSPITALIZACION**
Elaborada por: guety.daza - GUETY DAZA GOMEZ
ESPECIALIDAD: MEDICO GENERAL
Avalada por:
ESPECIALIDAD:
Observacion de aval:

paciente estable, sin dificultad respiratoria, no fibre, extremidades heridas cubiertas sin sangrado, sin secreciones. Paciente a la esper de programacion de cirugia de revision de injertos

INTERPRETACIÓN APOYO DIAGNÓSTICO:
HEMOGRAMA IV HEMOGLOBINA HEMATOCRITO RECUENTO DE ERITROCITOS INDICES ERITROCITARIOS LEUCOGRAMA RECUENTO DE PLAQUETAS INDICES PLAQUETARIOS Y MORFOLOGIA ELECTRONICA E HISTOGRAMA AUTOMATIZADO - Observación (11/05/2019 07:48:34): hb normal

---

2019-05-12

09:19 **SERVICIO: HOSPITALIZACION**
Elaborada por: gloria.martinez - GLORIA LUCIA MARTINEZ MARQUEZ
ESPECIALIDAD: MEDICO GENERAL
Avalada por:
ESPECIALIDAD:
Observacion de aval:

4 dia pop de injerto de piel pie derecho
secuelas de accidente de transito
fractura expuesta de metatarsianos
pop 3 semana de colgajo de masquelet

PLAN:
SEGUIMIENTO PÒR CIRUGIA PLASTICA
BARANDAS EN ALTO
ACOMPAÑAMIENTO PERMANENTE
TAPON VENOSO
DIETA COMUN
CLINDAMICINA EV CADA 6 HRS (FI:08/05/19)DIA:4
TRAMADOL 1AMP CADA 8 HRS S/N

ENOXAPARINA 40MG SC NOCHE
OMEPRAZOL CAP 20 MG VIA ORAL CADA DIA
ACETAMINOFEN 500 MG CADA 6 HRS
CONTROL DE SIGNOS VITALES CADA 4HR
*****PENDIENTE REVISION DE INJERTO DIA MARTES 14/05/19

*ANÁLISIS(JUSTIFICACIÓN):
PACIENTE DE 52 AÑOS CON ADECUADA EVOLUCION CLINICA , AFEBRIL EN MANEJO ANTIBIOTICO HOY DIA 4 , PENDIENTE REVISION DE INJERTO 14/05/19, CONTINUA IGUAL MANEJO MEDICO INSTAURADO,PACIENTE HEMODINAMICAMENTE ESTABLE , SIN SIGNOS DE SIRS, SIN SIGNOS DE DIFICULRTAD RESPIRATORIA HIDRARTADO , AFEBRIL , TOLERANDO VIA ORAL , SE DAN RECOMENDACIONES Y SIGNSO DE ALARMA , REFIERE ENTENDER CONDUCTA Y ACEPTA.

HALLAZGO OBJETIVO:
pte despierto alerta ubicado en tiempo lugar y

espacio al momento aparentemente estable
en compañia de su familiar al momento con sv: fc: 80

ta: 125/70 fr: 18 temp: 37 grados
orl: conjuntivas rosadas escleras anictericas

mucosas humedas, cuello: no se observan masas, no

ingurgitacion yugular no dolor a la palpacion no

alteracion al movimiento cervical, c/p: no se

observan signos de dificultad respiratoria, no dolor

a la palpacion, rscsrs intensos no soplos, ascsps

ventilados no sobreagregados, abdomen: no globoso,

no doloroso a la palapcion abdominal profundano

signos de irritacion peritoneal, peristaltismo

positivo.
g/u no se valora, ext: simetricas no edematizadas ,.pulsos pedios presentes, pie derecho cubierto

ama conservado pp positivos.
snc: no deficit motor o sensitivo aparente.

HALLAZGO SUBJETIVO:
PACIENTE REFIERE TOLERAR VIA ORAL , DIUREIS Y DEPOSIUCIONES ESPONTANEAS, NIEGA FIEBRE

2019-05-13

07:30 **SERVICIO: HOSPITALIZACION**
Elaborada por: guety.daza - GUETY DAZA GOMEZ
ESPECIALIDAD: MEDICO GENERAL
Avalada por:
ESPECIALIDAD:
Observacion de aval:

hoy cirugia

*ANÁLISIS(JUSTIFICACIÓN):
paciente programado para cirugia el dia de hoy, se indica mantener sin via oral

11:18 **SERVICIO: HOSPITALIZACION**
Elaborada por: guety.daza - GUETY DAZA GOMEZ
ESPECIALIDAD: MEDICO GENERAL
Avalada por:
ESPECIALIDAD:
Observacion de aval:

PACIENTE PROGRAMADO PARA REVISION DE INJERTOS EN SALA DE CIRUGIA, PROCEDIMIENTO QUE SE CANCELA POR CUADRO DIARREICO INFORMADO POR PCTE, SE INDICA SUSPENDER TTO ANTIBIOTICO, REALIZAR COPROSCOPICO-COPROLOGICO, REPROGRMAR SIN DIARREA.-

---

2019-05-14

08:06 **SERVICIO: HOSPITALIZACION**
Elaborada por: guety.daza - GUETY DAZA GOMEZ
ESPECIALIDAD: MEDICO GENERAL
Avalada por:
ESPECIALIDAD:
Observacion de aval:

paciente con mejoria de proceso diarreico, tolera via oral, no fiebre. Reporte de coproscopico normla. Paciente con buena evolucion se indica comentar con cirgia plastica para programacion de revision de injertos

15:07 **SERVICIO: HOSPITALIZACION**
Elaborada por: mppatiño - MARCELA PATRICIA PATIÑO
ESPECIALIDAD: CIRUJANO PLASTICO
Avalada por:
ESPECIALIDAD:
Observacion de aval:

6dia pop de njerto de piel pie derecho
seculeas de accidente de tranito
fracturaexpuesta de metatrsianos
pop 3 semana de colgajo de masquelet
enfermeda diarreiva aguda en resolucion

PLAN:
pendeinte reprogramar

*ANÁLISIS(JUSTIFICACIÓN):
se suspendeio antibiotico lopermida se inica hidroxixina probable reccion medicamentosa en areaas peribuca se reprogramara runa vez resuleta la enfermedad diarreica aguda

HALLAZGO OBJETIVO:
conciente alrta pa 100-60 fc 78 fr 18 t 36
cabeza y os lesion peribucal ertematosa descamativa no dolorosa no pruriginosa
abdomen blando depresible no doorosa
miembro infeior derecho con sistema de vacio

HALLAZGO SUBJETIVO:
refiere ha mejorado la consistecia de las deposiciones menos liquida meno en numeo 2 por dia sin dolor abdominal

INTERPRETACIÓN APOYO DIAGNÓSTICO:
x

2019-05-15

11:10 **SERVICIO: HOSPITALIZACION**
Elaborada por: guety.daza - GUETY DAZA GOMEZ
ESPECIALIDAD: MEDICO GENERAL
Avalada por:
ESPECIALIDAD:
Observacion de aval:

*ANÁLISIS(JUSTIFICACIÓN):
paciente que anoche presenta deposiciones liquiedas, tolera via oral, no fiebre. Paciente a la espera de mejoria de prceso diarreico para reprogramar revision de njeros.

HALLAZGO OBJETIVO:

HALLAZGO SUBJETIVO:

INTERPRETACIÓN APOYO DIAGNÓSTICO:

13:17 **SERVICIO: HOSPITALIZACION**
Elaborada por: mppatiño - MARCELA PATRICIA PATIÑO
ESPECIALIDAD: CIRUJANO PLASTICO
Avalada por:
ESPECIALIDAD:
Observacion de aval:

7 dia pop de njerto de piel pie derecho
seculeas de accidente de tranito
fracturaexpuesta de metatrsianos
pop 4 semana de colgajo de masquelet

PLAN:
pendiente programarparacirugia con la resolucion del cuadro diarreico

*ANÁLISIS(JUSTIFICACIÓN):
paciente con proceso de enfermedad diarreica aguda en
resolucion pendiente reprogramar con la resolcuion del a diarrea, hemograma sin leucocitosis coprologico negativo

HALLAZGO OBJETIVO:
c0nciente alerta afebril pa 110-70 fc 78 fr 18
camspo pulmonares bien ventilados ruidos cardiacos ritmicos
abdomen blando depresible no doloroso
pierna con sistema de vacio funcional

HALLAZGO SUBJETIVO:
reiere 1 sola deposicion ayer liquida no dolor abdominal

INTERPRETACIÓN APOYO DIAGNÓSTICO:
hemograma sin leucocitosis

2019-05-16

16:07 **SERVICIO: HOSPITALIZACION**
Elaborada por: dianama.hernandez - DIANA MARCELA HERNANDEZ CASTAÑO
ESPECIALIDAD: MEDICO GENERAL
Avalada por:
ESPECIALIDAD:
Observacion de aval:

PACIENTE SIN CAMBIOS EN LA EVOLUCION CLINICA, VALORADO POR LA DR PATIÑO QUIEN INDICA CX EL DIA DE MAÑANA, CONTINUAR CON LOPERAMIDA, CONTROL DE SIGNOS VITALES. INFORMAR CAMBIOS.

2019-05-17

10:23 **SERVICIO: HOSPITALIZACION**
Elaborada por: mppatiño - MARCELA PATRICIA PATIÑO
ESPECIALIDAD: CIRUJANO PLASTICO
Avalada por:
ESPECIALIDAD:
Observacion de aval:

26 de febrero accidente de transito
fractura expuesta de 2 y 3 metatarsiano
26 de marzo colago fasciocuctaneo masquelte para cobertura de defect de toda la extensio de dorso de pie
8 mayo injertos de piel en tercio distal de dorso de pie
pop de lavao quirugico revison de injertos retiro de vac

PLAN:
salida

*ANÁLISIS(JUSTIFICACIÓN):
paciente con traum,a severo de pie derecha fractura expuesta de metatarsianos ya con manejo quirugioc de lavados quirugicos osteiosintesis colgajo masquelt integrado injertos de piel integrados sin signos de infeccion
se llevo a cirugia padra lavado quirugico retiro de sistema de vacio se deja con apositos y ferula
se da salida con ferula posterior
conterol jueves 23 de mayo 1 pm 7 piso
deposicon blanda 1 por dia cultiuvo coprologico negativo hemograma sin leucocitosis
se da salida con signos de alarma y orden de coprologicos seriados

HALLAZGO OBJETIVO:
conciente alerta afebril mucosas humedas pa 100-60 fc 76 fr16 t 36 se lleva a cirugia bajo anestesia local se revisa pir derecho colgajo integrado bien perfundido injertos integrados area donante epitelizada no signos d ei ifneccion local

HALLAZGO SUBJETIVO:
refiere sentirse bien sin dolor abdominal n vomito aun persiste deposicion liquida 1 dia

INTERPRETACIÓN APOYO DIAGNÓSTICO:
x

10:38 **SERVICIO: CIRUGIA**
Elaborada por: laura.ramirez - LAURA MARCELA RAMIREZ PAYA
ESPECIALIDAD: MEDICO GENERAL
Avalada por:
ESPECIALIDAD:
Observacion de aval:

1. POSTQUIRURGICO INMEDIATO DE REVISION DE COLGAJO A NIVEL DEL MIEMBRO INFERIOR DERECHO + IRRIGACION DE AREA DONANTE (MUSLO DERECHO REGION ANTERIOR)

PLAN:
1. TRASLADO A PISO
2. VIGILAR DIURESIS ESPONTANEO
3. VIGILAR TOLERANCIA A LA VIA ORAL
4. UNA VEZ REALIZADAS DICHAS ACCIONES, DAR SALIDA

*ANÁLISIS(JUSTIFICACIÓN):

PACIENTE MASCULINO DE 52 AÑOS POSTQUIRURGICO INMEDIATO DE REVISION DE COLGAJO A NIVEL DEL MIEMBRO INFERIOR DERECHO + IRRIGACION DE AREA DONANTE (MUSLO DERECHO REGION ANTERIOR), QUIEN SE VALORA EN SALA DE RECUPERACION DE ANESTESIA LOCAL Y EVENTO QUIRURGICO, EL CUAL SE ENCUENTRA CON BUENA EVOLUCION CLINICA, SIN ALTERACIONES HEMODINAMICAS, NO ALTERACIONES A NIVEL NEUROLOGICO, NO ALTERACIONES EN EL PATRON RESPIRATORIO, SIN ALTERACIONES AL EXAMEN FISICO DE CAUSA SECUNDARIA AL EVENTO QUIRURGICO. SE ENCUENTRA PENDIENTE QUE PACIENTE REALICE DIURESIS ESPONTANEO Y TOLERE VIA ORAL, POR LO QUE SE INFORMA AL PERSONAL DE ENFERMERIA PARA QUE VIGILEN DICHAS ACCIONES EN HOSPITALIZACION, UNA VEZ REALIZADAS, SE CONSIDERA QUE PACIENTE PUEDE EGRESAR CON RECOMENDACIONES Y SIGNOS DE ALARMA DADAS POR ESPECIALISTA TRATANTE (DRA PATIÑO), FORMULA MEDICA, INCAPACIDAD MEDICA VIGENTE HASTA EL 7 DE JUNIO DEL 2019 Y CONTROL POSTQUIRURGICO.

HALLAZGO OBJETIVO:
ENCUENTRO PACIENTE EN BUENAS CONDICIONES GENERALES, SIN SIGNOS DE DIFICULTAD RESPIRATORIA, NO FASCIES ALGICAS, NO LUCE TOXICO, NO SIGNOS DE NAUSEAS. SIGNOS VITALES: TA 100/60MMHG, FC 76LPM, FR 16PM, SATO2 99%.

C/C: NORMOCEFALO, ESCLERAS ANICTERICAS, CONJUNTIVAS ROSADAS, MUCOSAS HIDRATADAS. CUELLO SIMETRICO, MOVIL, SIN ADENOPATIAS, NO INGURGITACION YUGULAR, NO DOLOR A LA PALPACION. C/P: RUIDOS CARDIACOS RITMICOS, NO SOPLOS. MURMULLO VESICULAR PRESENTE, NO SONIDOS SOBREAGREGADOS. ABD: BLANDO, DEPRESIBLE, NO DOLOROSO A LA PALPACION, SIN SIGNOS DE IRRITACION PERITONEAL, NO SE PALPAN MASAS, NO MEGALIAS. EXT: SIMETRICAS, SIN EDEMAS, MOVILES, LLENADO CAPILAR MENOR DE 2 SEGUNDOS, MID: HERIDA DE AREA DONANTE MUSLO REGION ANTERIOR CUBIERTA CON SULFAPLATA + GASAS Y MICROPORE, NO ESTIGMAS DE SANGRADOS ACTIVOS. A NIVEL DE DORSO-LATERAL DE PIE DERECHO COLGAJO BIEN PERFUNDIDO CUBIERTO CON XEROFON + GASAS + APOSITO + VENDAJE ELASTICO, SE DEJA FERULA POSTERIOR. G/U: NORMOCONFIGURADOS, SIN ALTERACIONES. SNC: ORIENTADO EN TIEMPO, LUGAR Y PERSONA, SIN DEFICIT MOTOR Y/O SENSITIVO APARENTE.

HALLAZGO SUBJETIVO:
PACIENTE REFIERE ENCONTRARSE EN BUENAS CONDICIONES GENERALES, NIEGA DOLOR, NIEGA CEFALEA, NIEGA EMESIS O NAUSEAS, NIEGA TOS, NIEGA OTROS SINTOMAS ASOCIADOS.

ANTECEDENTES PERSONALES

ANTECEDENTES		OP	DETALLE
PATOLOGICOS	Otros	SI	TBC PULMONAR HACE 21 AÃ'OS CON TTO Y RESOLUCION SION RECIDIVAS
		SI	TBC PULMONAR HACE 21 AÃ'OS CON TTO Y RESOLUCION SION RECIDIVAS
ANTECEDENTES	Alergicos	NO	PENICILINA
		NO	NO
	Otros	SI	TBC PULMONAR HACE 21 AÑOS

ANTECEDENTES FAMILIARES

ANTECEDENTES--	DETALLE
Actividad Física	
Alcoholismo	

Alergicos	

OP	TIPO	DETALLE	F. REGIS
NO	P	NO	2018-01-30
NO	P	PENICILINA	2019-05-07
NO	F	NIEGA	2019-05-07
NO	F	NO	2018-01-30

Alimentacion	
Cardiovascular	
Cerebro vascular	
Consumo Psicofármaco	
Crecimiento y Desarrollo	
Epilepsia	
ETS/ITS	
Hábitos de Sueño	
Hospitalarios	
Infecciosos	
Inicio de vida sexual	
Inmunologicos	
Metabolicos	
Número parejas	
Otros	

OP	TIPO	DETALLE	F. REGIS
SI	P	TBC PULMONAR HACE 21 AÑOS	2018-02-13
NO	F	NIEGA	2018-02-13

Pediatricos	
Quirurgicos	
Respiratorio	
Tabaquismo	
Toxicos	
Transfusionales	
Traumaticos	
Tuberculosis	
Victima de Maltrato	
Violencia Sexual	

INTERPRETACION MEDICA

EVOLUCION	FECHA DE INTERPRETACION	PROFESIONAL	CODIGO CUPS	DESCRIPCION DEL CODIGO CUPS	OBSERVACION DEL MEDICO
3993490	2019-05-15 - 14:27:09	CINDY PARTICIA GUERRERO SANTACRUZ	902210	HEMOGRAMA IV HEMOGLOBINA HEMATOCRITO RECUENTO DE ERITROCITOS INDICES ERITROCITARIOS LEUCOGRAMA RECUENTO DE PLAQUETAS INDICES PLAQUETARIOS Y MORFOLOGIA ELECTRONICA E HISTOGRAMA AUTOMATIZADO	NORMALES.
3981897	2019-05-14 - 07:32:27	GUETY DAZA GOMEZ	907004	COPROSCOPICO	coproscopico negativo para sobreinfeccion
3948241	2019-05-11 - 07:48:34	GUETY DAZA GOMEZ	902210	HEMOGRAMA IV HEMOGLOBINA HEMATOCRITO RECUENTO DE ERITROCITOS INDICES ERITROCITARIOS LEUCOGRAMA RECUENTO DE PLAQUETAS INDICES PLAQUETARIOS Y MORFOLOGIA ELECTRONICA E HISTOGRAMA AUTOMATIZADO	hb normal

3938156	2019-05-08 - 17:30:53	GUETY DAZA GOMEZ	902210	HEMOGRAMA IV HEMOGLOBINA HEMATOCRITO RECUENTO DE ERITROCITOS INDICES ERITROCITARIOS LEUCOGRAMA RECUENTO DE PLAQUETAS INDICES PLAQUETARIOS Y MORFOLOGIA ELECTRONICA E HISTOGRAMA AUTOMATIZADO	normales
3938156	2019-05-08 - 17:30:53	GUETY DAZA GOMEZ	902045	TIEMPO DE PROTROMBINA TP	normales
3938156	2019-05-08 - 17:30:53	GUETY DAZA GOMEZ	902049	TIEMPO DE TROMBOPLASTINA PARCIAL TTP	normales

RESUMEN DEL PLAN TERAPEUTICO

FECHA	RESUMEN DEL PLAN TERAPEUTICO
2019-05-07	17:30 mppatiño - MARCELA PATRICIA PATIÑO ESPECIALIDAD: CIRUJANO PLASTICO hospitalizar por cirugia plastica en pisos 17:37 andres.maya - ANDRES MAYA RUIZ ESPECIALIDAD: MEDICO GENERAL HOSPITALIZAR EN PISOS POR CIRUGIA PLASTICA REPOSO EN CAMA BARANDAS EN ALTO ACOMPAÑANTE PERMANENTE TH ENOXAPARINA AMP 40 MG SC DIA OMEPRAZOL TAB 20 MG VO CADA 12 HORAS ACETAMINOFEN TAB 500 MG VO CADA 6 HORAS PDTE PROCEDIMIENTO CSV-AC. MEDICAMENTO FORMULADO: CLORURO DE SODIO 3 BOLSA (S) Cada 1 Dia(s), VIA: INTRAVENOSA, DIAS DE TRATAMIENTO: 5 MEDICAMENTO FORMULADO: ENOXAPARINA 1 AMPOLLA (S) Cada 1 Dia(s), VIA: SUBCUTANEA, DIAS DE TRATAMIENTO: 6 MEDICAMENTO FORMULADO: OMEPRAZOL 1 CAPSULA (S) Cada 12 Hora(s), VIA: ORAL, DIAS DE TRATAMIENTO: 5 MEDICAMENTO FORMULADO: ACETAMINOFEN 2 TABLETA (S) Cada 6 Hora(s), VIA: ORAL, DIAS DE TRATAMIENTO: 6
2019-05-08	12:14 mppatiño - MARCELA PATRICIA PATIÑO ESPECIALIDAD: CIRUJANO PLASTICO MEDICAMENTO FORMULADO: CLINDAMICINA 1 AMPOLLA (S) Cada 6 Hora(s), VIA: INTRAVENOSA, DIAS DE TRATAMIENTO: 10 OBSERVACIONES: 1 amp endovenosa cada 6 horas 17:50 guety.daza - GUETY DAZA GOMEZ ESPECIALIDAD: MEDICO GENERAL MEDICAMENTO FORMULADO: TRAMADOL CLORHIDRATO 1 AMPOLLA (S) Cada 8 Hora(s), VIA: INTRAMUSCULAR, DIAS DE TRATAMIENTO: 3 20:26 dianama.hernandez - DIANA MARCELA HERNANDEZ CASTAÑO ESPECIALIDAD: MEDICO GENERAL A CARGO POR CIRUGIA PLASTICA REPOSO EN CAMA BARANDAS EN ALTO ACOMPAÑANTE PERMANENTE LEV 100 SSN CLINDAMICINA AMP CADA 6 HORAS TRAMADOL AMP CADA 8 HORAS ENOXAPARINA AMP 40 MG SC DIA OMEPRAZOL TAB 20 MG VO CADA 12 HORAS ACETAMINOFEN TAB 500 MG VO CADA 6 HORAS HEMOGRAMA MAÑANA CSV-AC. REVISADO POR: ALBA MILENA TABORDA SANDOVAL FECHA DE REVISION: 2019-05-09 01:06 OBSERVACION:
2019-05-09	14:40 cindy.guerrero - CINDY PATRICIA GUERRERO SANTACRUZ ESPECIALIDAD: MEDICO GENERAL

		SEGUIMIENTO POR CIRUGIA PLASTICA BARANDAS EN ALTO ACOMPAÑANTE PERMANENTE TAPON VENOSO DIETA COMUN CLINDAMICINA AMP CADA 6 HORAS (FI: 08/05/19) D: 1 TRAMADOL AMP CADA 8 HORAS SC (S/N) ENOXAPARINA AMP 40 MG SC NOCHE OMEPRAZOL TAB 20 MG VO CADA 24 HORAS EN AYUNAS **CAMBIO** ACETAMINOFEM TAB 500 MG VO CADA 6 HORAS CONTROL DE SV CADA 4 HORAS **PENDIENTES** .REVISION DE INJERTO DIA MARTES 14/05/19 REVISADO POR: MARIA FERNANDA RINCON CASTAÑO FECHA DE REVISION: 2019-05-10 02:09 OBSERVACION: REVISADO POR: ALBA MILENA TABORDA SANDOVAL FECHA DE REVISION: 2019-05-10 12:09 OBSERVACION:
2019-05-10	14:34	cindy.guerrero - CINDY PATRICIA GUERRERO SANTACRUZ ESPECIALIDAD: MEDICO GENERAL SEGUIMIENTO POR CIRUGIA PLASTICA BARANDAS EN ALTO ACOMPAÑANTE PERMANENTE TAPON VENOSO DIETA COMUN CLINDAMICINA AMP CADA 6 HORAS (FI: 08/05/19) D: 2 TRAMADOL AMP CADA 8 HORAS SC (S/N) ENOXAPARINA AMP 40 MG SC NOCHE OMEPRAZOL TAB 20 MG VO CADA 24 HORAS EN AYUNAS ACETAMINOFEM TAB 500 MG VO CADA 6 HORAS CONTROL DE SV CADA 4 HORAS **PENDIENTES** .REVISION DE INJERTO DIA MARTES 14/05/19 REVISADO POR: DIANA GUIOMAR JIMÉNEZ HERNÁNDEZ FECHA DE REVISION: 2019-05-10 16:38 OBSERVACION: REVISADO POR: MAURICIO PARRA VALENCIA FECHA DE REVISION: 2019-05-11 05:11 OBSERVACION:
2019-05-11	07:50	guety.daza - GUETY DAZA GOMEZ ESPECIALIDAD: MEDICO GENERAL SEGUIMIENTO POR CIRUGIA PLASTICA BARANDAS EN ALTO ACOMPAÑANTE PERMANENTE TAPON VENOSO DIETA COMUN CLINDAMICINA AMP CADA 6 HORAS (FI: 08/05/19) D: 2 TRAMADOL AMP CADA 8 HORAS SC (S/N) ENOXAPARINA AMP 40 MG SC NOCHE OMEPRAZOL TAB 20 MG VO CADA 24 HORAS EN AYUNAS ACETAMINOFEM TAB 500 MG VO CADA 6 HORAS CONTROL DE SV CADA 4 HORAS **PENDIENTES** .REVISION DE INJERTO DIA MARTES 14/05/19 REVISADO POR: ESTEFANIA MUÑOZ DELGADO FECHA DE REVISION: 2019-05-11 08:27 OBSERVACION: REVISADO POR: ALBA MILENA TABORDA SANDOVAL FECHA DE REVISION: 2019-05-11 15:47 OBSERVACION:
2019-05-12	09:19	gloria.martinez - GLORIA LUCIA MARTINEZ MARQUEZ ESPECIALIDAD: MEDICO GENERAL SEGUIMIENTO POR CIRUGIA PLASTICA BARANDAS EN ALTO ACOMPAÑAMIENTO PERMANENTE TAPON VENOSO DIETA COMUN CLINDAMICINA EV CADA 6 HRS (FI:08/05/19)DIA:4 TRAMADOL 1AMP CADA 8 HRS S/N ENOXAPARINA 40MG SC NOCHE OMEPRAZOL CAP 20 MG VIA ORAL CADA DIA ACETAMINOFEN 500 MG CADA 6 HRS

CONTROL DE SIGNOS VITALES CADA 4HR
*****PENDIENTE REVISION DE INJERTO DIA MARTES 14/05/19

REVISADO POR: ESTEFANIA MUÑOZ DELGADO FECHA DE REVISION: 2019-05-12 09:44
OBSERVACION:

REVISADO POR: ALBA MILENA TABORDA SANDOVAL FECHA DE REVISION: 2019-05-12 23:43
OBSERVACION:

13:24 gloria.martinez - GLORIA LUCIA MARTINEZ MARQUEZ
ESPECIALIDAD: MEDICO GENERAL

MEDICAMENTO REFORMULADO: TRAMADOL CLORHIDRATO 1.00 AMPOLLA (S) Cada 8 Hora(s) , VIA: INTRAMUSCULAR, DIAS DE TRATAMIENTO: 3.00
MEDICAMENTO FORMULADO: CLORURO DE SODIO 1 BOLSA (S) Durante el Dia, VIA: INTRAVENOSA, DIAS DE TRATAMIENTO: 3

REVISADO POR: ESTEFANIA MUÑOZ DELGADO FECHA DE REVISION: 2019-05-12 15:31
OBSERVACION:

2019-05-13

11:20 guety.daza - GUETY DAZA GOMEZ
ESPECIALIDAD: MEDICO GENERAL

SUSPENDER CLINDAMICINA
NO USO DE ANTIBIOTICO
FLORATIL CADA 12 HORAS
MEDICAMENTO FORMULADO: SACCHAROMYCES BOULARDI 1 UNIDAD (ES) Cada 12 Hora(s), VIA: ORAL, DIAS DE TRATAMIENTO: 3

REVISADO POR: DIANA GUIOMAR JIMÉNEZ HERNÁNDEZ FECHA DE REVISION: 2019-05-13 12:46
OBSERVACION:

13:35 cindy.guerrero - CINDY PATRICIA GUERRERO SANTACRUZ
ESPECIALIDAD: MEDICO GENERAL

SEGUIMIENTO POR CIRUGIA PLASTICA
BARANDAS EN ALTO
ACOMPAÑAMIENTO PERMANENTE
TAPON VENOSO
DIETA COMUN
CLINDAMICINA EV CADA 6 HRS (FI:08/05/19) DIA: 5
TRAMADOL 1AMP CADA 8 HRS S/N
ENOXAPARINA 40MG SC NOCHE
OMEPRAZOL CAP 20 MG VIA ORAL CADA DIA
LOPERAMIDA 1 TB V.O CADA 8 HORAS **NUEVO**
ACETAMINOFEM 500 MG CADA 6 HRS
CONTROL DE SIGNOS VITALES CADA 4 HORAS
CURVA TERMICA DIARIA
PENDIENTE
.REVISION DE INJERTO: REPROGRAMAR
.RESULTADO: COPROSCOPICO, COPROCULTIVO

13:45 cindy.guerrero - CINDY PATRICIA GUERRERO SANTACRUZ
ESPECIALIDAD: MEDICO GENERAL

SEGUIMIENTO POR CIRUGIA PLASTICA
ALERGIA: DIPIRONA Y RANITIDINA
BARANDAS EN ALTO
ACOMPAÑAMIENTO PERMANENTE
TAPON VENOSO
DIETA COMUN
CLINDAMICINA EV CADA 6 HRS (FI:08/05/19) DIA: 5
TRAMADOL 1AMP CADA 8 HRS S/N
ENOXAPARINA 40MG SC NOCHE
OMEPRAZOL CAP 20 MG VIA ORAL CADA DIA
LOPERAMIDA 1 TB V.O CADA 8 HORAS **NUEVO**
ACETAMINOFEM 500 MG CADA 6 HRS
CONTROL DE SIGNOS VITALES CADA 4 HORAS
CURVA TERMICA DIARIA
PENDIENTE
.REVISION DE INJERTO: REPROGRAMAR
.RESULTADO: COPROSCOPICO, COPROCULTIVO

15:41 cindy.guerrero - CINDY PATRICIA GUERRERO SANTACRUZ
ESPECIALIDAD: MEDICO GENERAL

SEGUIMIENTO POR CIRUGIA PLASTICA
ALERGIA: DIPIRONA Y RANITIDINA
BARANDAS EN ALTO
ACOMPAÑAMIENTO PERMANENTE
TAPON VENOSO

		DIETA COMUN CLINDAMICINA SUSPENDER** TRAMADOL 1AMP CADA 8 HRS S/N ENOXAPARINA 40MG SC NOCHE OMEPRAZOL CAP 20 MG VIA ORAL CADA DIA LOPERAMIDA 1 TB V.O CADA 8 HORAS **NUEVO** ACETAMINOFEM 500 MG CADA 6 HRS CONTROL DE SIGNOS VITALES CADA 4 HORAS CURVA TERMICA DIARIA **PENDIENTE** .REVISION DE INJERTO: REPROGRAMAR .RESULTADO: COPROSCOPICO, COPROCULTIVO REVISADO POR: DIANA GUIOMAR JIMÉNEZ HERNÁNDEZ FECHA DE REVISION: 2019-05-13 17:27 OBSERVACION: REVISADO POR: ALBA MILENA TABORDA SANDOVAL FECHA DE REVISION: 2019-05-14 12:37 OBSERVACION:
2019-05-14	14:05	cindy.guerrero - CINDY PATRICIA GUERRERO SANTACRUZ ESPECIALIDAD: MEDICO GENERAL SEGUIMIENTO POR CIRUGIA PLASTICA **ALERGIA: DIPIRONA Y RANITIDINA** BARANDAS EN ALTO ACOMPAÑAMIENTO PERMANENTE TAPON VENOSO DIETA COMUN TRAMADOL 1AMP CADA 8 HRS S/N ENOXAPARINA 40MG SC NOCHE OMEPRAZOL CAP 20 MG VIA ORAL CADA DIA LOPERAMIDA 1 TB V.O CADA 8 HORAS ACETAMINOFEM 500 MG CADA 6 HRS CONTROL DE SIGNOS VITALES CADA 4 HORAS CURVA TERMICA DIARIA **PENDIENTE** .REVISION DE INJERTO: REPROGRAMAR
	15:03	cindy.guerrero - CINDY PATRICIA GUERRERO SANTACRUZ ESPECIALIDAD: MEDICO GENERAL SEGUIMIENTO POR CIRUGIA PLASTICA **ALERGIA: DIPIRONA Y RANITIDINA** BARANDAS EN ALTO ACOMPAÑAMIENTO PERMANENTE RETIRAR VIA VENOSA** DIETA COMUN TRAMADOL 1AMP CADA 8 HRS (S/N) ENOXAPARINA 40MG SC NOCHE OMEPRAZOL CAP 20 MG VIA ORAL CADA DIA LOPERAMIDA SUSPENDER HIDROXICINA 1 TAB V.O CADA 12 HORAS **NUEVO** ACETAMINOFEM 500 MG CADA 6 HRS CONTROL DE SIGNOS VITALES CADA 4 HORAS CURVA TERMICA DIARIA **PENDIENTE** .REVISION DE INJERTO: REPROGRAMAR .SS HEMOGRAMA REVISADO POR: MARIA FERNANDA RINCON CASTAÑO FECHA DE REVISION: 2019-05-15 12:29 OBSERVACION:
	15:58	annie.mayor - ANNIE YELITZA MAYOR TOBAR ESPECIALIDAD: MEDICO GENERAL MEDICAMENTO REFORMULADO: ENOXAPARINA 1.00 AMPOLLA (S) Cada 1 Dia(s) , VIA: SUBCUTANEA, DIAS DE TRATAMIENTO: 6.00 MEDICAMENTO REFORMULADO: ACETAMINOFEN 2.00 TABLETA (S) Cada 6 Hora(s) , VIA: ORAL, DIAS DE TRATAMIENTO: 6.00 MEDICAMENTO REFORMULADO: OMEPRAZOL 1.00 CAPSULA (S) Cada 12 Hora(s) , VIA: ORAL, DIAS DE TRATAMIENTO: 5.00 REVISADO POR: MARIA FERNANDA RINCON CASTAÑO FECHA DE REVISION: 2019-05-15 12:29 OBSERVACION:

2019-05-15	14:27	cindy.guerrero - CINDY PATRICIA GUERRERO SANTACRUZ ESPECIALIDAD: MEDICO GENERAL SEGUIMIENTO POR CIRUGIA PLASTICA **ALERGIA: DIPIRONA Y RANITIDINA** BARANDAS EN ALTO ACOMPAÑAMIENTO PERMANENTE DIETA COMUN TRAMADOL 1AMP CADA 8 HRS (S/N) ENOXAPARINA 40MG SC NOCHE OMEPRAZOL CAP 20 MG VIA ORAL CADA DIA LOPERAMIDA SUSPENDER HIDROXICINA 1 TAB V.O CADA 12 HORAS ACETAMINOFEM 500 MG CADA 6 HRS CONTROL DE SIGNOS VITALES CADA 4 HORAS CURVA TERMICA DIARIA **PENDIENTE** .REVISION DE INJERTO: REPROGRAMAR REVISADO POR: ALBA MILENA TABORDA SANDOVAL FECHA DE REVISION: 2019-05-15 17:17 OBSERVACION: REVISADO POR: DIANA GUIOMAR JIMÉNEZ HERNÁNDEZ FECHA DE REVISION: 2019-05-16 02:14 OBSERVACION:
	15:17	cindy.guerrero - CINDY PATRICIA GUERRERO SANTACRUZ ESPECIALIDAD: MEDICO GENERAL MEDICAMENTO REFORMULADO: CLORURO DE SODIO 1.00 BOLSA (S) Durante el Dia , VIA: INTRAVENOSA, DIAS DE TRATAMIENTO: 1 MEDICAMENTO REFORMULADO: CLORURO DE SODIO 3.00 BOLSA (S) Cada 1 Dia(s) , VIA: INTRAVENOSA, DIAS DE TRATAMIENTO: 5.00
	18:11	cindy.guerrero - CINDY PATRICIA GUERRERO SANTACRUZ ESPECIALIDAD: MEDICO GENERAL MEDICAMENTO FORMULADO: SACCHAROMYCES BOULARDI 1 CAPSULA (S) Cada 24 Hora(s), VIA: ORAL, DIAS DE TRATAMIENTO: 15 REVISADO POR: MAURICIO PARRA VALENCIA FECHA DE REVISION: 2019-05-16 11:00 OBSERVACION:
2019-05-16	16:10	dianama.hernandez - DIANA MARCELA HERNANDEZ CASTAÑO ESPECIALIDAD: MEDICO GENERAL SEGUIMIENTO POR CIRUGIA PLASTICA **ALERGIA: DIPIRONA Y RANITIDINA** BARANDAS EN ALTO ACOMPAÑAMIENTO PERMANENTE DIETA COMUN TRAMADOL 1AMP CADA 8 HRS (S/N) ENOXAPARINA 40MG SC NOCHE OMEPRAZOL CAP 20 MG VIA ORAL CADA DIA LOPERAMIDA CADA 8 HORAS HIDROXICINA 1 TAB V.O CADA 12 HORAS ACETAMINOFEM 500 MG CADA 6 HRS CONTROL DE SIGNOS VITALES CADA 4 HORAS CURVA TERMICA DIARIA **PENDIENTE** CIRUGIA MAÑANA CON LA DR PATIÑO SS PRE QX INFORMAR CAMBIOS. REVISADO POR: ESTEFANIA MUÑOZ DELGADO FECHA DE REVISION: 2019-05-16 16:16 OBSERVACION: REVISADO POR: ALBA MILENA TABORDA SANDOVAL FECHA DE REVISION: 2019-05-16 22:42 OBSERVACION:
	19:43	dianama.hernandez - DIANA MARCELA HERNANDEZ CASTAÑO ESPECIALIDAD: MEDICO GENERAL MEDICAMENTO REFORMULADO: TRAMADOL CLORHIDRATO 1.00 AMPOLLA (S) Cada 8 Hora(s) , VIA: INTRAMUSCULAR, DIAS DE TRATAMIENTO: 3.00 MEDICAMENTO REFORMULADO: SACCHAROMYCES BOULARDI 1.00 CAPSULA (S) Cada 12 Hora(s) , VIA: ORAL, DIAS DE TRATAMIENTO: 15.00

TIPO	CARGO	DESCRIPCION	FECHA/HORA EVOLUCION
LABORATORIOS	907013	COPROLOGICO SERIADO TRES MUESTRAS	2019/5/17 - 10:25:27
	Observacion:		
	Orden Profesional	MARCELA PATRICIA PATIÑO	
	Diagnosticos Presuntivos		
PROFESIONAL: MARCELA PATRICIA PATIÑO CC - 42085050 T.P 063/96			
LABORATORIOS	902049	TIEMPO DE TROMBOPLASTINA PARCIAL TTP	2019/5/16 - 16:21:10
	Observacion:		
	Orden Profesional	DIANA MARCELA HERNANDEZ CASTAÑO	
	Diagnosticos Presuntivos		
PROFESIONAL: DIANA MARCELA HERNANDEZ CASTAÑO CC - 31578998			
LABORATORIOS	902045	TIEMPO DE PROTROMBINA TP	2019/5/16 - 16:21:10
	Observacion:		
	Orden Profesional	DIANA MARCELA HERNANDEZ CASTAÑO	
	Diagnosticos Presuntivos		
PROFESIONAL: DIANA MARCELA HERNANDEZ CASTAÑO CC - 31578998			
LABORATORIOS	903856	NITROGENO UREICO	2019/5/16 - 16:20:52
	Observacion:		
	Orden Profesional	DIANA MARCELA HERNANDEZ CASTAÑO	
	Diagnosticos Presuntivos		
PROFESIONAL: DIANA MARCELA HERNANDEZ CASTAÑO CC - 31578998			
LABORATORIOS	903895	CREATININA EN SUERO U OTROS FLUIDOS	2019/5/16 - 16:20:45
	Observacion:		
	Orden Profesional	DIANA MARCELA HERNANDEZ CASTAÑO	
	Diagnosticos Presuntivos		
PROFESIONAL: DIANA MARCELA HERNANDEZ CASTAÑO CC - 31578998			
LABORATORIOS	902210	HEMOGRAMA IV HEMOGLOBINA HEMATOCRITO RECUENTO DE ERITROCITOS INDICES ERITROCITARIOS LEUCOGRAMA RECUENTO DE PLAQUETAS INDICES PLAQUETARIOS Y MORFOLOGIA ELECTRONICA E HISTOGRAMA AUTOMATIZADO	2019/5/14 - 15:01:37
	Observacion:		
	Orden Profesional	CINDY PATRICIA GUERRERO SANTACRUZ	
	Diagnosticos Presuntivos		
PROFESIONAL: CINDY PATRICIA GUERRERO SANTACRUZ CC - 1144057970 T.P 1144057970			
LABORATORIOS	907004	COPROSCOPICO	2019/5/13 - 11:19:42
	Observacion:		
	Orden Profesional	GUETY DAZA GOMEZ	
	Diagnosticos Presuntivos		
PROFESIONAL: GUETY DAZA GOMEZ CC - 30738993 T.P 521086-96			

LABORATORIOS	907002	COPROLOGICO	2019/5/13 - 11:19:42
	Observacion:		
	Orden Profesional	GUETY DAZA GOMEZ	
	Diagnosticos Presuntivos		
PROFESIONAL: GUETY DAZA GOMEZ CC - 30738993 T.P 521086-96			
LABORATORIOS	902210	HEMOGRAMA IV HEMOGLOBINA HEMATOCRITO RECUENTO DE ERITROCITOS INDICES ERITROCITARIOS LEUCOGRAMA RECUENTO DE PLAQUETAS INDICES PLAQUETARIOS Y MORFOLOGIA ELECTRONICA E HISTOGRAMA AUTOMATIZADO	2019/5/8 - 17:31:12
	Observacion:		
	Orden Profesional	GUETY DAZA GOMEZ	
	Diagnosticos Presuntivos		
PROFESIONAL: GUETY DAZA GOMEZ CC - 30738993 T.P 521086-96			
LABORATORIOS	901217	CULTIVO PARA MICROORGANISMOS EN CUALQUIER MUESTRA DIFERENTE A MEDULA OSEA ORINA Y HECES	2019/5/8 - 12:12:42
	Observacion:	cultivo de herida dorso de pie derecho	
	Orden Profesional	MARCELA PATRICIA PATIÑO	
	Diagnosticos Presuntivos		
PROFESIONAL: MARCELA PATRICIA PATIÑO CC - 42085050 T.P 063/96			
OTROS	895100	ELECTROCARDIOGRAMA DE RITMO O DE SUPERFICIE SOD	2019/5/7 - 16:56:58
	Observacion:		
	Orden Profesional	MARCELA PATRICIA PATIÑO	
	Diagnosticos Presuntivos		
PROFESIONAL: MARCELA PATRICIA PATIÑO CC - 42085050 T.P 063/96			
LABORATORIOS	902045	TIEMPO DE PROTROMBINA TP	2019/5/7 - 16:56:38
	Observacion:		
	Orden Profesional	MARCELA PATRICIA PATIÑO	
	Diagnosticos Presuntivos		
PROFESIONAL: MARCELA PATRICIA PATIÑO CC - 42085050 T.P 063/96			
LABORATORIOS	902049	TIEMPO DE TROMBOPLASTINA PARCIAL TTP	2019/5/7 - 16:56:38
	Observacion:		
	Orden Profesional	MARCELA PATRICIA PATIÑO	
	Diagnosticos Presuntivos		
PROFESIONAL: MARCELA PATRICIA PATIÑO CC - 42085050 T.P 063/96			
LABORATORIOS	902210	HEMOGRAMA IV HEMOGLOBINA HEMATOCRITO RECUENTO DE ERITROCITOS INDICES ERITROCITARIOS LEUCOGRAMA RECUENTO DE PLAQUETAS INDICES PLAQUETARIOS Y MORFOLOGIA ELECTRONICA E HISTOGRAMA AUTOMATIZADO	2019/5/7 - 16:56:22
	Observacion:		
	Orden Profesional	MARCELA PATRICIA PATIÑO	
	Diagnosticos Presuntivos		
PROFESIONAL: MARCELA PATRICIA PATIÑO CC - 42085050 T.P 063/96			

SOLICITUDES PROCEDIMIENTOS QX				
ACTO QX				
MARCELA PATRICIA PATIÑO	SOLICITUD	PROFESIONAL	PROCEDIMIETOS	ESTADO
	- 5801614 - May 09 De 2019	OTRA IRRIGACION, LAVADO, LIMPIEZA O INSTILACION LOCAL NO QUIRURGICA	@965901 - LAVADO IRRIGACION Y CUIDADOS DE HERIDA EN AREA GENERAL	AUTORIZADO
		OBSERVACIONES	revision de injertos de piel puede requerir segundo tiempo de injertos recambio de siistema de vacio	
		DIAGNOSTICOS PRESUNTIVOS		
	- 5772811 - May 07 De 2019	PROCEDIMIENTOS EN PIEL Y TEJIDO CELULAR SUBCUTANEO	@866203 - INJERTO DE PIEL TOTAL EN AREA GENERAL DEL 20% AL 29% DE SUPERFICIE CORPORAL TOTAL	AUTORIZADO
		OBSERVACIONES	LIBERACION DEL COLGAJO SISTEMA DE VACIO	
		DIAGNOSTICOS PRESUNTIVOS		

INTERCONSULTAS SOLICITADAS				
CARGO	CODIGO DE ESPECIALIDAD	ESPECIALIDAD	FECHA/HORA EVOLUCION	ESTADO
890426	001	ANESTESIOLOGO	7/5/2019 - 16:57:47	N/A
	Observacion	CITA CONTROL PREQUIRURGICA		
	Motivo			
	Profesional	MARCELA PATRICIA PATIÑO - CIRUJANO PLASTICO		
	Diagnosticos Presuntivos			
890439	007	CIRUJANO PLASTICO	17/5/2019 - 10:24:58	N/A
	Observacion	control jueves 23 de mayo 1 pm 7 piso		
	Motivo			
	Profesional	MARCELA PATRICIA PATIÑO - CIRUJANO PLASTICO		
	Diagnosticos Presuntivos	PRIMARIO TIPO DX CODIGO DIAGNOSTICO DX 1 ID S923 FRACTURA DE HUESO DEL METATARSO (ID) - IMPRESION DIAGNOSTICA (CN) - CONFIRMADO NUEVO (CR) - CONFIRMADO REPETIDO		

ORIGEN DE LA ATENCION	Enfermedad general

NOTA OPERATORIA			
FECHA INICIO	2019-05-08 10:30	DURACION	01:22 (HH:mm)
QUIROFANO	Quirofano4 Rey David		
VIA ACCESO	UNICO O UNILATERAL	TIPO CIRUGIA	CONTAMINADA
AMBITO CIRUGIA	URGENCIAS	FINALIDAD CIRUGIA	TERAPEUTICO

PROFESIONALES			
ANESTESIOLOGO	ALVARO LUIS BOLAÑOS	AYUDANTE	ALEXANDER REBELLON
INSTRUMENTADOR		CIRCULANTE	ANA CRISTINA CASTRO VALENCIA

PROCEDIMIENTOS REALIZADOS		
CARGO	DESCRIPCION	
866203	INJERTO DE PIEL TOTAL EN AREA GENERAL DEL 20% AL 29% DE SUPERFICIE CORPORAL TOTAL	
	Observación	
Diagnosticos Pre-QX		

DIAGNOSTICOS			
POST QX		TIPO	

COMPLICACION		TIPO	

CULTIVO ENVIADO: SI

CLASE DE MATERIAL ENVIADO:
cultivo de pie derecho

DESCRIPCIONES DE LA CIRUGIA	
FECHA	DESCRIPCIONES
2019-05-08	**12:08 mppatiño - MARCELA PATRICIA PATIÑO** bajo anestesia conductiva previa asepsia y antisepsia se colocan campos quirurgicos se realiza lavado quirurgico desbridamiento de necrosis superficial de tercio distal de colgajo hasta tejido celular graso viable se toma injerto de piel de cara anterior de muslo se fija sobre tejido graso se cubre con urgotiul kit talla m de espuma y adhesivo se conecta a sistema de vacio por canester de 1000 no compliciaones se deja ferula posterior

HALLAZGOS DE LA CIRUGIA	
FECHA	HALLAZGOS
2019-05-08	**12:08 mppatiño - MARCELA PATRICIA PATIÑO** defecto en dorso de pie derecho cubierto 100 por ciento por colgajo fasciocutaneo calcaneo lateral masquelet necrosis parcial en tercio distal de colgajo hasta tejido celular graso bien perfundido instrumentadora Janice Jimenez

NOTA OPERATORIA			
FECHA INICIO	2019-05-17 11:00	DURACION	01:00 (HH:mm)
QUIROFANO	Quirofano3 Rey David		
VIA ACCESO	UNICO O UNILATERAL	TIPO CIRUGIA	CONTAMINADA
AMBITO CIRUGIA	HOSPITALARIA	FINALIDAD CIRUGIA	TERAPEUTICO

PROFESIONALES			
ANESTESIOLOGO		AYUDANTE	LAURA MARCELA RAMIREZ PAYA
INSTRUMENTADOR	NATALI MORA	CIRCULANTE	LADY JOHANNA GOMEZ TORO

PROCEDIMIENTOS REALIZADOS	
CARGO	DESCRIPCION
965901	LAVADO IRRIGACION Y CUIDADOS DE HERIDA EN AREA GENERAL
	Observacion
Diagnosticos Pre-QX	

DIAGNOSTICOS			
POST QX		TIPO	
COMPLICACION		TIPO	

DESCRIPCIONES DE LA CIRUGIA	
FECHA	DESCRIPCIONES
2019-05-17	**10:11 mppatiño - MARCELA PATRICIA PATIÑO** bajo anestesia local previa asepsia y antisepsia se retira sistema de vacio se colocan campos quirurgicos se realiza irrigacion del area donante y del colgajo se cubre con sulfaplata urgotul y apositos se deja ferula posterior

HALLAZGOS DE LA CIRUGIA	
FECHA	HALLAZGOS
2019-05-17	**10:11 mppatiño - MARCELA PATRICIA PATIÑO** pie derecho colgajo fasciocuctaneo masquelet integrado para cobertura de dorso de pie injertos integrados no signos de infeccion area donante cara anterior de muslo derecho epitelizada no signos de infecion

CÓDIGO	PRODUCTO	PRINCIPIO ACTIVO
FOFOS0040589 POS	**CLORURO DE SODIO 0.9% BOLSA X 1000ML SOLUCION INYECTABLE**	CLORURO DE SODIO
FORMULÓ	ANDRES MAYA RUIZ	**FECHA FORMULACIÓN: 07/05/2019 17:38**

VIA DE ADMINISTRACIÓN: INTRAVENOSA

DOSIS 3.00 BOLSA (S) Cada 1 Dia(s)

CANTIDAD 3.00 SOLUCION INYECTABLE

REGISTRO DE ADMINISTRACION DE MEDICAMENTOS

Fecha	Usuario	Cantidad	Desechos	Entregas Al Paciente	Observación
07/05/2019 17:01	ANDRES FELIPE HERNANDEZ RODRIGUEZ	1 BOLSA (S)	0 BOLSA (S)	0	VIA E.V.
14/05/2019 00:04	YINA ALEJANDRA VILLADA ORTEGA	1 BOLSA (S)	0 BOLSA (S)	0	
14/05/2019 10:14	SANDRA MILENA ALARCON MOLANO	1 BOLSA (S)	0 BOLSA (S)	0	

CÓDIGO	PRODUCTO	PRINCIPIO ACTIVO
FOFOE0280638 POS	**ENOXAPARINA 40MG/0.4ML SOLUCION INYECTABLE**	ENOXAPARINA
FORMULÓ	ANDRES MAYA RUIZ	**FECHA FORMULACIÓN: 07/05/2019 17:38**

VIA DE ADMINISTRACIÓN: SUBCUTANEA

DOSIS 1.00 AMPOLLA (S) Cada 1 Dia(s)

CANTIDAD 1.00

REGISTRO DE ADMINISTRACION DE MEDICAMENTOS

Fecha	Usuario	Cantidad	Desechos	Entregas Al Paciente	Observación
07/05/2019 17:01	ANDRES FELIPE HERNANDEZ RODRIGUEZ	1 AMPOLLA (S)	0 AMPOLLA (S)	0	VIA S.C.
08/05/2019 22:00	LEIDI DANIELA GOMEZ QUIROZ	1 AMPOLLA (S)	0 AMPOLLA (S)	0	Via subcutanea
09/05/2019 22:00	LEIDY JULIANA BONILLA VALENCIA	1 AMPOLLA (S)	0 AMPOLLA (S)	0	sc
10/05/2019 22:00	DIANA MARCELA CORDOBA ALOMIA	1 AMPOLLA (S)	0 AMPOLLA (S)	0	sc
11/05/2019 22:00	ALEJANDRA KARINA VALLEJO HERNANDEZ	1 AMPOLLA (S)	0 AMPOLLA (S)	0	via sc
13/05/2019 22:00	YINA ALEJANDRA VILLADA ORTEGA	1 AMPOLLA (S)	0 AMPOLLA (S)	0	Se administra via subcutanea en region periumbilical

CÓDIGO	PRODUCTO	PRINCIPIO ACTIVO
FOFOO0020080 POS	**OMEPRAZOL 20MG CAPSULA**	OMEPRAZOL
FORMULÓ	ANDRES MAYA RUIZ	**FECHA FORMULACIÓN: 07/05/2019 17:38**

VIA DE ADMINISTRACIÓN: ORAL

DOSIS 1.00 CAPSULA (S) Cada 12 Hora(s)

CANTIDAD 2.00 CAPSULA

REGISTRO DE ADMINISTRACION DE MEDICAMENTOS

Fecha	Usuario	Cantidad	Desechos	Entregas Al Paciente	Observación
07/05/2019 17:01	ANDRES FELIPE HERNANDEZ RODRIGUEZ	1 CAPSULA (S)	0 CAPSULA (S)	0	VIA ORAL
08/05/2019 05:59	HILDA LILIANA PECHENE CORPUS	1 CAPSULA (S)	0 CAPSULA (S)	0	
08/05/2019 18:00	OSCAR EDUARDO CANDELO LORA	1 CAPSULA (S)	0 CAPSULA (S)	0	VIA ORAL
09/05/2019 06:00	LEIDI DANIELA GOMEZ QUIROZ	1 CAPSULA (S)	0 CAPSULA (S)	0	Via oral
10/05/2019 06:00	LEIDY JULIANA BONILLA VALENCIA	1 CAPSULA (S)	0 CAPSULA (S)	0	vo
10/05/2019 17:59	ALEJANDRA KARINA VALLEJO HERNANDEZ	1 CAPSULA (S)	0 CAPSULA (S)	0	v.o

11/05/2019 06:00	KELLY MARIELA GARCIA ARRECHEA	1 CAPSULA (S)	0 CAPSULA (S)	0	VIA ORAL
11/05/2019 18:00	YINA ALEJANDRA VILLADA ORTEGA	1 CAPSULA (S)	0 CAPSULA (S)	0	Via oral
12/05/2019 05:59	ALEJANDRA KARINA VALLEJO HERNANDEZ	1 CAPSULA (S)	0 CAPSULA (S)	0	v.o
12/05/2019 18:00	JOSE ALEJANDRO SISCO PEÑA	1 CAPSULA (S)	0 CAPSULA (S)	0	VIA ORAL.
13/05/2019 06:00	LENNY MAYENCY SANDOVAL CASTRO	1 CAPSULA (S)	0 CAPSULA (S)	0	
13/05/2019 17:59	NERLIN JULIETH SANTA FLOREZ	1 CAPSULA (S)	0 CAPSULA (S)	0	vo

CÓDIGO	PRODUCTO	PRINCIPIO ACTIVO
FOFOA0011224 POS	**ACETAMINOFEN 500MG TABLETA**	ACETAMINOFEN
FORMULÓ	ANDRES MAYA RUIZ	**FECHA FORMULACIÓN: 07/05/2019 17:39**

VIA DE ADMINISTRACIÓN: ORAL

DOSIS 2.00 TABLETA (S) Cada 6 Hora(s)

CANTIDAD 8.00 TABLETA

REGISTRO DE ADMINISTRACION DE MEDICAMENTOS

Fecha	Usuario	Cantidad	Desechos	Entregas Al Paciente	Observación
07/05/2019 17:01	ANDRES FELIPE HERNANDEZ RODRIGUEZ	2 TABLETA (S)	0 TABLETA (S)	0	VIA ORAL
09/05/2019 09:59	JOSE ALEJANDRO SISCO PEÑA	2 TABLETA (S)	0 TABLETA (S)	0	VIA ORAL.
10/05/2019 09:20	INGRID GISSETH SALAZAR CALLE	2 TABLETA (S)	0 TABLETA (S)	0	
10/05/2019 09:21	INGRID GISSETH SALAZAR CALLE	1 TABLETA (S)	0 TABLETA (S)	0	
10/05/2019 14:00	ALEJANDRA KARINA VALLEJO HERNANDEZ	2 TABLETA (S)	0 TABLETA (S)	0	v.o
10/05/2019 16:00	SANDRA MILENA ALARCON MOLANO	2 TABLETA (S)	0 TABLETA (S)	0	oral
11/05/2019 22:00	ALEJANDRA KARINA VALLEJO HERNANDEZ	2 TABLETA (S)	0 TABLETA (S)	0	v.o
12/05/2019 05:59	ALEJANDRA KARINA VALLEJO HERNANDEZ	2 TABLETA (S)	0 TABLETA (S)	0	v.o
13/05/2019 10:00	NERLIN JULIETH SANTA FLOREZ	2 TABLETA (S)	0 TABLETA (S)	0	vo
14/05/2019 10:00	SANDRA MILENA ALARCON MOLANO	2 TABLETA (S)	0 TABLETA (S)	0	oral

CÓDIGO	PRODUCTO	PRINCIPIO ACTIVO
FOFOC0190583 POS	**CLINDAMICINA 600MG/4ML SOLUCION INYECTABLE**	CLINDAMICINA
FORMULÓ	MARCELA PATRICIA PATIÑO	**FECHA FORMULACIÓN: 08/05/2019 12:14**

VIA DE ADMINISTRACIÓN: INTRAVENOSA

DOSIS 1.00 AMPOLLA (S) Cada 6 Hora(s)

CANTIDAD 4.00 SOLUCION INYECTABLE

OBSERVACIONES E INDICACIONES DE SUMINISTRO 1 amp endovenosa cada 6 horas

REGISTRO DE ADMINISTRACION DE MEDICAMENTOS

Fecha	Usuario	Cantidad	Desechos	Entregas Al Paciente	Observación
08/05/2019 18:00	OSCAR EDUARDO CANDELO LORA	1 AMPOLLA (S)	0 AMPOLLA (S)	0	VIA EV
09/05/2019 00:00	LEIDI DANIELA GOMEZ QUIROZ	1 AMPOLLA (S)	0 AMPOLLA (S)	0	Se diluye en 100cc de ssn 0.9%

09/05/2019 06:00	LEIDI DANIELA GOMEZ QUIROZ	1 AMPOLLA (S)	0 AMPOLLA (S)	0	Se diluye en 100cc de ssn 0.9%
09/05/2019 12:00	JOSE ALEJANDRO SISCO PEÑA	1 AMPOLLA (S)	0 AMPOLLA (S)	0	VIA ENDOVENOSO.
10/05/2019 00:00	LEIDY JULIANA BONILLA VALENCIA	1 AMPOLLA (S)	0 AMPOLLA (S)	0	ev
10/05/2019 06:00	LEIDY JULIANA BONILLA VALENCIA	1 AMPOLLA (S)	0 AMPOLLA (S)	0	ev
10/05/2019 09:20	INGRID GISSETH SALAZAR CALLE	1 AMPOLLA (S)	0 AMPOLLA (S)	0	
10/05/2019 17:59	ALEJANDRA KARINA VALLEJO HERNANDEZ	1 AMPOLLA (S)	0 AMPOLLA (S)	0	e .v
11/05/2019 00:00	DIANA MARCELA CORDOBA ALOMIA	1 AMPOLLA (S)	0 AMPOLLA (S)	0	endovenoso
11/05/2019 06:00	KELLY MARIELA GARCIA ARRECHEA	1 AMPOLLA (S)	0 AMPOLLA (S)	0	VIA ENEOVENOSA
11/05/2019 12:00	LEIDI DANIELA GOMEZ QUIROZ	1 AMPOLLA (S)	0 AMPOLLA (S)	0	Se diluye en 100cc de ssn 0,9%
11/05/2019 18:00	YINA ALEJANDRA VILLADA ORTEGA	1 AMPOLLA (S)	0 AMPOLLA (S)	0	Se administra via endovenosa en miembro superior izquierdo
11/05/2019 22:00	ALEJANDRA KARINA VALLEJO HERNANDEZ	1 AMPOLLA (S)	0 AMPOLLA (S)	0	e.v
12/05/2019 05:59	ALEJANDRA KARINA VALLEJO HERNANDEZ	1 AMPOLLA (S)	0 AMPOLLA (S)	0	v.e
12/05/2019 12:00	JOSE ALEJANDRO SISCO PEÑA	1 AMPOLLA (S)	0 AMPOLLA (S)	0	VIA ENDOVENOSO.
12/05/2019 18:00	JOSE ALEJANDRO SISCO PEÑA	1 AMPOLLA (S)	0 AMPOLLA (S)	0	VIA ENDOVENOSO.
13/05/2019 00:00	LENNY MAYENCY SANDOVAL CASTRO	1 AMPOLLA (S)	0 AMPOLLA (S)	0	
13/05/2019 06:00	LENNY MAYENCY SANDOVAL CASTRO	1 AMPOLLA (S)	0 AMPOLLA (S)	0	

CÓDIGO	PRODUCTO	PRINCIPIO ACTIVO
FOFOT0200933 POS	**TRAMADOL CLORHIDRATO 50MG/1ML SOLUCION INYECTABLE**	TRAMADOL CLORHIDRATO
FORMULÓ	GUETY DAZA GOMEZ	**FECHA FORMULACIÓN: 08/05/2019 17:50**

VIA DE ADMINISTRACIÓN: INTRAMUSCULAR

DOSIS 1.00 AMPOLLA (S) Cada 8 Hora(s)

CANTIDAD 3.00

REGISTRO DE ADMINISTRACION DE MEDICAMENTOS

Fecha	Usuario	Cantidad	Desechos	Entregas Al Paciente	Observación
10/05/2019 09:20	INGRID GISSETH SALAZAR CALLE	1 AMPOLLA (S)	0 AMPOLLA (S)	0	

CÓDIGO	PRODUCTO	PRINCIPIO ACTIVO
FOFOT0200933 POS	**TRAMADOL CLORHIDRATO 50MG/1ML SOLUCION INYECTABLE**	TRAMADOL CLORHIDRATO
FORMULÓ	GUETY DAZA GOMEZ	**FECHA FORMULACIÓN: 12/05/2019 13:23**

VIA DE ADMINISTRACIÓN: INTRAMUSCULAR

DOSIS 1.00 AMPOLLA (S) Cada 8 Hora(s)

CANTIDAD 3.00

REGISTRO DE ADMINISTRACION DE MEDICAMENTOS

Fecha	Usuario	Cantidad	Desechos	Entregas Al Paciente	Observación
14/05/2019 00:00	SANDRA MILENA ALARCON MOLANO	1 AMPOLLA (S)	0 AMPOLLA (S)	0	se registra de turno anterior.
14/05/2019 08:00	SANDRA MILENA ALARCON MOLANO	1 AMPOLLA (S)	0 AMPOLLA (S)	0	subcutanea.

14/05/2019 16:32	DIANA GUIOMAR JIMÉNEZ HERNÁNDEZ	0 AMPOLLA (S)	1 AMPOLLA (S)	0	

CÓDIGO	PRODUCTO	PRINCIPIO ACTIVO
FOFOS0040590 POS	**CLORURO DE SODIO 0.9% BOLSA X 500ML SOLUCION INYECTABLE**	CLORURO DE SODIO
FORMULÓ	GLORIA LUCIA MARTINEZ MARQUEZ	**FECHA FORMULACIÓN: 12/05/2019 13:24**

VIA DE ADMINISTRACIÓN: INTRAVENOSA

DOSIS 1.00 BOLSA (S) Durante el Dia

CANTIDAD 1.00 SOLUCION INYECTABLE

REGISTRO DE ADMINISTRACION DE MEDICAMENTOS

Fecha	Usuario	Cantidad	Desechos	Entregas Al Paciente	Observación
12/05/2019 19:16	JOSE ALEJANDRO SISCO PEÑA	1 BOLSA (S)	0 BOLSA (S)	0	
14/05/2019 00:02	YINA ALEJANDRA VILLADA ORTEGA	1 BOLSA (S)	0 BOLSA (S)	0	
15/05/2019 00:28	LEIDI DANIELA GOMEZ QUIROZ	1 BOLSA (S)	0 BOLSA (S)	0	

CÓDIGO	PRODUCTO	PRINCIPIO ACTIVO
FOFOR0340461 NO POS	**SACCHAROMYCES BOULARDI 250MG POLVO PARA DISOLVER**	SACCHAROMYCES BOULARDI
FORMULÓ	GUETY DAZA GOMEZ	**FECHA FORMULACIÓN: 13/05/2019 11:23**

VIA DE ADMINISTRACIÓN: ORAL

DOSIS 1.00 UNIDAD (ES) Cada 12 Hora(s)

CANTIDAD 2.00

CÓDIGO	PRODUCTO	PRINCIPIO ACTIVO
FOFOL0151758 POS	**LOPERAMIDA 2MG TABLETA**	LOPERAMIDA
FORMULÓ	CINDY PATRICIA GUERRERO SANTACRUZ	**FECHA FORMULACIÓN: 13/05/2019 13:33**

VIA DE ADMINISTRACIÓN: ORAL

DOSIS 1.00 TABLETA (S) Cada 8 Hora(s)

CANTIDAD 3.00 TABLETA

REGISTRO DE ADMINISTRACION DE MEDICAMENTOS

Fecha	Usuario	Cantidad	Desechos	Entregas Al Paciente	Observación
13/05/2019 19:59	NERLIN JULIETH SANTA FLOREZ	1 TABLETA (S)	0 TABLETA (S)	0	vo
14/05/2019 04:00	YINA ALEJANDRA VILLADA ORTEGA	1 TABLETA (S)	0 TABLETA (S)	0	Via oral
14/05/2019 12:00	SANDRA MILENA ALARCON MOLANO	1 TABLETA (S)	0 TABLETA (S)	0	oral
17/05/2019 00:00	SANDRA MILENA ALARCON MOLANO	1 TABLETA (S)	0 TABLETA (S)	0	oral

CÓDIGO	PRODUCTO	PRINCIPIO ACTIVO
FOFOD0050603 POS	**DEXAMETASONA 8mg/2ml SOLUCION INYECTABLE**	DEXAMETASONA
FORMULÓ	CINDY PATRICIA GUERRERO SANTACRUZ	**FECHA FORMULACIÓN: 13/05/2019 13:44**

VIA DE ADMINISTRACIÓN: INTRAMUSCULAR

DOSIS 1.00 AMPOLLA (S) Cada 1 Dia(s)

CANTIDAD 1.00 SOLUCION INYECTABLE

REGISTRO DE ADMINISTRACION DE MEDICAMENTOS

Fecha	Usuario	Cantidad	Desechos	Entregas Al Paciente	Observación
13/05/2019 14:36*	NERLIN JULIETH SANTA FLOREZ	1 AMPOLLA (S)	0 AMPOLLA (S)	0	im

CÓDIGO	PRODUCTO	PRINCIPIO ACTIVO
FOFOD0150609 POS	**DICLOFENACO 75MG SOLUCION INYECTABLE**	DICLOFENACO
FORMULÓ	CINDY PATRICIA GUERRERO SANTACRUZ	**FECHA FORMULACIÓN: 13/05/2019 13:44**

VIA DE ADMINISTRACIÓN: INTRAMUSCULAR

DOSIS 1.00 AMPOLLA (S) Cada 1 Dia(s)

CANTIDAD 1.00 SOLUCION INYECTABLE

REGISTRO DE ADMINISTRACION DE MEDICAMENTOS

Fecha	Usuario	Cantidad	Desechos	Entregas Al Paciente	Observación
13/05/2019 14:36	NERLIN JULIETH SANTA FLOREZ	1 AMPOLLA (S)	0 AMPOLLA (S)	0	im

CÓDIGO	PRODUCTO	PRINCIPIO ACTIVO
FOFOH0221651 NO POS	**HIDROXICINA 25MG TABLETA**	HIDROXICINA
FORMULÓ	CINDY PATRICIA GUERRERO SANTACRUZ	**FECHA FORMULACIÓN: 14/05/2019 15:03**

VIA DE ADMINISTRACIÓN: ORAL

DOSIS 1.00 TABLETA (S) Cada 12 Hora(s)

CANTIDAD 2.00 TABLETA

REGISTRO DE ADMINISTRACION DE MEDICAMENTOS

Fecha	Usuario	Cantidad	Desechos	Entregas Al Paciente	Observación
14/05/2019 20:00	LEIDY JULIANA BONILLA VALENCIA	1 TABLETA (S)	0 TABLETA (S)	0	vo
15/05/2019 08:00	JOSE ALEJANDRO SISCO PEÑA	1 TABLETA (S)	0 TABLETA (S)	0	VIA ORAL.
15/05/2019 20:00	LENNY MAYENCY SANDOVAL CASTRO	1 TABLETA (S)	0 TABLETA (S)	0	
16/05/2019 08:00	LEIDI DANIELA GOMEZ QUIROZ	1 TABLETA (S)	0 TABLETA (S)	0	Via oral
16/05/2019 20:00	ALEJANDRA KARINA VALLEJO HERNANDEZ	1 TABLETA (S)	0 TABLETA (S)	0	v.o

CÓDIGO	PRODUCTO	PRINCIPIO ACTIVO
FOFOE0280638 POS	**ENOXAPARINA 40MG/0.4ML SOLUCION INYECTABLE**	ENOXAPARINA
FORMULÓ	ANDRES MAYA RUIZ	**FECHA FORMULACIÓN: 14/05/2019 15:58**

VIA DE ADMINISTRACIÓN: SUBCUTANEA

DOSIS 1.00 AMPOLLA (S) Cada 1 Dia(s)

CANTIDAD 1.00

REGISTRO DE ADMINISTRACION DE MEDICAMENTOS

Fecha	Usuario	Cantidad	Desechos	Entregas Al Paciente	Observación

14/05/2019 22:00	JOSE ALEJANDRO SISCO PEÑA	1 AMPOLLA (S)	0 AMPOLLA (S)	0	VIA SUNCUTANEO SE REGISTRA DE TURNO ANTERIOR.
15/05/2019 22:00	LEIDY JULIANA BONILLA VALENCIA	1 AMPOLLA (S)	0 AMPOLLA (S)	0	via subcutanea

CÓDIGO	PRODUCTO	PRINCIPIO ACTIVO
FOFOA0011224 POS	**ACETAMINOFEN 500MG TABLETA**	ACETAMINOFEN
FORMULÓ	ANDRES MAYA RUIZ	**FECHA FORMULACIÓN: 14/05/2019 15:58**

VIA DE ADMINISTRACIÓN: ORAL

DOSIS 2.00 TABLETA (S) Cada 6 Hora(s)

CANTIDAD 8.00 TABLETA

REGISTRO DE ADMINISTRACION DE MEDICAMENTOS

Fecha	Usuario	Cantidad	Desechos	Entregas Al Paciente	Observación
14/05/2019 16:32	DIANA GUIOMAR JIMÉNEZ HERNÁNDEZ	0 TABLETA (S)	6 TABLETA (S)	0	
15/05/2019 10:00	JOSE ALEJANDRO SISCO PEÑA	2 TABLETA (S)	0 TABLETA (S)	0	VIA ORAL, SE REGISTRA DE TURNO ANTERIOR.
16/05/2019 08:00	LEIDI DANIELA GOMEZ QUIROZ	2 TABLETA (S)	0 TABLETA (S)	0	Via oral

CÓDIGO	PRODUCTO	PRINCIPIO ACTIVO
FOFOO0020080 POS	**OMEPRAZOL 20MG CAPSULA**	OMEPRAZOL
FORMULÓ	ANDRES MAYA RUIZ	**FECHA FORMULACIÓN: 14/05/2019 15:58**

VIA DE ADMINISTRACIÓN: ORAL

DOSIS 1.00 CAPSULA (S) Cada 12 Hora(s)

CANTIDAD 2.00 CAPSULA

REGISTRO DE ADMINISTRACION DE MEDICAMENTOS

Fecha	Usuario	Cantidad	Desechos	Entregas Al Paciente	Observación
15/05/2019 06:00	LEIDI DANIELA GOMEZ QUIROZ	1 CAPSULA (S)	0 CAPSULA (S)	0	Via oral
15/05/2019 11:55	MARIA FERNANDA RINCON CASTAÑO	1 CAPSULA (S)	0 CAPSULA (S)	0	
16/05/2019 06:00	ALEJANDRA KARINA VALLEJO HERNANDEZ	1 CAPSULA (S)	0 CAPSULA (S)	0	v.o
17/05/2019 05:59	SANDRA MILENA ALARCON MOLANO	1 CAPSULA (S)	0 CAPSULA (S)	0	oral

CÓDIGO	PRODUCTO	PRINCIPIO ACTIVO
FOFOS0040590 POS	**CLORURO DE SODIO 0.9% BOLSA X 500ML SOLUCION INYECTABLE**	CLORURO DE SODIO
FORMULÓ	GLORIA LUCIA MARTINEZ MARQUEZ	**FECHA FORMULACIÓN: 15/05/2019 15:17**

VIA DE ADMINISTRACIÓN: INTRAVENOSA

DOSIS 1.00 BOLSA (S) Durante el Dia

CANTIDAD 1.00 SOLUCION INYECTABLE

REGISTRO DE ADMINISTRACION DE MEDICAMENTOS

Fecha	Usuario	Cantidad	Desechos	Entregas Al Paciente	Observación
16/05/2019 09:31	LEIDI DANIELA GOMEZ QUIROZ	1 BOLSA (S)	0 BOLSA (S)	0	

CÓDIGO	PRODUCTO	PRINCIPIO ACTIVO
FOFOS0040589 POS	**CLORURO DE SODIO 0.9% BOLSA X 1000ML SOLUCION INYECTABLE**	CLORURO DE SODIO
FORMULÓ	ANDRES MAYA RUIZ	**FECHA FORMULACIÓN: 15/05/2019 15:17**

VIA DE ADMINISTRACIÓN: INTRAVENOSA
DOSIS 3.00 BOLSA (S) Cada 1 Dia(s)
CANTIDAD 3.00 SOLUCION INYECTABLE

CÓDIGO	PRODUCTO	PRINCIPIO ACTIVO
FOFOR0341057 NO POS	**SACCHAROMYCES BOULARDI 250MG CAPSULA**	SACCHAROMYCES BOULARDI
FORMULÓ	CINDY PATRICIA GUERRERO SANTACRUZ	**FECHA FORMULACIÓN: 15/05/2019 18:11**

VIA DE ADMINISTRACIÓN: ORAL
DOSIS 1.00 CAPSULA (S) Cada 24 Hora(s)
CANTIDAD 1.00 CAPSULA

REGISTRO DE ADMINISTRACION DE MEDICAMENTOS

Fecha	Usuario	Cantidad	Desechos	Entregas Al Paciente	Observación
16/05/2019 12:00	SANDRA MILENA ALARCON MOLANO	1 CAPSULA (S)	0 CAPSULA (S)	0	se registra de turnos anteriores.
16/05/2019 12:00	LEIDI DANIELA GOMEZ QUIROZ	1 CAPSULA (S)	0 CAPSULA (S)	0	Via oral
17/05/2019 00:00	SANDRA MILENA ALARCON MOLANO	1 CAPSULA (S)	0 CAPSULA (S)	0	oral

CÓDIGO	PRODUCTO	PRINCIPIO ACTIVO
FOFOT0200933 POS	**TRAMADOL CLORHIDRATO 50MG/1ML SOLUCION INYECTABLE**	TRAMADOL CLORHIDRATO
FORMULÓ	GUETY DAZA GOMEZ	**FECHA FORMULACIÓN: 16/05/2019 19:42**

VIA DE ADMINISTRACIÓN: INTRAMUSCULAR
DOSIS 1.00 AMPOLLA (S) Cada 8 Hora(s)
CANTIDAD 3.00

DIAGNOSTICOS DE EGRESO ASIGNADOS	
CODIGO	DIAGNOSTICO DE EGRESO
S923	FRACTURA DE HUESO DEL METATARSO

FECHA	LISTADO DE NOTAS DE ENFERMERIA
2019-05-07	**20:01 paola.bejarano - PAOLA ANDREA BEJARANO ORTIZ - AUXILIAR DE ENFERMERIA** 18+00 INGRESA PACIENTE CONCINETE ORINENTADO ALERTA COMUNICATIVO AFEBRIL HIDRATADOEN COMPANIA DE FAMILAIR DEAMBULA CON APOYO DE MULETAS EL CUAL SE VERIFICAN Y SE CUMPLNE ORDENES MEDICAS SE CANALIZA EN JELCO 20 EN MSI EN REGION DORSAL SE DEJA CON APOSITO TEGADERM CON ORDEN MEDICA ADEMAS DE HOSPITALIZAR EN PISOS POR CIRUGIA PLASTICA SE OBSERVA CON MID EL CUAL SE OBSERVA CON VENDAJE ELASTICO Y APOSITOS QUIEN POR ORDEN DE CX PLASTICA REFIER EPROGRAMAR PARA REALIZAR INJERTO DE PIEL , SE ADMISNITA MEDICAMENTOS 1 AMPOLLA DE ENOXOPARINA 40 MG SC, 1 TABLETA DE OMEPRAZOL VIA ORAL, SE ADMSITIA 2 TABLETA DE ACETAMONOFEN VIA ORAL SIN COMPLICACIO CON ORDEN DE TAPON HEPARINIZADO PERMEABLE SE DEJA CON EXTENSION PARA CONTINUA CON TTO FARMACOLOGICO, R/ TRASLDO A PISO Y PROGRAMACION PARA PROCEIDMEINTO QX **20:50 andres.hernandez - ANDRES FELIPE HERNANDEZ RODRIGUEZ - AUXILIAR DE ENFERMERIA** CONTINUA PACIENTE ADULTO EN SILLA DEL SERVICIO DE URGENCIAS CON FAMILIAR. DX: FRACURA EXPUESTA DE METATARSIANOS AREA DEFINIDA DE NECROSIS. PACIENTE DESPIERTO CONCIENTE ORIENTADO EN SUS TRES ESFERAS, SIN COMPLICACIONES NEUROLOGICAS NI RESPIRATORIAS HASTA EL MOMENTO, CUELLO Y TORAX SIMETRICO, CANALIZADO VIGENTE EN MSI DORSO D ELA MNO CON CATETER VENOSO 22 FIJADO CON APOSITO TEGADER TRASPARENTE SIN SIGNOS DE FLEBITIS CON EXTECION DE ANESTECIA PARA ADMINISTRACION DE

MEDICAMENTOS, ABDOMEN BLANDO A LA PALPACION, ELIMINANDO ESPONTANEO EN PISINGO O BAÑO, MOVILIZA PIERNA IZQUIERDA. LECION DE PIEL EN PIE DEL PIE DERECHO POR ANTECEDENTES DE ACIDENTE DE TRANCITO CUBIERTA CON APOSITOS Y TEGADER TRASPARENTE. PENDIENTE TRASLADO A PISO SEGUN DISPONIBILIDAD DE CUPO.

2019-05-08

05:59 hilda.pechene - HILDA LILIANA PECHENE CORPUS - AUXILIAR DE ENFERMERIA

POR ORDEN MEDICA SE ADMINISTRA 1TAB DE OMEPAZOL VIA VO SIN COMPLICAICONES NO SE ADMINISTRA ACETAMINOFEN PACIENTE REFEIRE QUE NO QUIERE TOMAR ELE MEDIENTO SE LE EXPLICA A AUN ASI REFIE QUE NO SE LO VA A TOMAR POR LO TANTO NO SE ADMINITRA

06:58 hilda.pechene - HILDA LILIANA PECHENE CORPUS - AUXILIAR DE ENFERMERIA

ENTREGO PACIENTE EN EL SERVIO DE URGENICAS EN SLA DE HIDTRACION EN SUILLAS RECLINOMATIC PACIENTE QUE DURANTE EL TURNO PASA NOCHE ESTABLE SIN DIFICULTAD RESPIATRIA NI NEUROLOGICA EN LE MOMETNO ELLIMINDO ESPONATEN EN BAÑO SIN COMPLICACIONES SIN SIGNOS DE FLEBITIS CON DX FRACURA EXPUESTA DE METATARSIANOS AREA DEFINIDA DE NECROSIS PENDIENTE CANALIZADO VIGENTE EN MSI DORSO D ELA MNO CON CATETER VENOSO 22 FIJADO CON APOSITO TEGADER TRASPARENTE SIN SIGNOS DE FLEBITIS CON EXTECION DE ANESTECIA PARA ADMINISTRACION DE MEDICAMENTOS, ABDOMEN BLANDO A LA PALPACION, ELIMINANDO ESPONTANEO EN PISINGO O BAÑO, MOVILIZA PIERNA IZQUIERDA. LECION DE PIEL EN PIE DEL PIE DERECHO POR ANTECEDENTES DE ACIDENTE DE TRANCITO CUBIERTA CON APOSITOS Y TEGADER TRASPARENTE HX POR CX PLASTICA

07:00 daniela.palmera - DANIELA PALMERA BRAVO - ENFERMERA (O)

RECIBO PACIENTE EN SALADE OBSERVACION URGENCIAS EN CAMILLA CON BARANDAS DE SEGURIDAD ELEVADS ENCOMPAIA DE FAMILIAR PACIENTE QUE SE OBSERVA COCNIENTE ALERTA ORIENTADO EN SUS ESFERAS MENTALES CON DX DE FRACURA EXPUESTA DE METATARSIANOS AREA DEFINIDA DE NECROSIS , PACIENTE EL CUAL SE MOVILIZA CON MUCHA DIFICULTAD , TOLERA OXIGENO AMEDIO AMBIENTE QUEDA PENDIETE HOSPITALIZAR A CARGO DE CX PALSTICA

08:59 daniela.palmera - DANIELA PALMERA BRAVO - ENFERMERA (O)

POR ORDEN MEDICA SE TRASALADA PACIENTE EMN SILLA DE RUEDAS EN COMPAÑIA DE FAMILIAR PACIENTE SE OBSERVA CONCIENTE ALERTA ORIENTADO EN SUS ESFERAS EMNTALES CON DX DE FRACURA EXPUESTA DE METATARSIANOS AREA DEFINIDA DE NECROSIS PACIENTE CON DIFICULTAD PARA LA MOVILIZACION SE LLEVA CON MANILLA Y PAPELERIA COMPLETA TOLERA OXIGENOA MEDIO AMBIENTE SIN DEFICIT NEUROLOGICO

09:56 miyerli.carabali - MIYERLI CARABALI - AUXILIAR DE ENFERMERIA

ingresa paciente al area de tranfer en silla de ruedas despierta conciente orientada en tiempo lugar y persona en compañia de familiares y auxiliar de piso viene para el procedimelnto de injerto en miembro inferiro derecho con la doctora patiño paciente se observa canalizado en miembro inferiro izquiedo con cateter numero 20 se firma concentimientos quirurgicos de anestesia d caidas por el famillares y el paciente refiere estar en ayuio ser alergico ala dipirona queda paciente en sala de preparaicon en espera de procediiento quirurgico.

12:01 miyerli.carabali - MIYERLI CARABALI - AUXILIAR DE ENFERMERIA

ingresa paciente ala rea de recuperion despierta conciente orientada en tiempo lugar y persona en compañia de circulante y anestesiologo bajo los efectos de anestesia conductiva post quirurgicoa de revision de colgajo en miembro inferior derecho con el doctora patiño se observa con liquidos endovenosos limpios area de procedieinto limpio y seo cubierto con vendaje elastico + sisitema veca funionando con el canester mas el cargado se monitoriza y se le suministra oxigeno se organiza historia clinica completa,

17:54 yencl.echeverry - YENCI LEANDRA ECHEVERRY CASTRO - AUXILIAR DE ENFERMERIA

SE COMENTA PACIENTE A PISO VIA TELEFONICA CON LA JEFE ESTEFANIA.

SE TRASLADA PACIENTE EN CAMILLA DESPIERTA CONSIENTE ORIENTADO CON LEV LIMPIOS PERMEABLES, HERIDA CUBIERTA CON VENDAJE ELASTICO LIMPIA Y SECA + SISTEMA VAC, HISTORIA CLINICA FOLIADA COMPLETA.

18:37 dianam.cordoba - DIANA MARCELA CORDOBA ALOMIA - AUXILIAR DE ENFERMERIA

ingresa paciente a servicio de hospitlizacion, a la hbaltacion 403a, paciente de sexo masculino de 52 años de edad, proviene del servicio de cirugia,con dx medico ya anotado en la historia, esta despierto, orientado en sus tres esferasmentles,en camilla, paciente con respuesta verbal y motora, con escleras anciterias, conjuntivas rosadas, con cuello movil, con torax simetrico, tiene abdomen blando, con un acceso venoso periferico con extension pasando ssn a mantenimiento, pacinene con sus cuato extremidades presentes y moviles, sin signos de edema,en mimebro inferior derecho con vendaje elastico + sistma vac funcional con presion negativa menos 90, esta con familiar, paciente que tiene piel integra, no refiere dolor, se realiza protocolo de bienvenida, se diligencia riesgo de caida el cual es de 8, se adoptan las medidas de confort y comodidad, dentro de la habitacion, paciente que refiere no ser hipertenso,no diabetico, es alergico a la ranitidina.

20:57 dianam.cordoba - DIANA MARCELA CORDOBA ALOMIA - AUXILIAR DE ENFERMERIA

entrego paciente en el servicio de hospitalizacion, pasa buen turno, no refiere dolor, no presenta signos de complicaciones, tiene signos vitales dnetro de parametros normales, paicnete en la compañai del familiar, tiene acceso venoso permeable, no tiene cmabios, paciente que elimina espontaneo, tiene sistema vac funcional,queda en la cama con las barandas de seguridad elevadas.

21:00 leidi.gomez - LEIDI DANIELA GOMEZ QUIROZ - AUXILIAR DE ENFERMERIA

Recibo paciente en servicio de hospitalizacion 4 piso, con diagnostico ya registrado en historia clinica, estable en cama con barandas de seguridad elevadas en compañia de familiar, cosciente y orientado en tiempo, lugar y persona, atento al llamado de enfermeria, apertura ocular espontanea, tolerando oxigeno al medio ambiente sin signos de dificultad respiratoria, con respuesta verbal presente y clara, con extremidades superiores e inferiores presentes y moviles, se observa vendaje elastico limpio y seco + sistema vac con presion a -90 oscilando con poco producido, con acceso venoso en miembro superior izquierdo con fecha 8/05/19 conectado a r-33 permeable sin signos de flebitis para paso de medicamentos ordenados y equipos con fecha del 7/05/19, abdomen blando no doloroso a la palpacion, elimina espontaneo en pisingo, con resto de piel integra, paciente que refiere no ser hipertenso, ni diabetico solo ser alergico solo a la DIPIRONA.

2019-05-09

01:50 leidi.gomez - LEIDI DANIELA GOMEZ QUIROZ - AUXILIAR DE ENFERMERIA

Paciente que durante la noche se le realiza toma de signos vitales que se encuentran dentro de los parametros normales, se administra tratamiento farmacologico de antibiotico sin complicacion alguna, no se deja administrar ningun tipo de analgesia que tiene ordenada se informa a jefe de turno, tolera la via oral ordenada, con igual acceso venoso en msi permeable sin signos de flebitis para paso de medicamentos ordenados, con igual vendaje + sistema vac con presion a -90 en mid, queda estable en cama con barandas de seguridad elevadas, dormido.

06:55 leidi.gomez - LEIDI DANIELA GOMEZ QUIROZ - AUXILIAR DE ENFERMERIA

Entrego paciente en iguales condiciones generales, en cama con barandas de seguridad elevadas en compañia de familiar, tranquilo, cosciente y orientado en tiempo, lugar y persona, durante la noche duerme en intervalos largos, con igual vendaje + sistema vac con presion a -90 en miembro inferior derecho con poco producido, con igual acceso venoso en miembro superior miembro superior izquierdo con fecha del 8/05/19 conectado a r-33 permeable sin signos de flebitis para paso de medicamentos ordenados y equipos con fecha del 7/05/19, con signos vitales estables, queda en cama en compañia de familiar.

07:10 jose.sisco - JOSE ALEJANDRO SISCO PEÑA - AUXILIAR DE ENFERMERIA

RECIBO PACIENTE EN EL SERVICIO DE HOSPITALIZACION 4 NORTE, EN LA HABITACION 403A, PACIENTE DE 51 AÑOS, EN CAMA CON BARANDAS ARRIBA, PACIENTE QUE SE ENCUENTRA EN COMPAÑIA DE FAMILIAR, CON SU MANILLA DE IDENTIFICACION PRESENTE, PACIENTE QUE SE OBSERVA DESPIERTO, CONCIENTE Y ORIENTADO EN TIEMPO LUGAR Y PERSONA, CON SUS DX ANOTADOS EN LA HISTORIA CLINICA, AL EXAMEN FISICO SE OBSERVA QUE TOLERA SU OXIGENO AL MEDIO AMBIENTE, MUCUOSAS ORALES HIDRATADAS, CUELLO MOVIL SIN ADENOPATIAS, TORAX SIMETRICO, SE OBSERVA CON SU VENOPUNCION EN MIEMBRO SUPERIOR IZQUIERDO CON R33 FECHA (08 DE MAYO DEL 2019), SIN SIGNOS DE FLEBITIS, SE OBSERVA CON SUS EXTREMIDADES PRESENTES Y MOVILES, ABDOMEN BLANDO DEPRESIVO SIN DOLOR A LA PALPACION, SE OBSERVA CON HERIDA QX EN MIEMBRO INFERIOR DE PIE DERECHO CUBIERTO CON VENDAJE ELASTICO ACOMPAÑADO DE SU SISTEMA VACK FUNSIONAL CON UNA PRESION DE -90, PACIENTE ELIMINANDO ESPONTANEO EN BAÑO, PACIENTE REFIERE SER NO HIPERTENSO, REFIERE SER NO DIABETICO, PACIENTE REFIERE SER ALERGICO A LA (DIPIRONA), PACIENTE QUE EN EL MOMENTO SE ENCUENTRA MUY TRANQUILO SIN NINGUNA COMPLIACION HASTA EL MOMENTO.

09:59 jose.sisco - JOSE ALEJANDRO SISCO PEÑA - AUXILIAR DE ENFERMERIA

SE PASA RONDA EN LA HABITACION 403A, PACIENTE ACOSTADO EN CAMA CON BARANDAS ARRIBA, QUE SE ENCUENTRA EN COMPAÑIA DE SU FAMILIAR, SE LE CONTROLA SUS SIGNOS VITALES LAS CUALES ESTAN ESTABLES, CON SU VENOPUNCION PERMEABLE PARA EL PASO DE SUS MEDICAMENTOS, EL PACIENTE SE OBSERVA MUY TRANQUILO, PACIENTE NO REFIERE DOLOR, PACIENTE SIN NINGUNA COMPLICACION HASTA EL MOMENTO.

13:55 jose.sisco - JOSE ALEJANDRO SISCO PEÑA - AUXILIAR DE ENFERMERIA

QUEDA PACIENTE EN EL SERVICIO DE HOSPITALIZACION, EN LA HABITACION 403A, PACIENTE ESTABLE, QUEDA EN COMPAÑIA DE FAMILIAR, QUEDA DESPIERTO EN CAMA CON BARANDAS ARRIBA, ORIENTADO Y CONCIENTE, QUEDA CON SUS SIGNOS VITALES ESTABLES, Y SE REGUISTRAN EN EL SISTEMA, CON SU VENOPUNCION PERMEABLE PARA EL PASO DE SUS MEDICAMENTOS, PACIENTE DURANTE EL TURNO MUY TRANQUILO, PACIENTE ELIMIANDO ESPONTANEO EN BAÑO, PACIENTE DURANTE LA MAÑANA TRANQUILO, PACIENTE REFIERE NO DOLOR, PACIENTE QUEDA ESTABLE SIN NINGUNA COMPLIACION HASTA EL MOMENTO.

14:00 oscar.candelo - OSCAR EDUARDO CANDELO LORA - ENFERMERA (O)

PREVIA ENTREGA DE TURNO RECIBO PACIENTE EN SERVICIO DE HOPSITALIZACION EN CAMA CON BARANDAS DE SEGURIDAD ELEVADAS, ORIENTADO EN TIEMPO, LUGAR Y PERSONA, CON DIAGNOSTICO MEDICO YA ESCRITO EN HISTORIA CLINICA AL EXAMEN FISICO SE OBSERVA PACIENTE TOLERANDO OXIGENO AMBIENTE, MUCOSAS HIDRATADAS, CUELLO SIN ADENOPATIAS, TORAX SIMETRICO, ABDOMEN BLANDO CON SUS CUATRO EXTREMIDADES PRESENTES SE MOVILIZA POR SUS PROPIOS MEDIOS ELIMINA ESPONTANEO SE ENCUENTRA EN COMPAÑIA DE FAMILIAR.

18:00 oscar.candelo - OSCAR EDUARDO CANDELO LORA - ENFERMERA (O)

SE REALIZA PASO DE RONDA POR UNIDAD, PACIENTE CON SIGNOS VITALES ESTABLES.

20:50 oscar.candelo - OSCAR EDUARDO CANDELO LORA - ENFERMERA (O)

ENTREGO PACIENTE EN SERVICIO DE HOSPITALIZACION, ORIENTADO EN TIEMPO, LUGAR Y PERSONA, DURANTE LA TARDE EL PACIENT EPASA TRANQUILO, TOLERA LA VIA ORAL Y SU TRATAMIENTO FARMACOLOGICO, ELIMINA ESPONTANEO QUEDA CON SIGNOS VITALES ESTABLES, TOLERANDO OXIGENO AMBIENTE, SE ENCUENTRA EN COMPAÑIA DE FAMILIAR.

21:00 leidy.bonilla - LEIDY JULIANA BONILLA VALENCIA - ENFERMERA (O)

	recibo paciente en la habitacion de 52 años de edad de sexo masculino, se encuentra en compañia de familiar, consiente orientado en tiempo lugar y persona con mucosas humeds respirando oxigeno al medio ambiente, con torax simetrico, con venopuncion en miembro superior izquierdo con yelco 20 mas r33 permeable sin signos de flebitis, con abdomen blando no doloroso a la palpacion, conmiembros inferiores funcionales y presentes, con vendaje elastico limpio y seco mas sistema vack en miembro inferior derecho, pendiente programar cirugia, dx anotado en su historia clinica.
2019-05-10	**02:00 leidy.bonilla - LEIDY JULIANA BONILLA VALENCIA - ENFERMERA (O)** se realiza paso de ronda por la habitacion del paciente se encuentra en compañia defamiliar, consiente orientado en tiempolugar y persona, con signos vitales estables dentro de los parametros normales, se le administro su tratamiento farmacologico, venopncion permeable, no refiere dolor, paciente que en el momento no refiere ninguna novedad. **06:59 leidy.bonilla - LEIDY JULIANA BONILLA VALENCIA - ENFERMERA (O)** entrego paciente en la habitacion, se encuentra en compañia de familiar, consinte orientado en tiempo lugar y persona, con signos vitales estables dentro de los parametros normales, se le administro su tratamiento farmacologico, venopuncion permeable, no refirio dolor durante mi turno, con su vendaje limpio y seco mas sistema vac en miembro inferior derecho, paciente que en el momento no refiere ninguna novedad. **07:00 ingrid.salazar - INGRID GISSETH SALAZAR CALLE - AUXILIAR DE ENFERMERIA** recibo paciente en unidad de hospitalizacion 4 piso a la norte en habitacion 403A tranquilo, conciente, orientado, en compañia de familiar con un diagnostico escrito en hc, al examen fisico, se observa tolerando oxigneo al medio ambiente, mucosas orales hidratadas, cuello sin adenopatias, torax simetrico, con venopuncion permeable sin signos de flebitis en miembro superior derecho con r33 para el paso de sus medciamntos, adbomen blando a la palpacion, elimina espontaneo, se observa con vendaje elastico mas sistema vac funcional en miembro inferior derecho, con presencia de sus cuatro extremidades movibles. **09:55 ingrid.salazar - INGRID GISSETH SALAZAR CALLE - AUXILIAR DE ENFERMERIA** se pasa ronda paciente que durante la mañana se le administra su tratamiento farmaoclogico, se le controlan signos vitales el cual estan estables, se le administra su tratamiento farmacologico, no refiere dolor, continua con venopuncion permeable, elimina espontaneo, ingiere y tolera via oral, no presenta cambio ni complicaciones hasta el momento. **13:55 ingrid.salazar - INGRID GISSETH SALAZAR CALLE - AUXILIAR DE ENFERMERIA** entrego paciente en unidad de hospitalizacion 4 piso ala norte en haitacion tranquilo, queda en compañia de familair, se le controlan signos vitales el cual estan estables, no refiere dolor, se le administra su tratamiento farmacologico, queda con venopuncion permeable, queda con vendaje elastico en miembro inferior derecho mas sistema vac funcional, ingiere y tolera vi oral, elimina espontaneo, no presenta cambios ni complaciones hasta el momento. **14:10 alejandra.vallejo - ALEJANDRA KARINA VALLEJO HERNANDEZ - ENFERMERA (O)** despues de la entrega de turno recibo paciente en habitacion acostado en cama , despierto , alerta ,en compañia de su familiar , con dx anotado al exmen fisico , se observa reciblendo oxigeno al medio ambiente , abdomen blando a la palpacion no doloroso , canalizado en msi conectado a r33 via permeable , sin flebitis , con presencia de sus 4 extremidades moviles , se observa vendaje limpio y seco en mid , conectado a sistema vac funcional . **17:38 alejandra.vallejo - ALEJANDRA KARINA VALLEJO HERNANDEZ - ENFERMERA (O)** en el paso de ronda se observa paciente tranquilo en cama , calmado , recibe su tratamiento farmacologico a escepcion de analgesia ya que no refiere dolor , pasa buen turno en compañia d familiar. **20:59 alejandra.vallejo - ALEJANDRA KARINA VALLEJO HERNANDEZ - ENFERMERA (O)** entrego paciente en habitacion acostado en cama con barandas elevadas , despierto , alerta , consciente , paciente paso buen turno reciblo y tolero su tratamiento farmacologico , elimino espontaneo , no refirio dolor , queda en compañia de familar sin complicacion alguna. **21:03 dianam.cordoba - DIANA MARCELA CORDOBA ALOMIA - AUXILIAR DE ENFERMERIA** previo a la entrega de turno, recibo paciente en el servicio de hospitalizacion, en la habitacion 403a,se encuentra con dx medico ya anotado en la historia clinica, paciente que al examen fisico se observa consciente y orientado en sus tres esferas mentales, esta dormido, responde al llamado, con respuesta verbal y motora, con escleras anciterlcas, conjuntivas rosadas, con mucosas humedas con cuello movil, torax simetrico, abdomen blando no refiere dolor al palpar, con sus cuatro extremidades presentes, con un acceso venoso periferico con extension + cateter 20 en miembro superior izquierdo cubierto con tegaderm, con fecha vigente segun el protocolo, sin signos de flebitis, en miembro inferior derecho con herida cubierta con vendaje elastico + sistema vac funcional con presion negativa de 90, paciente sin signos de edema, no refiere dolor, esta con familiar, permanece con las barandas de seguridad elevadas, tiene piel integra, elimina espontaneo.
2019-05-11	**02:20 dianam.cordoba - DIANA MARCELA CORDOBA ALOMIA - AUXILIAR DE ENFERMERIA** paso ronda por la habitacion, paciente que pasa buen turno, no presenta cmabios netgativos, se controlan signos vitales, tiene leve hipotension, pacinete que no refiere dolor, tolera su tratamiento medico. **06:58 dianam.cordoba - DIANA MARCELA CORDOBA ALOMIA - AUXILIAR DE ENFERMERIA** entrego paciente en el servicvio de hospitalizacion, pasa buena noche, esta estable, tranquilo, no refiere dolor, esta consignos vitales dnetro de parametros normles, paciente en la compañai del familiar, tiene acceso venos permeable, no tiene cmabios, toelro tratamiento medico, paciente sin signos de complicaciocnes, tiene sistema vac funcional,queda en la cama con las barandas de seguridad elevadas.

07:00 leidi.gomez - LEIDI DANIELA GOMEZ QUIROZ - AUXILIAR DE ENFERMERIA

Recibo paciente en servicio de hospitalizacion 4 piso, con diagnostico ya registrado en historia clinica, estable en cama con barandas de seguridad elevadas en compañia de familiar, cosciente y orientado en tiempo, lugar y persona, atento al llamado de enfermeria, apertura ocular espontanea, tolerando oxigeno al medio ambiente sin signos de dificultad respiratoria, con respuesta verbal presente y clara, con extremidades superiores e inferiores presentes y moviles, se observa vendaje elastico limpio y seco + sistema vac con presion a -90 oscilando con poco producido en miembro inferior derecho, con acceso venoso en miembro superior izquierdo con fecha 8/05/19 conectado a r-33 permeable sin signos de flebitis para paso de medicamentos ordenados y equipos con fecha del 11/05/19, abdomen blando no doloroso a la palpacion, elimina espontaneo en pisingo, con resto de piel integra.

10:30 leidi.gomez - LEIDI DANIELA GOMEZ QUIROZ - AUXILIAR DE ENFERMERIA

Durante la mañana se hace paso de ronda de segurida y se realiza toma de signos vitales que se encuentran dentro de los parametros normales, paciente que se realiza baño en ducha por sus propios medios, se le realiza cambio de sabanas y arreglo de unidad, tolera oxigeno al medio ambiente sin signos de dificultad respiratoria, igual acceso venoso permeable sin signos de flebitis para paso de medicamentos ordenados los cual se le administra sin complicaciones y tolera via oral sin complicaciones.

13:56 leidi.gomez - LEIDI DANIELA GOMEZ QUIROZ - AUXILIAR DE ENFERMERIA

Entrego paciente en iguales condiciones generales, en cama con barandas de seguridad elevadas en compañia de familiar, tranquilo, cosciente y orientado en tiempo, lugar y persona, con igual vendaje elastico + sistema vac con presion de -90 oscilando con poco producido en miembro inferior derecho, con igual acceso venoso en miembro superior izquierdo con fecha del 8/05/19 conectado a r-33 permeable sin signos de flebitis para paso de medicamentos ordenados y equipos con fecha del 11/05/19, con signos vitales estables, queda en cama en compañia de familiar.

14:00 yina.villada - YINA ALEJANDRA VILLADA ORTEGA - AUXILIAR DE ENFERMERIA

Terminada previa entrega de turno, recibo paciente en unidad, acostado en cama con baranadas de seguridad elevadas, en habitacion 403A, conscienter y orientado en tiempo lugar y persona, con diagnostico medico anotado en historia clinica, al examen fisico se observa respirando oxigeno al ambiente, mucosas orales hidratadas, torax simetrico, abdome blando depresible no doloroso a la palpacion, con sus 4 extremidades presentes y moviles, tiene venopuncio en miembro superior izquierdo con cateter #20 conectada a extension R33 pinzada, refiere no tener ningun tipo de antecedentes y ser alergico a la dipirona, se observa vendaje elastico en miembro inferior izquierdo limpio y seco + sistema vac a presion (-) 60 mmHg, elimina espontaneo en el baño, no refiere dolor en el momento, se moviliza con ayuda, queda tranquilo en habitacion en compañia de familiar.

18:00 yina.villada - YINA ALEJANDRA VILLADA ORTEGA - AUXILIAR DE ENFERMERIA

Se pasa ronda por unidad, paciente que continua en iguales condiciones, se controlan y registran signos vitales los cuales se encuentran dentro de parametros normales, se administra tratamiento farmacologico sin complicaciones, no recibe analgesia, continua con venopuncion permeable, no refiere ningun tipo de dolor, ha pasado la tarde estable y sin complicaciones, se movilizacon ayuda, con vendaje limpio y seco y sistema vac funcional, recibe y tolera dieta via oral, elimina espontaneo en el baño, queda tranquilo en habitacion en compañia de familiar.

20:58 yina.villada - YINA ALEJANDRA VILLADA ORTEGA - AUXILIAR DE ENFERMERIA

Entrego paciente en unidad, acostado en cama con barandas de seguridad elevadas, en habitacion 403A, con signos vitales estables, se administra tratamiento farmacologico sin complicaciones, no refiere dolor, afebril, elimina espontaneo en el baño, se movilizа con auda, continua con venopuncion permeable, con sistema vac funcional a presion (-) 60 mmHg, con vendajes limpio y secos, no presento complicacion durante el turno, queda tranquilo en habitacion en compañia de familiar.

21:10 alejandra.vallejo - ALEJANDRA KARINA VALLEJO HERNANDEZ - ENFERMERA (O)

despues de la entrega de turno recibo paciente en habitacxion acostadso en cama despierto , consciente , alerta , en compañia de familiar , condx anotado al examen fisico, se observa recibiendo oxigeno al medio ambiente , abdomen blando a la palpacion no doloroso , se onbserva venopuncion a cambio por fecha , con presencia de su 4 extremidades , se observa vendaje limpio y seco en miembro inferior deerecho conectado a sistema vac funcional a - 90 .

02:09 alejandra.vallejo - ALEJANDRA KARINA VALLEJO HERNANDEZ - ENFERMERA (O)

al paso de ronda se observa paciente tranquilo , calmado , duerme intervalos largos , no refiere dolor , se cambia venopuncion por fecha , pasa turno en compañia de familiar.

06:59 alejandra.vallejo - ALEJANDRA KARINA VALLEJO HERNANDEZ - ENFERMERA (O)

entrego paciente en habitacion , acostado en cama , despierto , alerta , paciente paso buen turno recibio y tolero su tratamiento farmacologico , elimino espontaneo , no refirio dolor , durmio intervalos largos , queda en compañia de familiar sin complicacion alguna.

2019-05-12 **07:10 jose.sisco - JOSE ALEJANDRO SISCO PEÑA - AUXILIAR DE ENFERMERIA**

RECIBO PACIENTE EN EL SERVICIO DE HOSPITALIZACION 4 NORTE, EN LA HABITACION 403A, PACIENTE DE 51 AÑOS, EN CAMA CON BARANDAS ARRIBA, PACIENTE QUE SE ENCUENTRA EN COMPAÑIA DE FAMILIAR, CON SU MANILLA DE IDENTIFICACION PRESENTE, PACIENTE QUE SE OBSERVA DESPIERTO, CONCIENTE Y ORIENTADO EN TIEMPO LUGAR Y PERSONA, CON SUS DX ANOTADOS EN LA HISTORIA CLINICA, AL EXAMEN FISICO SE OBSERVA QUE TOLERA SU OXIGENO AL MEDIO AMBIENTE, MUCUOSAS ORALES HIDRATADAS, CUELLO MOVIL SIN ADENOPATIAS, TORAX SIMETRICO, SE OBSERVA CON SU VENOPUNCION EN MIEMBRO SUPERIOR DERECHO CON R33 FECHA (11 DE MAYO DEL 2019), SIN SIGNOS DE FLEBITIS, SE OBSERVA CON SUS EXTREMIDADES PRESENTES Y MOVILES, ABDOMEN BLANDO DEPRESIVO SIN DOLOR A LA PALPACION, SE OBSERVA CON HERIDA QX EN

MIEMBRO INFERIOR DE PIE DERECHO CUBIERTO CON VENDAJE ELASTICO ACOMPAÑADO DE SU SISTEMA VACK FUNSIONAL CON UNA PRESION DE -90, PACIENTE ELIMINANDO ESPONTANEO EN BAÑO, PACIENTE REFIERE SER NO HIPERTENSO, REFIERE SER NO DIABETICO, PACIENTE REFIERE SER ALERGICO A LA (DIPIRONA), PACIENTE QUE EN EL MOMENTO SE ENCUENTRA MUY TRANQUILO SIN NINGUNA COMPLIACION HASTA EL MOMENTO.

10:00 jose.sisco - JOSE ALEJANDRO SISCO PEÑA - AUXILIAR DE ENFERMERIA

SE PASA RONDA EN LA HABITACION 403A, PACIENTE ACOSTADO EN CAMA CON BARANDAS ARRIBA, QUE SE ENCUENTRA EN COMPAÑIA DE SU FAMILIAR, SE LE CONTROLA SUS SIGNOS VITALES LAS CUALES ESTAN ESTABLES, CON SU VENOPUNCION PERMEABLE PARA EL PASO DE SUS MEDICAMENTOS, EL PACIENTE SE OBSERVA MUY TRANQUILO, PACIENTE NO REFIERE DOLOR, PACIENTE SIN NINGUNA COMPLICACION HASTA EL MOMENTO.

13:55 jose.sisco - JOSE ALEJANDRO SISCO PEÑA - AUXILIAR DE ENFERMERIA

CONTINUO CON PACIENTE EN EL SERVICIO DE HOSPITALIZACION, EN LA HABITACION 403A, PACIENTE ESTABLE, EN COMPAÑIA FAMILIAR, DESPIERTO EN CAMA CON BARANDAS ARRIBA, ORIENTADO Y CONCIENTE, CON SUS SIGNOS VITALES ESTABLES, Y SE REGUISTRAN EN EL SISTEMA, CON SU VENOPUNCION PERMEABLE PARA EL PASO DE SUS MEDICAMENTOS ENDOVENOSOS, PACIENTE DURANTE EL TURNO MUY TRANQUILO, PACIENTE ELIMIANDO ESPONTANEO EN BAÑO, PACIENTE DURANTE LA MAÑANA TRANQUILO, PACIENTE NO REFIERE DOLOR, PACIENTE ESTABLE SIN NINGUNA COMPLIACION HASTA EL MOMENTO, PACIENTE QUE DEAMBULA POR EL SERVICIO.

18:00 jose.sisco - JOSE ALEJANDRO SISCO PEÑA - AUXILIAR DE ENFERMERIA

SE PASA RONDA EN LA HABITACION 403A, PACIENTE ACOSTADO EN CAMA CON BARANDAS ARRIBA, QUE SE ENCUENTRA EN COMPAÑIA DE SU FAMILIAR, SE LE CONTROLA SUS SIGNOS VITALES LAS CUALES ESTAN ESTABLES, CON SU VENOPUNCION PERMEABLE PARA EL PASO DE SUS MEDICAMENTOS, EL PACIENTE SE OBSERVA MUY TRANQUILO, PACIENTE NO REFIERE DOLOR, PACIENTE DEAMBULA POR LA UNIDAD CON AYUDA DE SUS AMULETAS, PACIENTE SIN NINGUNA COMPLICACION HASTA EL MOMENTO.

20:55 jose.sisco - JOSE ALEJANDRO SISCO PEÑA - AUXILIAR DE ENFERMERIA

QUEDA PACIENTE EN EL SERVICIO DE HOSPITALIZACION, EN LA HABITACION 403A, PACIENTE ESTABLE, QUEDA EN COMPAÑIA DE FAMILIAR, QUEDA DESPIERTO EN CAMA CON BARANDAS ARRIBA, ORIENTADO Y CONCIENTE, QUEDA CON SUS SIGNOS VITALES ESTABLES, Y SE REGUISTRAN EN EL SISTEMA, CON SU VENOPUNCION PERMEABLE PARA EL PASO DE SUS MEDICAMENTOS, PACIENTE DURANTE EL TURNO MUY TRANQUILO, PACIENTE ELIMIANDO ESPONTANEO EN BAÑO, PACIENTE DURANTE LA TARDE TRANQUILO, PACIENTE REFIERE NO DOLOR, QUEDA CON SU SISTEMA VACK FUNSIONAL, PACIENTE QUEDA ESTABLE SIN NINGUNA COMPLIACION HASTA EL MOMENTO.

21:00 lenny.sandoval - LENNY MAYENCY SANDOVAL CASTRO - AUXILIAR DE ENFERMERIA

Terminando previa entrega de turno recibo paciente en habitacion acostado en cama con barandas elevadas consiente, orientado en sus 3 esfera tiempo, lugar y persona con dx ya anotado en la historia clinica que al examen fisico se observa tolerando oxigeno al ambiente, mucosas orales hidratadas, torax simetrico, abdomen blando sin dolor a la palpacion, con sus 4 extremidades presentes se moviliza por sus propios medios se observa con herida quirurgica en miembro inferior derecho cubierta con vendaje elastico limpio y seco + sistema vac con una presion de -90 funcional con venopuncion permeable sin signos de flebitis se encuentra en habitacion en compañia del familiar.

04:00 lenny.sandoval - LENNY MAYENCY SANDOVAL CASTRO - AUXILIAR DE ENFERMERIA

se le realiza cambio de venopuncion por su procedimiento

04:00 lenny.sandoval - LENNY MAYENCY SANDOVAL CASTRO - AUXILIAR DE ENFERMERIA

Se realiza paso de ronda por la unidad del paciente donde se observa acostada en cama con barandas elevadas recibe y tolera su tto farmacologico se le toman signos vitales donde se encuentra dentro de los parametros normales elimina espontaneo en baño continua con venopuncion permeable sin signos de flebitis paciente que continua en habitacion en compañia del familiar no presenta cambios hasta el momento.

06:59 lenny.sandoval - LENNY MAYENCY SANDOVAL CASTRO - AUXILIAR DE ENFERMERIA

ENTREGO PACIENTE ENHABITACION ACOATADO EN CAMA CON BARANDAS ELEVADAS SE LE TOMAN SIGNOS VITALES SE LE ADMINISTRA SU TRATAMIENTO FARMACOLOGICO ELIMINA ESPONTANEO ENBAÑO PACIENTE QUE PASA BUEN TURNO NO PRESENTA CAMBIOS DURANTE EL TURNO CONTINUA CON VENOPUNCION PERMEABLE SIN SIGNOS DE FLEBITIS QUEDEA CONSUS SISTEMA VAC CON UNA PRESION DE -75 QUEDA EN HABITACION EN COMPAÑIA DEL FAMILIAR.

2019-05-13

07:02 nerlin.santa - NERLIN JULIETH SANTA FLOREZ - AUXILIAR DE ENFERMERIA

Recibo paciente en habitacion 403A conciente, orientado en sus tres esferas mentales, tolerando oxigeno al ambiente, torax simetrico, paciente el cual tiene venopuncion en miembro superior izquierdo, abdomen blando depresible, paciente que presencia sus cuatro extremidades moviles, y en miembro inferiolr derecho presenta vendaje, conectado a vac con una presion -90, en compañia del familiar y listo para procedimiento en la mañana.

10:59 nerlin.santa - NERLIN JULIETH SANTA FLOREZ - AUXILIAR DE ENFERMERIA

Se hacee paso de ronda, paciente el cual no reciben en cirugia por que refiere deposiciones liquidas hace dos dias, signos vitales dentro de los parametros normales, seadministra tratamiento farmacologico,se cambia venopuncion, queda en compañia del familiar.

13:57 nerlin.santa - NERLIN JULIETH SANTA FLOREZ - AUXILIAR DE ENFERMERIA

Se continua la atencion con el paciente, el cual pasa buen turno,tolera via oral no refiere dolor afebril, tolerando oxigeno al ambiente, con venopuncion permeable, abdomen blando depresible, extremidades moviles, con vendaje compresivo en miemrbo inferior derecho, masvac -90,paciente que es ambulatorio, queda en compañia del familiar.

16:23 nerlin.santa - NERLIN JULIETH SANTA FLOREZ - AUXILIAR DE ENFERMERIA

Paciente que no recibe ningun tipo de analgesia.

17:59 nerlin.santa - NERLIN JULIETH SANTA FLOREZ - AUXILIAR DE ENFERMERIA

Se hace paso de ronda, paciente con signos vitales estables, refiere que no ha realizado mas deposiciones liquidas, paciente que pasa tranquilo, es ambulatorio, elimina espontaneoen baño y queda en compañia del familiar.

20:59 nerlin.santa - NERLIN JULIETH SANTA FLOREZ - AUXILIAR DE ENFERMERIA

Entrego paciente en habitacion 403A conciente orientado en sus tres esferas mentales, paciente que tolera oxigeno al ambiente, torax simetrico, abdomen blando depresible, con venopuncion en miembro superior izquierdo permeable, presencia sus cuatro extremidades moviles, enmiembroo inferioir derecho presenta vendaje compresivo conectado a vac con una presion -90, paciente el cual elimina espontaneo en baño, realizo una deposicion diarreica, tomo muestra, paciente que es ambulatorio, pasa buen turno,queda con signos vitales estables, no recibe la analgesia y queda solo.

21:00 yina.villada - YINA ALEJANDRA VILLADA ORTEGA - AUXILIAR DE ENFERMERIA

Terminada previa entrega de turno, recibo paciente en unidad, acostado en cama con baranadas de seguridad elevadas, en habitacion 403A, consciente y orientado en tiempo lugar y persona, con diagnostico medico anotado en historia clinica, al examen fisico se observa respirando oxigeno al ambiente, mucosas orales hidratadas, torax simetrico, abdomen blando depresible no doloroso a la palpacion, con sus 4 extremidades presentes y moviles, tiene venopuncio en miembro superior izquierdo con cateter #20 conectada a extension R33 pinzada, refiere no tener ningun tipo de antecedentes y ser alergico a la dipirona, se observa vendaje elastico en miembro inferior izquierdo limpio y seco + sistema vac a presion (-) 60 mmHg, elimina espontaneo en el baño, no refiere dolor en el momento, refiere estar realizando deposiciones diarreicas, se movliliza con ayuda, queda tranquilo en habitacion en compañia de familiar.

2019-05-14

02:00 yina.villada - YINA ALEJANDRA VILLADA ORTEGA - AUXILIAR DE ENFERMERIA

Se pasa ronda por unidad, paciente que continua en iguales condiciones, se controlan y registran signos vitales los cuales se encuentran dentro de los parametros normales, se administra tratamiento farmacologico sin complicaciones, continua con venopuncion permeable, no refiere dolor, no permite que se le administre analgesia, se moviliza con ayuda, elimina espontaneo en el baño, continua con sistema vac funcional, no ha presentado complicacion hasta el momento, duerme tranquilo en habitacion en compañia de familiar.

06:00 yina.villada - YINA ALEJANDRA VILLADA ORTEGA - AUXILIAR DE ENFERMERIA

Se adminsitra 1 capsula de omeprazol via oral a las 06:00

06:58 yina.villada - YINA ALEJANDRA VILLADA ORTEGA - AUXILIAR DE ENFERMERIA

Entrego paciente en unidad, acostado en cama con barandas de seguridad elevadas, en habitacion 403A, con signos vitales estables, se adminsitra tratamiento farmacologico sin complicaciones, no refiere dolor, afebril, elimina espontaneo en el baño, se movilliza con ayuda, continua con sistema vac funcional a presion (-) 60mmHg, con vendajes limpios y secos, no presentó complicacion durante la noche, durmió por intervalos largos, queda tranquilo e habitacion en compañia de familiar.

07:00 sandra.alarcon - SANDRA MILENA ALARCON MOLANO - AUXILIAR DE ENFERMERIA

posterior a la entrega de turno recibo paciente en la unidad en la habitacion 403a acostado con barandas elevadas, con DX POP INJERTO PARCIAL DORSO PIE DERECHO, al examen fisico se observa consciente y orientado en sus tres esferas mentales, con apertura ocular espontanea, mucosas orales hidratadas, con aporte de oxigeno al medio ambiente, cuello y torax simetrico sin signos de dificultad respiratoria, con venopuncion en miembro superior izquierdo con yelco#20 mas r33 permeable sin signos de flebitis, con abdomen blando depresible sin dolor a la palpacion, con sus 4 extremidades presentes y moviles, se observa con vendaje elastico limpio y seco en miembro inferior derecho mas sistemas vack funcional con un apresion negativa de 90, elimina espontaneo en baño, paciente en compañia de familiar.

09:59 sandra.alarcon - SANDRA MILENA ALARCON MOLANO - AUXILIAR DE ENFERMERIA

se pasa ronda por la unidad por la habitacion 403a acostado con barandas elevadas, consciente y orientado en sus tres esferas mentales, con aporte de oxigeno al medio ambiente, con venopuncion permeable sin signos de flebitis, se controla y registran signos vitales los cuales se encuentran dentro de sus parametros normales, se administra su tratamiento farmacologico correspondiente el cual recibe y tolera, paciente sin complicaciones hasta el momento, elimina espontaneo en baño, paciente en compañia de familiar.

13:59 sandra.alarcon - SANDRA MILENA ALARCON MOLANO - AUXILIAR DE ENFERMERIA

queda paciente en la unidad en la habitacion 403a acostado con barandas elevadas, consciente y orientado en sus trtes esferas mentales, con aporte de oxigeno al medio ambiente, con venopuncion permeable sin signos de flebitis, se administra su tratamiento farmacologico correspondiente el cual recuibe y tolera, signos vitales dentro de sus parametros normales, paciente sin complicaciones hasta el momento, elimina espontaneo en baño, copn sistema funcional con presion negativa -90, paciente en compañia de familiar.

14:00 leidy.bonilla - LEIDY JULIANA BONILLA VALENCIA - ENFERMERA (O)

recibo paciente en la habitacion de 52 años de edad de sexo masculino, se encuentra en compañia de familiar, consiente orientado en tiempo lugar y persona, con mucosas humedas respirando oxigeno al medio ambiente, con torax simetrico, con venopuncion en miembro superior izquirdo con yelco 20 mas tapon heparinizado permeable sin signos de flebitis, con abdomen blando no doloroso a la palpacion, con mimbros inferiores funcionales y presentes, con vendaje elastico limpio y seco mas sistema vac en miembro suprior dercho, pendiente reprogramar su procedimiento, dx anotado en su historia clinica.

17:59 leidy.bonilla - LEIDY JULIANA BONILLA VALENCIA - ENFERMERA (O)

se realiza paso de ronda por la habitacion del paciente se encuentra en compañia de familiar, consiente orientado en tiempo lugar y persona, tolerando oxigeno al medio ambiente, con signos vitales estables dentro de los parametros normales, no ha referido dolor, venopuncion permeable, tolera via oral, elimina espontaneo, con vendaje elastico mas su sistema vac en miembro inferior derecho, paciente que en el momento no refiere niniguna novedad.

20:59 leidy.bonilla - LEIDY JULIANA BONILLA VALENCIA - ENFERMERA (O)

entrego paciente en la habitacion, se encuentra en compañia de familiar, consiente orientado en tiempo lugar y persona, con signos vitales estables dentro de los parametros normales, se le administro su tratamiento farmacologico, no me refirio dolor durante mi turno, elimina espontaneo, queda sin venopuncion por ordenmedica, paciente que en el momento no refiere ninguna novedad.

21:00 leidi.gomez - LEIDI DANIELA GOMEZ QUIROZ - AUXILIAR DE ENFERMERIA

Recibo paciente en servicio de hospitalizacion 4 piso, con diagnostico ya registrado en historia clinica, estable en cama con barandas de seguridad elevadas en compañia de familiar, cosciente y orientado en tiempo, lugar y persona, atento al llamado de enfermeria, apertura ocular espontanea, tolerando oxigeno al medio ambiente sin signos de dificultad respiratoria, con respuesta verbal presente y clara, con extremidades superiores e inferiores presentes y moviles, se observa vendaje elastico limpio y seco + sistema vac con presion a -90 oscilando con poco producido en miembro inferior derecho, sin acceso venoso por orden medica, abdomen blando no doloroso a la palpacion, elimina espontaneo en pisingo, con resto de piel integra.

2019-05-15

01:58 leidi.gomez - LEIDI DANIELA GOMEZ QUIROZ - AUXILIAR DE ENFERMERIA

Paciente que durante la noche se le realiza toma de signos vitales que se encuentran dentro de los parametros normales, paciente que no recibe analgesia ordenada se informa a medico y jefe de turno, tolera la via oral ordenada, sin acceso venoso por orden medica, con igual vendaje + sistema vac con presion de -90, queda estable en cama con barandas de seguridad elevadas en compañia de familiar, dormido.

06:58 leidi.gomez - LEIDI DANIELA GOMEZ QUIROZ - AUXILIAR DE ENFERMERIA

Entrego paciente en iguales condiciones generales, en cama con barandas de seguridad elevadas en compañia de familiar, tranquilo, cosciente y orientado en tiempo, lugar y persona, durante la noche duerme en intervalos largos, sin acceso venoso por orden medica, con signos vitales estables, queda en cama en compañia de familiar.

07:10 jose.sisco - JOSE ALEJANDRO SISCO PEÑA - AUXILIAR DE ENFERMERIA

RECIBO PACIENTE EN EL SERVICIO DE HOSPITALIZACION 4 NORTE, EN LA HABITACION 403A, PACIENTE DE 52 AÑOS, EN CAMA CON BARANDAS ARRIBA, PACIENTE QUE SE ENCUENTRA EN COMPAÑIA DE FAMILIAR, CON SU MANILLA DE IDENTIFICACION PRESENTE, PACIENTE QUE SE OBSERVA DORMIDO, CONCIENTE Y ORIENTADO EN TIEMPO LUGAR Y PERSONA, CON SUS DX ANOTADOS EN LA HISTORIA CLINICA, AL EXAMEN FISICO SE OBSERVA QUE TOLERA SU OXIGENO AL MEDIO AMBIENTE, MUCUOSAS ORALES HIDRATADAS, CUELLO MOVIL SIN ADENOPATIAS, TORAX SIMETRICO, SE OBSERVA SIN VENOPUNCION POR ORDEN MEDICA, SE OBSERVA CON SUS EXTREMIDADES PRESENTES Y MOVILES, ABDOMEN BLANDO DEPRESIVO SIN DOLOR A LA PALPACION, SE OBSERVA CON HERIDA QX EN MIEMBRO INFERIOR DE PIE DERECHO CUBIERTO CON VENDAJE ELASTICO ACOMPAÑADO DE SU SISTEMA VACK FUNSIONAL CON UNA PRESION DE -90, PACIENTE ELIMINANDO ESPONTANEO EN BAÑO, PACIENTE REFIERE SER NO HIPERTENSO, REFIERE SER NO DIABETICO, PACIENTE REFIERE SER ALERGICO A LA (DIPIRONA), PACIENTE QUE EN EL MOMENTO SE ENCUENTRA MUY TRANQUILO SIN NINGUNA COMPLIACION HASTA EL MOMENTO.

10:00 jose.sisco - JOSE ALEJANDRO SISCO PEÑA - AUXILIAR DE ENFERMERIA

SE PASA RONDA EN LA HABITACION 403A, PACIENTE ACOSTADO EN CAMA CON BARANDAS ARRIBA, QUE SE ENCUENTRA EN COMPAÑIA DE SU FAMILIAR, SE LE CONTROLA SUS SIGNOS VITALES LAS CUALES ESTAN ESTABLES, PACIENTE QUE CONTINUA SINVENOPUNCION POR ORDEN MEDICA, EL PACIENTE SE OBSERVA MUY TRANQUILO, PACIENTE NO REFIERE DOLOR, DEAMBULA POR LA UNIDAD EN COMPAÑIA DE SU AMULETAS, PACIENTE SIN NINGUNA COMPLICACION HASTA EL MOMENTO.

13:55 jose.sisco - JOSE ALEJANDRO SISCO PEÑA - AUXILIAR DE ENFERMERIA

CONTINUO CON PACIENTE EN EL SERVICIO DE HOSPITALIZACION, EN LA HABITACION 403A, PACIENTE ESTABLE, EN COMPAÑIA FAMILIAR, DESPIERTO EN CAMA CON BARANDAS ARRIBA, ORIENTADO Y CONCIENTE, CON SUS SIGNOS VITALES ESTABLES, Y SE REGUISTRAN EN EL SISTEMA, CONTINUA SIN VENOPUNCIN POR ORDEN MEDICA, PACIENTE DURANTE EL TURNO MUY TRANQUILO, PACIENTE ELIMIANDO ESPONTANEO EN BAÑO, PACIENTE DURANTE LA MAÑANA TRANQUILO, PACIENTE NO REFIERE DOLOR, PACIENTE ESTABLE SIN NINGUNA COMPLIACION HASTA EL MOMENTO, PACIENTE QUE DEAMBULA POR EL SERVICIO.

18:00 jose.sisco - JOSE ALEJANDRO SISCO PEÑA - AUXILIAR DE ENFERMERIA

SE PASA RONDA EN LA HABITACION 403A, PACIENTE ACOSTADO EN CAMA CON BARANDAS ARRIBA, QUE SE ENCUENTRA EN COMPAÑIA DE SU FAMILIAR, SE LE CONTROLA SUS SIGNOS VITALES LAS CUALES ESTAN ESTABLES, CONTINUA SIN VENOPUNCION POR ORDEN MEDICA, EL PACIENTE SE OBSERVA MUY TRANQUILO, PACIENTE NO REFIERE DOLOR, PACIENTE DEAMBULA POR LA UNIDAD CON AYUDA DE SUS AMULETAS, PACIENTE SIN NINGUNA COMPLICACION HASTA EL MOMENTO.

20:55 jose.sisco - JOSE ALEJANDRO SISCO PEÑA - AUXILIAR DE ENFERMERIA

QUEDA PACIENTE EN EL SERVICIO DE HOSPITALIZACION, EN LA HABITACION 403A, PACIENTE ESTABLE, QUEDA EN COMPAÑIA DE FAMILIAR, QUEDA DESPIERTO EN CAMA CON BARANDAS ARRIBA, ORIENTADO Y CONCIENTE, QUEDA CON SUS SIGNOS VITALES ESTABLES, Y SE REGUISTRAN EN EL SISTEMA, PACIENTE QUEDA SIN VENOPUNCION POR ORDEN MEDICA, PACIENTE DURANTE EL TURNO MUY TRANQUILO, PACIENTE ELIMIANDO ESPONTANEO EN BAÑO, PACIENTE DURANTE LA TARDE TRANQUILO, PACIENTE REFIERE NO DOLOR, QUEDA CON SU SISTEMA VACK FUNSIONAL -90, PACIENTE QUEDA ESTABLE SIN NINGUNA COMPLIACION HASTA EL MOMENTO.

21:00 eliana.soto - ELIANA SOTO OSSA - AUXILIAR DE ENFERMERIA

Recibo paciente en habitacion 403A en cama con barandas elevadas, acompañado por familiar, con manilla y rotulo de identificacion, con dignostico de pop injerto parcial dorso de pie derecho, orientado en tiempo, lugar y persona, al examen fisico se observa normocefalico, con apertura ocular, tolerando oxigeno al medio ambiente, mucosas humedas e hidratadas, respuesta verbal, cuello movil, torax simetrico abdomen blando depresible a la palpacion, miembros superiores presentes, sin venopuncion, eliminando espontaneo en baño, miembros inferiores presentes, se observa mid con vendaje elastico mas sistema vac funcional.

2019-05-16

01:56 eliana.soto - ELIANA SOTO OSSA - AUXILIAR DE ENFERMERIA

Se pasa ronda por la habitacion del paciente que se encuentra en cama con barandas elevadas, orientado en tiempo, lugar y persona, tolerando oxigeno al medio ambiente, se toman signos vitales que se encuentran dentro de los parametros normales, recibe y tolera via oral, sin venopuncion, se administra tratamiento farmacologico segun orden medica, eliminando espontaneo baño, mid con vendaje elastico mas sistema vac funcional, se moviliza con ayuda, permanece en compañia de familiar.

06:58 eliana.soto - ELIANA SOTO OSSA - AUXILIAR DE ENFERMERIA

Entrego paciente que se encuentra en cama con barandas elevadas, orientado en tiempo, lugar y persona, tolerando oxigeno al medio ambiente, con signos vitales que se encuentran dentro de los parametros normales, recibe y tolera via oral, sin venopuncion, tolera tratamiento farmacologico, eliminando espontaneo en baño, mid vendaje elastico mas sistema vac funcional, permanece en compañia de familiar.

07:00 leidi.gomez - LEIDI DANIELA GOMEZ QUIROZ - AUXILIAR DE ENFERMERIA

Recibo paciente en servicio de hospitalizacion 4 piso, con diagnostico ya registrado en historia clinica, estable en cama con barandas de seguridad elevadas en compañía de familiar, cosciente y orientado en tiempo, lugar y persona, atento al llamado de enfermeria, apertura ocular espontanea, tolerando oxigeno al medio ambiente sin signos de dificultad respiratoria, con respuesta verbal presente y clara, con extremidades superiores e inferiores presentes y moviles, se observa vendaje elastico limpio y seco + sistema vac con presion a -90 oscilando con poco producido en miembro inferior derecho, sin acceso venoso por orden medica, abdomen blando no doloroso a la palpacion, elimina espontaneo en baño, con resto de piel integra.

10:55 leidi.gomez - LEIDI DANIELA GOMEZ QUIROZ - AUXILIAR DE ENFERMERIA

Durante la mañana se hace paso de ronda de segurida y se realiza toma de signos vitales que se encuentran dentro de los parametros normales, paciente que se realiza baño en ducha por sus propios medios, se le realiza cambio de sabanas y arreglo de unidad, tolera oxigeno al medio ambiente sin signos de dificultad respiratoria, igual acceso venoso permeable sin signos de flebitis para paso de medicamentos ordenados los cual se le administra sin complicaciones y tolera via oral sin complicaciones.

13:58 leidi.gomez - LEIDI DANIELA GOMEZ QUIROZ - AUXILIAR DE ENFERMERIA

Entrego paciente en iguales condiciones generales, en cama con barandas de seguridad elevadas en compañia de familiar, tranquilo, cosciente y orientado en tiempo, lugar y persona, con igual vendaje elastico + sistema vac con presion de -90 oscilando con poco producido en miembro inferior derecho, sin acceso venoso por orden medica, con signos vitales estables, queda en cama en compañia de familiar.

14:11 alejandra.vallejo - ALEJANDRA KARINA VALLEJO HERNANDEZ - ENFERMERA (O)

DESPUES DE LA ENTREGA DE TURNO RECIBO PACIENTE EN HABITACION , DESPIERTO , ALERTA , CONSCIENTE , EN COMPAÑIA DE FAMILIAR , CON DX ANOTADO AL EXAMEN FISICO , SE OBSERVA RECIBIENDO OXIGENO AL MEDIO AMBIENTE , ABDOMEN BLANDO A LA PALPACION NO DOLOROSO , SE OBSERVA SIN VENOPUNCION POR ORDEN MEDICA , SE OBSERVA MIEMBRO SUPERIOR DERECHO CUBIERTO DE VENDAJE LIMPIO Y SECO CONECTADO A SISTEMA VAC FUNCIONAL .

17:35 alejandra.vallejo - ALEJANDRA KARINA VALLEJO HERNANDEZ - ENFERMERA (O)

AL PASO DE RONDA SE OBSERVA PACIENTE TRANQUILO , SENTADO EN SILLA RIMAX , NO REFIERE DOLOR , PACIENTE QUE PASA EL TURNO CALMADO EN BUENAS CONDICIONES GENERALES.

20:59 alejandra.vallejo - ALEJANDRA KARINA VALLEJO HERNANDEZ - ENFERMERA (O)

ENTREGO PACIENTE EN HABITACION ACOSTADO EN CAMA , DESPIERTO , ALERTA , CONSCIENTE , PACIENTE PASO BUEN TURNO RECIBIO Y TOLERO SU TRATAMIENTO FARMACOLOGICO , ELIMINO ESPONTANEO , NO REFIRIO DOLOR , PACIENTE QUE PASA EL TURNO EN BUENAS CONDICIONES , QUEDA EN COMPAÑIA DE FAMILIAR SIN COMPLICACION ALGUNA.

21:00 sandra.alarcon - SANDRA MILENA ALARCON MOLANO - AUXILIAR DE ENFERMERIA

posterior a la entrega de turno recibo paciente en la unidad en la habitacion 403a acostado con barandas elevadas, con DX POP INJERTO PARCIAL PIE DERECHO, al examen fisico se observa consciente y orientado en sus tres esferas mentales, con apertura ocular espontanea, mucosas orales hidratadas, con aporte de osigeno al medio ambiente, cuello y torax simetrico sin signos de dificultad respiratoria, sin venopuncion por orden medica, con abdomen blando depresible sin dolor a la palpacion, con sus 4 extremidades presentes y moviles, se observa con vendaje elastico en miembro inferior derecho mas sistema vack funcional con presion negativa a -60, elimina espontaneo en baño, paciente en compañia de familiar.

2019-05-17

02:00 sandra.alarcon - SANDRA MILENA ALARCON MOLANO - AUXILIAR DE ENFERMERIA

se pasa ronda por la unidad por la habitacion 403a paciente acostado con barandas elevadas, consciente y orientado en sus tres esferas mentales, con aporte de oxigeno al medio ambiente, con venopuncion permeable sin signos de flebitis, se controla y registran signos vitales los cuales se encuentran dentro de sus parametros normales, se

administra su tratamiento farmacologico correspondiente el cual recibe y tolera, paciente sin complicaciones hasta el momento, elimina espontaneo en baño, con sistema vack funcional con presion negativa a -60, paciente en compañia de familiar.

04:00 sandra.alarcon - SANDRA MILENA ALARCON MOLANO - AUXILIAR DE ENFERMERIA

paciente se canaliza por procedimiento quirurgico en miembro superior izquierdo con yelco#20 mas r33 permeable sin signos de flebitis.

06:59 sandra.alarcon - SANDRA MILENA ALARCON MOLANO - AUXILIAR DE ENFERMERIA

queda paciente en la unidad en la habitacion 403a acostado con barandas elevadas, consciente y orientado en sus tres esferas mentales, con aporte de oxigeno al medio ambiente, con venopuncion permeable sin signos de flebitis, se administro todo su tratamiento farmacologico correspondiente el cual recibe y tolera, signos vitales dentro de sus parametros normales, paciente sin complicaciones hasta el momento, con sus 4 extremidades presentes y moviles, elimina espontaneo en pisingo, con vendaje elastico en miembro inferior derecho limpio y seco mas sistema vack funcional con presion negativa -60, paciente en compañia de familiar.

07:00 eliana.soto - ELIANA SOTO OSSA - AUXILIAR DE ENFERMERIA

Recibo paciente en habitacion 403A en cama con barandas elevadas, acompañado por familiar, con manilla y rotulo de identificacion, con dignostico de pop l+d +injerto en dorso del pie derecho, orientado en tiempo, lugar y persona, al examen fisico se observa normocefalico, con apertura ocular, tolerando oxigeno al medio ambiente, mucosas humedas e hidratadas, respuesta verbal, cuello movil, torax simetrico abdomen blando depresible a la palpacion, miembros superiores presentes venopuncion del dia 17 de mayo con cateter #20 conectado a R33 permeable sin signos de flebitis, eliminando espontaneo en baño, miembros inferiores presentes, se observa mid con vendaje elastico mas sistema vac funcional se movilliza con ayuda.

08:00 eliana.soto - ELIANA SOTO OSSA - AUXILIAR DE ENFERMERIA

SE TRASLADA PACIENTE A SERVICIO DE CIRUGIA EN SILLA DE RUEDAS ACOMPAÑADO POR FAMILIAR Y AUXILIAR DE ENFERMERIA, ORIENTADO EN TIEMPO, LUGAR Y PERSONA, TOLERANDO OXIGENO AL MEDIO AMBIENTE, SIN VIA ORAL, VENOPUNCION PERMEABLE, ELIMINANDO ESPONTANEO EN BAÑO, MID CON VENDAJE ELASTICO MAS SISTEMA VAC FUNCIONAL.

08:20 francia.avilez - FRANCIA ELENA AVILEZ - AUXILIAR DE ENFERMERIA

Ingresa paciente en silla de reudas a cirugia estable cosneinte orientado con acompañante y auxiliar de enfermeria de hospitalizacion lev 500 cc de ssn permeable,alergico a la DIPIRONA se observa con vendaej en mid mas sitema vac, maquina cargador y canester, aq uien se le va arealizar cirugia de3 lavado e irigacion cuidado de herida quirugica con la dra patiño, se confirma reserva de globulos rojo sin cruzar

09:47 lady.gomez - LADY JOHANNA GOMEZ TORO - CIRCULANTE

INGRESA PACIENTE A SALA DE CIRUGIA # 2 EN SILLA DE RUEDAS EN COMPAÑIA DE CIRCULANTE PARA PROCEDIMIENTO QUIRURGICO DE LAVADO Y RETIRO DE SISTEMA VAC MAS CUIDADO DE LA HERIDA EN MID ,SE OBSERVA CONCIENTE ORIENTADO EN SUS TRES ESFERAS,VENA CANALIZADA EN MII CON LIQUIDOS ENDOVENOSOS,PACIENTE NO HIPERTENSO,NO DIABETICO,NO ALERGICO A NINGUN MEDICAMENTO,SE PASA A MESA OPERATORIA SE MONITORIZA SIGNOS VITALES T/A:130/80 MMHG ,SPO2 99 %.

POR ORDEN DE LA DRA PATIÑO ADMINISTRO CEFALOTINA 2GR MEDICAMENTOS QUEDAN REGISTRADOS HOJA DE MEDICAMENTOS

LA DRA LAURA REALIZA ASEPSIA Y ANTISEPSIA EN ZONA QUIRURGICA CON LA DRA PATIÑO

LA INSTRUMENTADORA VISTE CON CAMPOS ESTERILES Y SE INICIA PROCEDIMIENTO QUIRURGICO SIN NINGUNA COMPLICACION,MEDICO CIRUJANO PATIÑO ,MEDICO AYUDANTE LAURA INSTRUMENTADORA QUIRURGICA NATALI MORA ,CIRCULANTE.

09:47 lady.gomez - LADY JOHANNA GOMEZ TORO - CIRCULANTE

NOTA ACLARATORIA PACIENTE QUIEN REFIERE SER ALERGICO A LA DIPIRONA

10:20 lady.gomez - LADY JOHANNA GOMEZ TORO - CIRCULANTE

LA DRA PATIÑO QUIEN TERMINA PROCEIMIETO SIN COMPLICACION DEJA HERIDAS LIMPIAS SECAS CUBIERTA CON XEROFOR GASA ALODON LAMINADO FERULA Y VENDAJE ELASTICO. SE TRASLDA PACIENTE EN SILLA DE RUEDA PARA EL AREA DE AMBULATORIO SE ENTREGA HISTORIA CLINICA A LA CIRCULANTE FRANCIA AVILEZ.

10:21 francia.avilez - FRANCIA ELENA AVILEZ - AUXILIAR DE ENFERMERIA

ingresa paciente en silla de ruedas estable consiente orientado de un pos quirugico de lavado mas desbridamiento cuidao de herdia en mid en comopañia de la ciruclant elev 500 cc de ssn peremable alergico a la dipirona herdia quirugica cubierta con vendaje limpio sin sistemas vac mid

10:52 claudial.londoño - CLAUDIA LORENA LONDOÑO MENESES - CIRCULANTE

EGRESA PACIENTE EN COMPAÑIA DE CAMILLERO EN CAMILLA, DE UN POS QX LAVADO Y CUIDADOS DE HERIDA CUBIERTA LIMPIA Y SECA LIQUIDOS LIMPIOS COMENTADO CON ELIANA AUXILIAR

13:58 eliana.soto - ELIANA SOTO OSSA - AUXILIAR DE ENFERMERIA

Entrego paciente que se encuentra en cama con barandas elevadas, orientado en tiempo, lugar y persona, tolerando oxigeno al medio ambiente, con signos vitales que se encuentran dentro de los parametros normales, recibe y tolera via oral, se entrega epicrisis, formula medica e interconsulta con especialista, eliminando espontaneo en baño, mid con vendaje elastico, pendiente egreso del paciente.

14:00 yina.villada - YINA ALEJANDRA VILLADA ORTEGA - AUXILIAR DE ENFERMERIA

Egresa paciente del servicio de hospitalizacion, en silla de ruedas, en compañía de camillero y familiar, en turno anterior se le hizo entrega de documentos de egreso, se le retira venopuncion, con vendaje y herida quirurgica en miembro inferior derecho limpios y secos, egresa consiente y orientado en tiempo lugar y persona, con signos vitales estables.

LISTADO DE SIGNOS VITALES HC

FECHA	HORA	F.C.F	F.C.	F.R.	PVC	PIC	PESO	TALLA	TENSION	MED.	SITIO T.A.	TEMP.	T.INCU	MANUAL	EVA	$SATO_2$	ASC	IMC
2019-05-17	04:00:00	--	62	19	--	--	--	0	110 / 80	90	Miembro Superior Izquierdo(NINV)	35.60	--	--	--	96.00	0	0
OBSERVACION		glucoemtria de 91mg/dl.																
2019-05-17	00:00:00	--	67	20	--	--	--	0	110 / 70	83	Miembro Superior Izquierdo(NINV)	36.00	--	--	--	96.00	0	0
2019-05-16	20:00:00	--	70	20	--	--	--	0	110 / 70	83	Miembro Superior Derecho(NINV)	36.40	--	--	--	--	0	0
2019-05-16	16:00:00	--	60	20	--	--	--	0	110 / 60	76	Miembro Superior Derecho(NINV)	36.20	--	--	--	--	0	0
2019-05-16	12:00:00	--	70	19	--	--	--	0	97 / 68	77	Miembro Superior Derecho(NINV)	36.00	--	--	--	98.00	0	0
2019-05-16	08:00:00	--	68	18	--	--	--	0	118 / 62	80	Miembro Superior Derecho(NINV)	36.00	--	--	--	99.00	0	0
2019-05-16	04:00:00	--	75	20	--	--	--	0	110 / 60	76	Miembro Superior Derecho(NINV)	36.40	--	--	--	--	0	0
2019-05-16	00:00:00	--	76	20	--	--	--	0	120 / 80	93	Miembro Superior Derecho(NINV)	36.60	--	--	--	--	0	0
2019-05-15	20:00:00	--	70	20	--	--	--	0	110 / 80	90	Miembro Superior Derecho(NINV)	36.00	--	--	--	95.00	0	0
2019-05-15	16:01:00	--	74	20	--	--	--	0	120 / 80	93	Miembro Superior Derecho(NINV)	36.00	--	--	--	94.00	0	0
2019-05-15	16:00:00	--	72	20	--	--	--	0	110 / 70	83	Miembro Superior Derecho(NINV)	36.70	--	--	--	94.00	0	0
2019-05-15	12:00:00	--	70	20	--	--	--	0	120 / 80	93	Miembro Superior Derecho(NINV)	36.50	--	--	--	98.00	0	0
2019-05-15	08:00:00	--	74	20	--	--	--	0	120 / 80	93	Miembro Superior Derecho(NINV)	36.00	--	--	--	96.00	0	0
2019-05-15	04:00:00	--	78	19	--	--	--	0	126 / 72	90	Miembro Superior Derecho(NINV)	36.20	--	--	--	96.00	0	0
2019-05-15	00:00:00	--	74	18	--	--	--	0	125 / 68	87	Miembro Superior Izquierdo(NINV)	36.00	--	--	--	98.00	0	0
2019-05-14	20:00:00	--	77	20	--	--	--	0	120 / 80	93	Miembro Superior Derecho(NINV)	36.20	--	--	--	--	0	0
2019-05-14	16:00:00	--	72	20	--	--	--	0	110 / 60	76	Miembro Superior Derecho(NINV)	36.40	--	--	--	--	0	0
2019-05-14	12:00:00	--	70	20	--	--	--	0	120 / 70	86	Miembro Superior Izquierdo(NINV)	36.80	--	--	--	97.00	0	0
2019-05-14	08:00:00	--	77	20	--	--	--	0	110 / 70	83	Miembro Superior Derecho(NINV)	35.90	--	--	--	95.00	0	0
2019-05-14	04:00:00	--	65	20	--	--	--	0	110 / 60	76	Miembro Superior Derecho(NINV)	36.00	--	--	--	96.00	0	0

2019-05-13	23:59:00	--	72	20	--	--	--	0	110 / 80	90	Miembro Superior Derecho(NINV)	36.10	--	--	--	95.00	0	0
2019-05-13	19:59:00	--	71	--	--	--	--	0	122 / 50	74	Miembro Superior Derecho(NINV)	**37.50**	--	--	--	98.00	0	0
2019-05-13	16:00:00	--	65	--	--	--	--	0	118 / 55	76	Miembro Superior Derecho(NINV)	36.50	--	--	--	97.00	0	0
2019-05-13	12:00:00	--	67	--	--	--	--	0	112 / 60	77	Miembro Superior Derecho(NINV)	**34.50**	--	--	--	96.00	0	0
2019-05-13	08:00:00	--	75	20	--	--	--	0	118 / 55	76	Miembro Superior Derecho(NINV)	**34.00**	--	--	--	--	0	0
2019-05-13	04:00:00	--	70	20	--	--	--	0	110 / 70	83	Miembro Superior Derecho(NINV)	36.40	--	--	--	97.00	0	0
2019-05-13	00:00:00	--	63	20	--	--	--	0	110 / 70	83	Miembro Superior Derecho(NINV)	36.10	--	--	--	96.00	0	0
2019-05-12	20:00:00	--	70	20	--	--	--	0	120 / 80	93	Miembro Superior Derecho(NINV)	36.60	--	--	--	96.00	0	0
2019-05-12	16:00:00	--	71	20	--	--	--	0	120 / 80	93	Miembro Superior Derecho(NINV)	36.20	--	--	--	91.00	0	0
2019-05-12	12:00:00	--	75	20	--	--	--	0	120 / 80	93	Miembro Superior Derecho(NINV)	36.50	--	--	--	95.00	0	0
2019-05-12	08:00:00	--	70	20	--	--	--	0	120 / 80	93	Miembro Superior Derecho(NINV)	36.00	--	--	--	95.00	0	0
2019-05-12	06:31:00	--	60	20	--	--	--	0	120 / 60	80	Miembro Superior Derecho(NINV)	36.30	--	--	--	--	0	0
2019-05-11	22:00:00	--	60	20	--	--	--	0	110 / 60	76	Miembro Superior Derecho(NINV)	36.40	--	--	--	--	0	0
2019-05-11	20:00:00	--	90	20	--	--	--	0	110 / 70	83	Miembro Superior Derecho(NINV)	36.50	--	--	--	98.00	0	0
2019-05-11	16:00:00	--	82	20	--	--	--	0	110 / 60	76	Miembro Superior Derecho(NINV)	36.30	--	--	--	97.00	0	0
2019-05-11	12:00:00	--	65	18	--	--	--	0	100 / 68	78	Miembro Superior Derecho(NINV)	36.10	--	--	--	98.00	0	0
2019-05-11	08:00:00	--	62	19	--	--	--	0	110 / 64	79	Miembro Superior Derecho(NINV)	36.00	--	--	--	98.00	0	0
2019-05-11	04:00:00	--	63	20	--	--	--	0	80 / 60	66	Miembro Superior Derecho(NINV)	36.00	--	--	--	99.00	0	0
2019-05-10	19:59:00	--	60	20	--	--	--	0	110 / 60	76	Miembro Superior Derecho(NINV)	36.00	--	--	--	94.00	0	0
2019-05-10	16:00:00	--	60	20	--	--	--	0	120 / 60	80	Miembro Superior Derecho(NINV)	36.00	--	--	--	94.00	0	0
2019-05-10	12:00:00	--	88	20	--	--	--	0	120 / 70	86	Miembro Superior Derecho(NINV)	35.40	--	--	--	99.00	0	0
2019-05-10	08:00:00	--	78	21	--	--	--	0	110 / 70	83	Miembro Superior Derecho(NINV)	35.10	--	--	--	99.00	0	0
2019-05-10	04:00:00	--	63	20	--	--	--	0	100 / 80	86	Miembro Superior Derecho(NINV)	36.00	--	--	--	98.00	0	0
2019-05-10	00:00:00	--	66	20	--	--	--	0	100 / 80	86	Miembro Superior Derecho(NINV)	36.00	--	--	--	97.00	0	0

2019-05-09	20:00:00	--	72	20	--	--	--	0	110 / 80	90	Miembro Superior Derecho(NINV)	36.40	--	--	--	--	0	0
2019-05-09	16:00:00	--	74	20	--	--	--	0	110 / 80	90	Miembro Superior Derecho(NINV)	36.40	--	--	--	--	0	0
2019-05-09	12:00:00	--	69	20	--	--	--	0	120 / 80	93	Miembro Superior Derecho(NINV)	36.50	--	--	--	95.00	0	0
2019-05-09	08:00:00	--	70	20	--	--	--	0	120 / 80	93	Miembro Superior Derecho(NINV)	36.00	--	--	--	96.00	0	0
2019-05-09	04:00:00	--	85	18	--	--	--	0	123 / 68	86	Miembro Superior Derecho(NINV)	36.30	--	--	--	98.00	0	0
2019-05-09	00:00:00	--	89	19	--	--	--	0	90 / 60	70	Miembro Superior Derecho(NINV)	35.90	--	--	--	99.00	0	0
2019-05-08	20:00:00	--	73	19	--	--	--	0	120 / 60	80	Miembro Superior Derecho(NINV)	36.40	--	--	--	--	0	0
2019-05-08	12:07:00	--	78	--	--	--	--	0	132 / 78	96	Miembro Superior Derecho(NINV)	--	--	--	1	98.00	0	0
2019-05-08	10:01:00	--	78	--	--	--	--	0	123 / 78	93	Miembro Superior Izquierdo(NINV)	--	--	--	1	97.00	0	0
2019-05-07	17:17:00	--	77	18	--	--	72,00	0	120 / 78	92	Miembro Superior Izquierdo(NINV)	37.00	--	--	--	98.00	0	0

EVALUACION DE RIESGO DE CAIDAS INTRAHOSPITALARIAS-++++++++

ITEMS	DESCRIPCIÓN	FECHA				
		17-05-2019 08:19:55	14-05-2019 03:09:28	12-05-2019 06:31:03	08-05-2019 19:05:30	08-05-2019 10:01:34
ACOMPANAMIENTO	Cuenta con acompañante permanente	0	0	0	0	1
CAIDAS PREVIAS	Presencia del antecedente	0	0	0	0	0
DEAMBULACION	NORMAL	0	0	0	0	0
	Inseguro con o sin ayuda	0	0	1	0	0
	Imposible	0	0	0	0	0
	Problema de equilibrio	0	0	0	0	1
	Utiliza soporte (Baston, caminador u otras ortesis)	0	0	0	0	0
	Segura con ayuda	1	1	0	1	0
DEFICIT SENSORIALES	NINGUNO	0	0	0	0	0
	Osteoartritis	0	0	0	0	0
	Parkinson	0	0	0	0	0
	Rigidez/Espasticidad	0	0	0	0	0
	Crisis Convulsiva	0	0	0	0	0
	Visuales	0	0	0	0	0
	Auditivos	0	0	0	0	0
	Dificultad para comunicarse verbalmente	0	0	0	0	0
	Extremidades	0	1	0	1	0
	Hemiplejia/Hemiparecia/ Paraflejia/ Paraparesia	0	0	0	0	0
DISPOSITIVOS MEDICOS	NINGUNO	0	0	0	0	0
	Equipos de administracion de oxigeno	0	0	0	0	0
	Equipo de administracion de liquidos parenterales	1	1	0	1	0

	Sonda vesical	0	0	0	0	0
	Tutor externo	0	0	0	0	0
	Monitor Holter	0	0	0	0	0
	Drenes/ VAC/ Tubo de torax	1	1	1	0	0
EDAD	<7 de años o > 60 años	0	0	0	0	0
	Entre 7 a 59 años	0	0	0	0	0
ESTADO MENTAL	Confuso, sonmoliento (Rass -1 a -3)	0	0	0	0	0
	Agitacion Psicomotora (Rass +1 a +4)	0	0	0	0	0
	Trastornos psiquicos o de conducta	0	0	0	0	0
	Alerta y Orientado (Rass 0)	0	0	0	0	0
OTROS	Hemoglobina >6 mm/dl	0	0	0	1	0
	Arritmias Cardiacas	0	0	0	0	0
	Ayuno Prolongado (Mayor a 10 hrs)	1	0	0	0	1
	Hipoglicemia	0	0	0	0	0
	Desacondicionamiento físico	0	0	0	1	0
	Edema en extreminades	0	0	0	0	0
	Hipotension o episodio de hipotension	0	0	0	0	0
	Infarto agudo del miocardio menor a 72 Hrs	0	0	0	0	0
	Reposo prolongado (>48 horas)	0	1	0	1	0
	Vertigo	0	0	0	0	0
POSTOPERATORIO MENOR A 48 HORAS	Postoperatorio menor a 48 horas	0	0	0	1	0
RECONOCIMIENTO DE RIESGO	El paciente reconoce el riesgo a caer	0	0	0	0	0
	El paciente acata recomendaciones de prevención de caídas	0	0	0	0	0
USO DE MEDICAMENTOS	**NINGUNO**	0	0	0	0	0
	Hipotensores no diureticos	0	0	0	0	0
	Antiparkinsonianos	0	0	0	0	0
	Antidepresivos	0	0	0	0	0
	Analgesicos Opioides	0	1	0	1	0
	Tranquilizantes, sedantes, Inductores del sueño	0	0	0	0	0
	Diureticos, laxantes	0	0	0	0	0
	Hipoglicemiantes (Orales o Inyectables)	0	0	0	0	0
PUNTAJE TOTAL		4	6	2	8	3
RIESGO		**RIESGO MUY ALTO - MAYOR DE 3 PUNTOS**	**RIESGO MUY ALTO - MAYOR DE 3 PUNTOS**	**RIESGO ALTO - MENOR DE 3 PUNTOS**	**RIESGO MUY ALTO - MAYOR DE 3 PUNTOS**	**RIESGO MUY ALTO - MAYOR DE 3 PUNTOS**
ENFERMERO		**FRANCIA ELENA AVILEZ**	**ESTEFANIA MUÑOZ DELGADO**	**YEINA LUCIA SIERRA HURTADO**	**ESTEFANIA MUÑOZ DELGADO**	**MIYERLI CARABALI**

MEDIDAS GENERALES PREVENTIVAS

ITEMS	FECHA				
	17-05-2019 08:19:55	14-05-2019 03:09:28	12-05-2019 06:31:03	08-05-2019 19:05:30	08-05-2019 10:01:34

Mantener las barandas de la cama funcionales y arriba.	SI	SI	SI	SI	SI
Verificar que el freno de la cama esta puesto.	SI	SI	SI	SI	SI
Mantener alguna iluminacion nocturna.	SI	SI	SI	SI	SI
Tener el timbre de llamado accesible, identificando la forma adecuada de llamado por el dispositivo, en el panel o en el baño.	SI	SI	SI	SI	SI
La cama (electrica) en los pacientes conscientes o despiertos debe mantenerse a la minima altitud posible. Las camillas no permiten realizar esta funcion por eso es necesario aplicar el resto de medidas.	SI	SI	SI	SI	SI
Eduque al paciente acerca de los riesgos que tiene en la institucion, de como se debe levantar, caminar y/o acostar mientras se encuentre hospitalizado.	SI	SI	SI	SI	SI
Retirar todo el material que pueda producir cadas tales como inmobiliarios, cables, liquidos, etc.	NO	NO	NO	NO	NO
Supervisar que los suelos de los Servicios y/o Unidades no estan humedos y resbaladizos. En caso de estarlos evitar que el paciente pase por esa area.	NO	NO	NO	NO	NO
Mantener al enfermo incorporado en la cama durante unos minutos antes de levantarlo, para prevenir hipotension ortostatica (mareos) y sentarlo en un sillon apropiado acompañado de un familiar.	NO	NO	NO	NO	NO
Mantener un mobiliario adecuado (mesa de noche y guardaropa) y acceso facil a elementos de uso personal del paciente. Educar al paciente y a la familia acerca de la adecuada forma de utilizacion de elementos de eliminacion en cama.	NO	NO	NO	NO	NO
Facilitar que el baño esta accesible y acompañarlo dandole las indicaciones adecuadas del uso de barandas y silla en la ducha.	NO	NO	NO	NO	NO
Promover el uso adecuado de ropa y elementos antideslizantes: pantuflas y calzado.	NO	NO	NO	NO	NO
Supervisar y asegurar que el paciente sea acompañado cuando deambula, ayudandole a caminar por familiar o enfermera, en especial si presenta limitacion funcional (amputacion de miembro, paresia, paralisis, Parkinson, artrosis, inestabilidad motora o debilidad muscular por inmovilizacion prolongada, uso de ortesis o elementos de vision (gafas))	NO	NO	NO	NO	NO
Si precisa dispositivos de ayuda; andador, muletas, debe ser acompañado por personal durante el aprendizaje.	NO	NO	NO	NO	NO
Paciente que presenta actitud resistente, agresiva o temerosa que hace indispensable acompañamiento permanente y adecuado.	NO	NO	NO	NO	NO
ENFERMERO	**6 FRANCIA ELENA AVILEZ**	**6 ESTEFANIA MUÑOZ DELGADO**	**6 YEINA LUCIA SIERRA HURTADO**	**6 ESTEFANIA MUÑOZ DELGADO**	**6 MIYERLI CARABALI**

DATOS DE EGRESO

SIGNOS DE ALARMA

ARDOR EN LA BOCA DEL ESTÓMAGO INTENSO, CAMBIOS DE COLORACION EN LA HERIDA QUIRURGICA O SALIDA DE PUS, DEPOSICIONES CON SANGRE, DEPOSICIONES MUY FRECUENTES HASTA MÁS DE 6 EN 4 HORAS O MÁS DE 10 EN 24 HORAS, DIFICULTAD PARA RESPIRAR, FIEBRE ALTA QUE NO MEJORA, FIEBRE, CALOR EN LA HERIDA, ENROJECIMIENTO EN LA HERIDA, SECRECION EN LA HERIDA

SE ENTREGA PLAN DE RECOMENDACIONES

- TOME LA MEDICACIÓN ORDENADA POR EL MÉDICO CON EL HORARIO Y DURACIÓN QUE SE LE EXPLICÓ; Y FORMULÓ;.
- NO SE AUTOMEDIQUE.
- NO SUSPENDA MEDICAMENTOS SIN CONSULTAR AL MÉDICO
- ASISTA Á LOS CONTROLES MÉDICOS PROGRAMADOS

SE DA ORDEN DE CITA MEDICA PARA CONTROL

NO TIENE ORDEN DE INTERCONSULTA

SE ENTREGA Y EXPLICA LA FORMULACIÓN MEDICA

SI, TIENE FORMULA MEDICA

SE REMITE A SU ASEGURADOR PARA FORMULACIÓN MEDICA

NO APLICA

ULCERAS POR PRESION

FECHA	09-05-2019 07:48:48	USUARIO	JOSE ALEJANDRO SISCO PEÑA

¿EL PACIENTE INGRESA CON ULCERAS / LESIONES DE PIEL A LA INSTITUCIÓN?	SI		NO	X

ULCERAS POR PRESION

REGION	SITIO	GRADO
CABEZA	Zona occipital	Sin ulceras
	Orejas	
	Fosa nasal	
	Cavidad oral	
	Mejillas	
TORAX	Mamas	Sin ulceras
	Omoplato	
	Acromion	
ABDOMEN Y PELVIS	Sacro	Sin ulceras
	interglutea	
	Glutea	
	Espina Iliaca	
	Organos genitales	
	Ingle	
	Coxis	
EXTREMIDADES	Codo	Sin ulceras
	Talones	
	Trocanter	
	Rodillas	
	Muneca	
	Maleolos	

FECHA	11-05-2019 15:22:21	USUARIO	YINA ALEJANDRA VILLADA ORTEGA

¿EL PACIENTE INGRESA CON ULCERAS / LESIONES DE PIEL A LA INSTITUCIÓN?	SI		NO	X

ULCERAS POR PRESION

REGION	SITIO	GRADO
CABEZA	Zona occipital	Sin ulceras
	Orejas	
	Fosa nasal	
	Cavidad oral	
	Mejillas	
TORAX	Mamas	Sin ulceras
	Omoplato	
	Acromion	
ABDOMEN Y PELVIS	Sacro	Sin ulceras
	interglutea	
	Glutea	
	Espina Iliaca	
	Organos genitales	
	Ingle	
	Coxis	
EXTREMIDADES	Codo	Sin ulceras
	Talones	
	Trocanter	

Rodillas	
Muneca	
Maleolos	

FECHA	12-05-2019 07:57:35	USUARIO	JOSE ALEJANDRO SISCO PEÑA

¿EL PACIENTE INGRESA CON ULCERAS / LESIONES DE PIEL A LA INSTITUCIÓN?	SI		NO	X

ULCERAS POR PRESION

REGION	SITIO	GRADO
CABEZA	Zona occipital	Sin ulceras
	Orejas	
	Fosa nasal	
	Cavidad oral	
	Mejillas	
TORAX	Mamas	Sin ulceras
	Omoplato	
	Acromion	
ABDOMEN Y PELVIS	Sacro	Sin ulceras
	Interglutea	
	Glutea	
	Espina Iliaca	
	Organos genitales	
	Ingle	
	Coxis	
EXTREMIDADES	Codo	Sin ulceras
	Talones	
	Trocanter	
	Rodillas	
	Muneca	
	Maleolos	

FECHA	13-05-2019 21:32:15	USUARIO	YINA ALEJANDRA VILLADA ORTEGA

¿EL PACIENTE INGRESA CON ULCERAS / LESIONES DE PIEL A LA INSTITUCIÓN?	SI		NO	X

ULCERAS POR PRESION

REGION	SITIO	GRADO
CABEZA	Zona occipital	Sin ulceras
	Orejas	
	Fosa nasal	
	Cavidad oral	
	Mejillas	
TORAX	Mamas	Sin ulceras
	Omoplato	
	Acromion	
ABDOMEN Y PELVIS	Sacro	Sin ulceras
	Interglutea	
	Glutea	
	Espina Iliaca	
	Organos genitales	
	Ingle	
	Coxis	
EXTREMIDADES	Codo	Sin ulceras

Talones	
Trocanter	
Rodillas	
Muneca	
Maleolos	

FECHA	15-05-2019 07:31:56	USUARIO	JOSE ALEJANDRO SISCO PEÑA

¿EL PACIENTE INGRESA CON ULCERAS / LESIONES DE PIEL A LA INSTITUCIÓN?	SI		NO	X

ULCERAS POR PRESION

REGION	SITIO	GRADO
CABEZA	Zona occipital	Sin ulceras
	Orejas	
	Fosa nasal	
	Cavidad oral	
	Mejillas	
TORAX	Mamas	Sin ulceras
	Omoplato	
	Acromion	
ABDOMEN Y PELVIS	Sacro	Sin ulceras
	Interglutea	
	Glutea	
	Espina Iliaca	
	Organos genitales	
	Ingle	
	Coxis	
EXTREMIDADES	Codo	Sin ulceras
	Talones	
	Trocanter	
	Rodillas	
	Muneca	
	Maleolos	

FECHA	15-05-2019 15:10:28	USUARIO	YINA ALEJANDRA VILLADA ORTEGA

¿EL PACIENTE INGRESA CON ULCERAS / LESIONES DE PIEL A LA INSTITUCIÓN?	SI		NO	X

ULCERAS POR PRESION

REGION	SITIO	GRADO
CABEZA	Zona occipital	Sin ulceras
	Orejas	
	Fosa nasal	
	Cavidad oral	
	Mejillas	
TORAX	Mamas	Sin ulceras
	Omoplato	
	Acromion	
ABDOMEN Y PELVIS	Sacro	Sin ulceras
	Interglutea	
	Glutea	
	Espina Iliaca	
	Organos genitales	
	Ingle	

	Coxis	
EXTREMIDADES	Codo	Sin ulceras
	Talones	
	Trocanter	
	Rodillas	
	Muneca	
	Maleolos	

Fecha: 08-05-2019 10:00:44	Usuario: MIYERLI CARABALI	
VARIABLE		**PUNTAJE**
NUTRICION	Adecuada	3
EXPOSICION A LA HUMEDAD	Constantemente humeda	1
ACTIVIDAD	Deambula frecuentemente	4
PERCEPCION SENSORIAL	Muy limitada	2
MOVILIDAD	Sin limitaciones	4
ROCE Y PELIGRO DE LESIONES	Sin problema aparente	3
	PUNTAJE TOTAL	**17**

INTERPRETACION DE PUNTAJES

PUNTAJE	RIESGO	VALORACION INICIAL	REVALORACION	EXAMEN DE PIEL	HIGIENE DE PIEL	CAMBIOS POSTURALES	PROTECCION TALONES	SUPERFICIE DE APOYO	SEDESTACION
<= 12	ALTO	INGRESO AL SERVICIO	Cada 24 H.	Diario	Diario	Cada 2 H.	Talonera con algodón laminado	Dinámicas	Cojín dinámico <72 H.
13 Y 14	MODERADO	INGRESO AL SERVICIO	Cada 72 H.	Diario	Diario	Cada 2 H.	Talonera con algodón laminado	Dinámicas	Cojín < 2 H.
> 15	BAJO	INGRESO AL SERVICIO	Cada 120 H.	Diario	Diario	Cada 2 H.	Según requerimiento	Dinámicas	Según requerimiento.

Fecha: 08-05-2019 19:03:15	Usuario: ESTEFANIA MUÑOZ DELGADO	
VARIABLE		**PUNTAJE**
NUTRICION	Adecuada	3
ACTIVIDAD	Deambula ocasionalmente	3
MOVILIDAD	Ligeramente limitada	3
EXPOSICION A LA HUMEDAD	Ocasionalmente humeda	3
PERCEPCION SENSORIAL	Sin limitaciones	4
ROCE Y PELIGRO DE LESIONES	Sin problema aparente	3
	PUNTAJE TOTAL	**19**

INTERPRETACION DE PUNTAJES

PUNTAJE	RIESGO	VALORACION INICIAL	REVALORACION	EXAMEN DE PIEL	HIGIENE DE PIEL	CAMBIOS POSTURALES	PROTECCION TALONES	SUPERFICIE DE APOYO	SEDESTACION
<= 12	ALTO	INGRESO AL SERVICIO	Cada 24 H.	Diario	Diario	Cada 2 H.	Talonera con algodón laminado	Dinámicas	Cojín dinámico <72 H.
13 Y 14	MODERADO	INGRESO AL SERVICIO	Cada 72 H.	Diario	Diario	Cada 2 H.	Talonera con algodón laminado	Dinámicas	Cojín < 2 H.
> 15	BAJO	INGRESO AL SERVICIO	Cada 120 H.	Diario	Diario	Cada 2 H.	Según requerimiento	Dinámicas	Según requerimiento.

Fecha: 13-05-2019 02:19:07	Usuario: ALBA MILENA TABORDA SANDOVAL	
VARIABLE		**PUNTAJE**
NUTRICION	Adecuada	3
ACTIVIDAD	Deambula ocasionalmente	3
EXPOSICION A LA HUMEDAD	Raramente humeda	4
PERCEPCION SENSORIAL	Sin limitaciones	4
MOVILIDAD	Sin limitaciones	4

ROCE Y PELIGRO DE LESIONES	Sin problema aparente	3
	PUNTAJE TOTAL	**21**

INTERPRETACION DE PUNTAJES

PUNTAJE	RIESGO	VALORACION INICIAL	REVALORACION	EXAMEN DE PIEL	HIGIENE DE PIEL	CAMBIOS POSTURALES	PROTECCION TALONES	SUPERFICIE DE APOYO	SEDESTACION
<= 12	ALTO	INGRESO AL SERVICIO	Cada 24 H.	Diario	Diario	Cada 2 H.	Talonera con algodón laminado	Dinámicas	Cojín dinámico <72 H.
13 Y 14	MODERADO	INGRESO AL SERVICIO	Cada 72 H.	Diario	Diario	Cada 2 H.	Talonera con algodón laminado	Dinámicas	Cojín < 2 H.
> 15	BAJO	INGRESO AL SERVICIO	Cada 120 H.	Diario	Diario	Cada 2 H.	Según requerimiento	Dinámicas	Según requerimiento.

Fecha: 14-05-2019 03:08:04	**Usuario: ESTEFANIA MUÑOZ DELGADO**	
VARIABLE		**PUNTAJE**
NUTRICION	Adecuada	3
ACTIVIDAD	Deambula ocasionalmente	3
MOVILIDAD	Ligeramente limitada	3
EXPOSICION A LA HUMEDAD	Ocasionalmente humeda	3
PERCEPCION SENSORIAL	Sin limitaciones	4
ROCE Y PELIGRO DE LESIONES	Sin problema aparente	3
	PUNTAJE TOTAL	**19**

INTERPRETACION DE PUNTAJES

PUNTAJE	RIESGO	VALORACION INICIAL	REVALORACION	EXAMEN DE PIEL	HIGIENE DE PIEL	CAMBIOS POSTURALES	PROTECCION TALONES	SUPERFICIE DE APOYO	SEDESTACION
<= 12	ALTO	INGRESO AL SERVICIO	Cada 24 H.	Diario	Diario	Cada 2 H.	Talonera con algodón laminado	Dinámicas	Cojín dinámico <72 H.
13 Y 14	MODERADO	INGRESO AL SERVICIO	Cada 72 H.	Diario	Diario	Cada 2 H.	Talonera con algodón laminado	Dinámicas	Cojín < 2 H.
> 15	BAJO	INGRESO AL SERVICIO	Cada 120 H.	Diario	Diario	Cada 2 H.	Según requerimiento	Dinámicas	Según requerimiento.

Fecha: 17-05-2019 08:20:35	**Usuario: FRANCIA ELENA AVILEZ**	
VARIABLE		**PUNTAJE**
NUTRICION	Adecuada	3
PERCEPCION SENSORIAL	Completamente limitada	1
ACTIVIDAD	Deambula ocasionalmente	3
MOVILIDAD	Ligeramente limitada	3
EXPOSICION A LA HUMEDAD	Raramente humeda	4
ROCE Y PELIGRO DE LESIONES	Sin problema aparente	3
	PUNTAJE TOTAL	**17**

INTERPRETACION DE PUNTAJES

PUNTAJE	RIESGO	VALORACION INICIAL	REVALORACION	EXAMEN DE PIEL	HIGIENE DE PIEL	CAMBIOS POSTURALES	PROTECCION TALONES	SUPERFICIE DE APOYO	SEDESTACION
<= 12	ALTO	INGRESO AL SERVICIO	Cada 24 H.	Diario	Diario	Cada 2 H.	Talonera con algodón laminado	Dinámicas	Cojín dinámico <72 H.
13 Y 14	MODERADO	INGRESO AL SERVICIO	Cada 72 H.	Diario	Diario	Cada 2 H.	Talonera con algodón laminado	Dinámicas	Cojín < 2 H.
> 15	BAJO	INGRESO AL SERVICIO	Cada 120 H.	Diario	Diario	Cada 2 H.	Según requerimiento	Dinámicas	Según requerimiento.

EVALUACION NOTAS DE SEGURIDAD

FECHA: 08-05-2019 12:10:39	**ENFERMERO:**	**MIYERLI CARABALI.**

Tiene manilla diligenciada con nombres y apellidos completos en mayuscula e identificacion del riesgo por color. Tiene tarjeta de identificacion diligenciada con nombres completos y puesta en el sitio indicado. Tiene las medidas de barrera segun el riesgo. (barandas arriba, cama frenada, timbre de llamado al alcance, iluminacion adecuada, cama en la minima altura posible, piso seco, área despejada, uso

de ropa adecuada) Tiene diligenciada la escala de riesgo de caida y clasificado segun el riesgo. Tiene diligenciada la lista de chequeo de Cirugia Segura. Tiene clasificado en riesgo de infeccion quirúrgico. (NNIS) Tiene diligenciada la escala de identificacion de riesgo de UPP. (Braden) Se mide con la frecuencia segun el riesgo del paciente. Tiene consentimiento informado de la transfusion, donde el medico le ha explicado el procedimiento, indicaciones, complicaciones, riesgos y alternativas. Tiene venopuncion con catéter periferico vigente y marcado. Se revisa venopuncion en busca de flebitis, extravasaciones y/o infiltraciones y se realizan medidas de prevencion y/o manejo. Tiene equipos, liquidos endovenosos y bombas de infusion rotuladas. Tiene conciliacion de medicamentos diligenciada. Se tienen identificadas las alergias del paciente. Se brindo educación al paciente de las medidas de seguridad nombradas. Se le explicaron las medidas de seguridad utilizando el rotafolio de seguridad del paciente.

FECHA: 08-05-2019 19:04:45	**ENFERMERO:**	**DIANA MARCELA CORDOBA ALOMIA.**

Tiene manilla diligenciada con nombres y apellidos completos en mayuscula e identificacion del riesgo por color. Tiene tarjeta de identificacion diligenciada con nombres completos y puesta en el sitio indicado. Tiene las medidas de barrera segun el riesgo. (barandas arriba, cama frenada, timbre de llamado al alcance, iluminacion adecuada, cama en la minima altura posible, piso seco, área despejada, uso de ropa adecuada) Tiene diligenciada la escala de riesgo de caida y clasificado segun el riesgo. Tiene diligenciada la lista de chequeo de Cirugia Segura. Tiene clasificado en riesgo de infeccion quirúrgico. (NNIS) Tiene diligenciada la escala de identificacion de riesgo de UPP. (Braden) Se mide con la frecuencia segun el riesgo del paciente. Se humecta la piel, se realiza la higiene y aseo diario. Tiene consentimiento informado de la transfusion, donde el medico le ha explicado el procedimiento, indicaciones, complicaciones, riesgos y alternativas. Tiene venopuncion con catéter periferico vigente y marcado. Se revisa venopuncion en busca de flebitis, extravasaciones y/o infiltraciones y se realizan medidas de prevencion y/o manejo. Tiene equipos, liquidos endovenosos y bombas de infusion rotuladas. Tiene conciliacion de medicamentos diligenciada. Se tienen identificadas las alergias del paciente. Se brindo educación al paciente de las medidas de seguridad nombradas. Se le explicaron las medidas de seguridad utilizando el rotafolio de seguridad del paciente.

FECHA: 08-05-2019 21:52:13	**ENFERMERO:**	**LEIDI DANIELA GOMEZ QUIROZ.**

Tiene manilla diligenciada con nombres y apellidos completos en mayuscula e identificacion del riesgo por color. Tiene tarjeta de identificacion diligenciada con nombres completos y puesta en el sitio indicado. Tiene las medidas de barrera segun el riesgo. (barandas arriba, cama frenada, timbre de llamado al alcance, iluminacion adecuada, cama en la minima altura posible, piso seco, área despejada, uso de ropa adecuada) Tiene diligenciada la escala de riesgo de caida y clasificado segun el riesgo. Tiene diligenciada la lista de chequeo de Cirugia Segura. Tiene clasificado en riesgo de infeccion quirúrgico. (NNIS) Tiene consentimiento informado de la transfusion, donde el medico le ha explicado el procedimiento, indicaciones, complicaciones, riesgos y alternativas. Tiene venopuncion con catéter periferico vigente y marcado. Se revisa venopuncion en busca de flebitis, extravasaciones y/o infiltraciones y se realizan medidas de prevencion y/o manejo. Tiene equipos, liquidos endovenosos y bombas de infusion rotuladas. Se tienen identificadas las alergias del paciente. Se brindo educación al paciente de las medidas de seguridad nombradas. Se le explicaron las medidas de seguridad utilizando el rotafolio de seguridad del paciente.

FECHA: 09-05-2019 21:51:40	**ENFERMERO:**	**LEIDY JULIANA BONILLA VALENCIA.**

Tiene manilla diligenciada con nombres y apellidos completos en mayuscula e identificacion del riesgo por color. Tiene tarjeta de identificacion diligenciada con nombres completos y puesta en el sitio indicado. Tiene las medidas de barrera segun el riesgo. (barandas arriba, cama frenada, timbre de llamado al alcance, iluminacion adecuada, cama en la minima altura posible, piso seco, área despejada, uso de ropa adecuada) Tiene diligenciada la escala de riesgo de caida y clasificado segun el riesgo. Tiene clasificado en riesgo de infeccion quirúrgico. (NNIS) Se mide con la frecuencia segun el riesgo del paciente. Tiene venopuncion con catéter periferico vigente y marcado. Se revisa venopuncion en busca de flebitis, extravasaciones y/o infiltraciones y se realizan medidas de prevencion y/o manejo. Tiene equipos, liquidos endovenosos y bombas de infusion rotuladas. Tiene conciliacion de medicamentos diligenciada. Se tienen identificadas las alergias del paciente. Se brindo educación al paciente de las medidas de seguridad nombradas. Se le explicaron las medidas de seguridad utilizando el rotafolio de seguridad del paciente.

FECHA: 10-05-2019 07:51:12	**ENFERMERO:**	**INGRID GISSETH SALAZAR CALLE.**

Tiene manilla diligenciada con nombres y apellidos completos en mayuscula e identificacion del riesgo por color. Tiene tarjeta de identificacion diligenciada con nombres completos y puesta en el sitio indicado. Tiene las medidas de barrera segun el riesgo. (barandas arriba, cama frenada, timbre de llamado al alcance, iluminacion adecuada, cama en la minima altura posible, piso seco, área despejada, uso de ropa adecuada) Tiene diligenciada la escala de riesgo de caida y clasificado segun el riesgo. Tiene venopuncion con catéter periferico vigente y marcado. Se revisa venopuncion en busca de flebitis, extravasaciones y/o infiltraciones y se realizan medidas de prevencion y/o manejo. Tiene equipos, liquidos endovenosos y bombas de infusion rotuladas. Tiene conciliacion de medicamentos diligenciada. Se brindo educación al paciente de las medidas de seguridad nombradas. Se le explicaron las medidas de seguridad utilizando el rotafolio de seguridad del paciente.

FECHA: 10-05-2019 23:35:52	**ENFERMERO:**	**DIANA MARCELA CORDOBA ALOMIA.**

Tiene manilla diligenciada con nombres y apellidos completos en mayuscula e identificacion del riesgo por color. Tiene tarjeta de identificacion diligenciada con nombres completos y puesta en el sitio indicado. Tiene las medidas de barrera segun el riesgo. (barandas arriba, cama frenada, timbre de llamado al alcance, iluminacion adecuada, cama en la minima altura posible, piso seco, área despejada, uso de ropa adecuada) Tiene diligenciada la escala de riesgo de caida y clasificado segun el riesgo. Tiene diligenciada la lista de chequeo de Cirugia Segura. Tiene clasificado en riesgo de infeccion quirúrgico. (NNIS) Tiene diligenciada la escala de identificacion de riesgo de UPP. (Braden) Se mide con la frecuencia segun el riesgo del paciente. Se humecta la piel, se realiza la higiene y aseo diario. Tiene consentimiento informado de la transfusion, donde el medico le ha explicado el procedimiento, indicaciones, complicaciones, riesgos y alternativas. Tiene venopuncion con catéter periferico vigente y marcado. Se revisa venopuncion en busca de flebitis, extravasaciones y/o infiltraciones y se realizan medidas de prevencion y/o manejo. Tiene equipos, liquidos endovenosos y bombas de infusion rotuladas. Tiene conciliacion de medicamentos diligenciada. Se tienen identificadas las alergias del paciente. Se brindo educación al paciente de las medidas de seguridad nombradas. Se le explicaron las medidas de seguridad utilizando el rotafolio de seguridad del paciente.

FECHA: 11-05-2019 07:45:29	**ENFERMERO:**	**LEIDI DANIELA GOMEZ QUIROZ.**

Tiene manilla diligenciada con nombres y apellidos completos en mayuscula e identificacion del riesgo por color. Tiene tarjeta de identificacion diligenciada con nombres completos y puesta en el sitio indicado. Tiene las medidas de barrera segun el riesgo. (barandas arriba, cama frenada, timbre de llamado al alcance, iluminacion adecuada, cama en la minima altura posible, piso seco, área despejada, uso de ropa adecuada) Tiene diligenciada la escala de riesgo de caida y clasificado segun el riesgo. Tiene diligenciada la lista de chequeo de Cirugia Segura. Tiene clasificado en riesgo de infeccion quirúrgico. (NNIS) Tiene diligenciada la escala de identificacion de riesgo de UPP. (Braden) Tiene consentimiento informado de la transfusion, donde el medico le ha explicado el procedimiento, indicaciones, complicaciones, riesgos y alternativas. Tiene venopuncion con catéter periferico vigente y marcado. Se revisa venopuncion en busca de flebitis, extravasaciones y/o infiltraciones y se realizan medidas de prevencion y/o manejo. Tiene equipos, liquidos endovenosos y bombas de infusion rotuladas. Se tienen identificadas las alergias del paciente. Se brindo educación al paciente de las medidas de seguridad nombradas. Se le explicaron las medidas de seguridad utilizando el rotafolio de seguridad del paciente.

FECHA: 11-05-2019 15:22:13	**ENFERMERO:**	**YINA ALEJANDRA VILLADA ORTEGA.**

Tiene manilla diligenciada con nombres y apellidos completos en mayuscula e identificacion del riesgo por color. Tiene tarjeta de identificacion diligenciada con nombres completos y puesta en el sitio indicado. Tiene las medidas de barrera segun el riesgo. (barandas arriba, cama frenada, timbre de llamado al alcance, iluminacion adecuada, cama en la minima altura posible, piso seco, área despejada, uso de ropa adecuada) Tiene diligenciada la escala de riesgo de caida y clasificado segun el riesgo. Tiene diligenciada la lista de chequeo de Cirugia Segura. Tiene clasificado en riesgo de infeccion quirúrgico. (NNIS) Tiene diligenciada la escala de identificacion de riesgo de UPP. (Braden) Se mide con la frecuencia segun el riesgo del paciente. Se humecta la piel, se realiza la higiene y aseo diario. Tiene consentimiento informado de la transfusion, donde el medico le ha explicado el procedimiento, indicaciones, complicaciones, riesgos y alternativas. Tiene venopuncion con catéter periferico vigente y marcado. Se revisa venopuncion en busca de flebitis, extravasaciones y/o infiltraciones y se realizan medidas de prevencion y/o manejo. Esta identificado con rotulos de aislamientos y se aplican las medidas necesarias para evitar contaminacion cruzada. Tiene equipos, liquidos endovenosos y bombas de infusion rotuladas. Tiene conciliacion de medicamentos diligenciada. Se tienen identificadas las alergias del paciente. Se brindo educación al paciente de las medidas de seguridad nombradas. Se le explicaron las medidas de seguridad utilizando el rotafolio de seguridad del paciente.

FECHA: 13-05-2019 07:16:37	**ENFERMERO:**	**NERLIN JULIETH SANTA FLOREZ.**

Tiene manilla diligenciada con nombres y apellidos completos en mayuscula e identificacion del riesgo por color. Tiene tarjeta de identificacion diligenciada con nombres completos y puesta en el sitio indicado. Tiene las medidas de barrera segun el riesgo. (barandas arriba, cama frenada, timbre de llamado al alcance, iluminacion adecuada, cama en la minima altura posible, piso seco, área despejada, uso de ropa adecuada) Tiene diligenciada la escala de riesgo de caida y clasificado segun el riesgo. Tiene diligenciada la escala de identificacion de riesgo de UPP. (Braden) Se mide con la frecuencia segun el riesgo del paciente. Se humecta la piel, se realiza la higiene y aseo diario. Tiene venopuncion con catéter periferico vigente y marcado. Se revisa venopuncion en busca de flebitis, extravasaciones y/o infiltraciones y se realizan medidas de prevencion y/o manejo. Tiene equipos, liquidos endovenosos y bombas de infusion rotuladas. Tiene conciliacion de medicamentos diligenciada. Se tienen identificadas las alergias del paciente. Se brindo educación al paciente de las medidas de seguridad nombradas. Se le explicaron las medidas de seguridad utilizando el rotafolio de seguridad del paciente.

FECHA: 13-05-2019 21:32:10	**ENFERMERO:**	**YINA ALEJANDRA VILLADA ORTEGA.**

Tiene manilla diligenciada con nombres y apellidos completos en mayuscula e identificacion del riesgo por color. Tiene tarjeta de identificacion diligenciada con nombres completos y puesta en el sitio indicado. Tiene las medidas de barrera segun el riesgo. (barandas arriba, cama frenada, timbre de llamado al alcance, iluminacion adecuada, cama en la minima altura posible, piso seco, área despejada, uso de ropa adecuada) Tiene diligenciada la escala de riesgo de caida y clasificado segun el riesgo. Tiene diligenciada la lista de chequeo de Cirugia Segura. Tiene clasificado en riesgo de infeccion quirúrgico. (NNIS) Tiene diligenciada la escala de identificacion de riesgo de UPP. (Braden) Se mide con la frecuencia segun el riesgo del paciente. Se humecta la piel, se realiza la higiene y aseo diario. Tiene consentimiento informado de la transfusion, donde el medico le ha explicado el procedimiento, indicaciones, complicaciones, riesgos y alternativas. Tiene venopuncion con catéter periferico vigente y marcado. Se revisa venopuncion en busca de flebitis, extravasaciones y/o infiltraciones y se realizan medidas de prevencion y/o manejo. Esta identificado con rotulos de aislamientos y se aplican las medidas necesarias para evitar contaminacion cruzada. Tiene equipos, liquidos endovenosos y bombas de infusion rotuladas. Tiene conciliacion de medicamentos diligenciada. Se tienen identificadas las alergias del paciente. Se brindo educación al paciente de las medidas de seguridad nombradas. Se le explicaron las medidas de seguridad utilizando el rotafolio de seguridad del paciente.

FECHA: 14-05-2019 09:23:23	**ENFERMERO:**	**SANDRA MILENA ALARCON MOLANO.**

Tiene manilla diligenciada con nombres y apellidos completos en mayuscula e identificacion del riesgo por color. Tiene tarjeta de identificacion diligenciada con nombres completos y puesta en el sitio indicado. Tiene las medidas de barrera segun el riesgo. (barandas arriba, cama frenada, timbre de llamado al alcance, iluminacion adecuada, cama en la minima altura posible, piso seco, área despejada, uso de ropa adecuada) Tiene diligenciada la escala de riesgo de caida y clasificado segun el riesgo. Tiene diligenciada la lista de chequeo de Cirugia Segura. Tiene clasificado en riesgo de infeccion quirúrgico. (NNIS) Tiene diligenciada la escala de identificacion de riesgo de UPP. (Braden) Se mide con la frecuencia segun el riesgo del paciente. Se humecta la piel, se realiza la higiene y aseo diario. Tiene consentimiento informado de la transfusion, donde el medico le ha explicado el procedimiento, indicaciones, complicaciones, riesgos y alternativas. Tiene venopuncion con catéter periferico vigente y marcado. Se revisa venopuncion en busca de flebitis, extravasaciones y/o infiltraciones y se realizan medidas de prevencion y/o manejo. Esta identificado con rotulos de aislamientos y se aplican las medidas necesarias para evitar contaminacion cruzada. Tiene equipos, liquidos endovenosos y bombas de infusion rotuladas. Tiene conciliacion de medicamentos diligenciada. Se tienen identificadas las alergias del paciente. Se brindo educación al paciente de las medidas de seguridad nombradas. Se le explicaron las medidas de seguridad utilizando el rotafolio de seguridad del paciente.

FECHA: 14-05-2019 22:00:47	**ENFERMERO:**	**LEIDI DANIELA GOMEZ QUIROZ.**

Tiene manilla diligenciada con nombres y apellidos completos en mayuscula e identificacion del riesgo por color. Tiene tarjeta de identificacion diligenciada con nombres completos y puesta en el sitio indicado. Tiene las medidas de barrera segun el riesgo. (barandas arriba, cama frenada, timbre de llamado al alcance, iluminacion adecuada, cama en la minima altura posible, piso seco, área despejada, uso de ropa adecuada) Tiene diligenciada la escala de riesgo de caida y clasificado segun el riesgo. Tiene diligenciada la lista de chequeo de

Cirugia Segura. Tiene clasificado en riesgo de Infeccion quirúrgico. (NNIS) Tiene consentimiento informado de la transfusion, donde el medico le ha explicado el procedimiento, indicaciones, complicaciones, riesgos y alternativas. Se tienen identificadas las alergias del paciente. Se brindo educación al paciente de las medidas de seguridad nombradas. Se le explicaron las medidas de seguridad utilizando el rotafolio de seguridad del paciente.

FECHA: 15-05-2019 15:10:23	ENFERMERO:	YINA ALEJANDRA VILLADA ORTEGA.

Tiene manilla diligenciada con nombres y apellidos completos en mayuscula e identificacion del riesgo por color. Tiene tarjeta de identificacion diligenciada con nombres completos y puesta en el sitio indicado. Tiene las medidas de barrera segun el riesgo. (barandas arriba, cama frenada, timbre de llamado al alcance, iluminacion adecuada, cama en la minima altura posible, piso seco, área despejada, uso de ropa adecuada) Tiene diligenciada la escala de riesgo de caida y clasificado segun el riesgo. Tiene diligenciada la lista de chequeo de Cirugia Segura. Tiene clasificado en riesgo de infeccion quirúrgico. (NNIS) Tiene diligenciada la escala de identificacion de riesgo de UPP. (Braden) Se mide con la frecuencia segun el riesgo del paciente. Se humecta la piel, se realiza la higiene y aseo diario. Tiene consentimiento informado de la transfusion, donde el medico le ha explicado el procedimiento, indicaciones, complicaciones, riesgos y alternativas. Se realiza curacion de heridas con tecnica aséptica, con la frecuencia requerida. Tiene venopuncion con catéter periferico vigente y marcado. Se revisa venopuncion en busca de flebitis, extravasaciones y/o infiltraciones y se realizan medidas de prevencion y/o manejo. Esta identificado con rotulos de aislamientos y se aplican las medidas necesarias para evitar contaminacion cruzada. Tiene equipos, liquidos endovenosos y bombas de infusion rotuladas. Tiene conciliacion de medicamentos diligenciada. Se tienen identificadas las alergias del paciente. Se brindo educación al paciente de las medidas de seguridad nombradas. Se le explicaron las medidas de seguridad utilizando el rotafolio de seguridad del paciente.

FECHA: 15-05-2019 21:49:36	ENFERMERO:	ELIANA SOTO OSSA.

Tiene manilla diligenciada con nombres y apellidos completos en mayuscula e identificacion del riesgo por color. Tiene tarjeta de identificacion diligenciada con nombres completos y puesta en el sitio indicado. Tiene las medidas de barrera segun el riesgo. (barandas arriba, cama frenada, timbre de llamado al alcance, iluminacion adecuada, cama en la minima altura posible, piso seco, área despejada, uso de ropa adecuada) Tiene diligenciada la escala de riesgo de caida y clasificado segun el riesgo. Tiene diligenciada la lista de chequeo de Cirugia Segura. Tiene clasificado en riesgo de infeccion quirúrgico. (NNIS) Tiene diligenciada la escala de identificacion de riesgo de UPP. (Braden) Se mide con la frecuencia segun el riesgo del paciente. Tiene consentimiento informado de la transfusion, donde el medico le ha explicado el procedimiento, indicaciones, complicaciones, riesgos y alternativas. Tiene venopuncion con catéter periferico vigente y marcado. Se revisa venopuncion en busca de flebitis, extravasaciones y/o infiltraciones y se realizan medidas de prevencion y/o manejo. Esta identificado con rotulos de aislamientos y se aplican las medidas necesarias para evitar contaminacion cruzada. Tiene equipos, liquidos endovenosos y bombas de infusion rotuladas. Tiene conciliacion de medicamentos diligenciada. Se tienen identificadas las alergias del paciente. Se brindo educación al paciente de las medidas de seguridad nombradas. Se le explicaron las medidas de seguridad utilizando el rotafolio de seguridad del paciente.

FECHA: 16-05-2019 08:04:12	ENFERMERO:	LEIDI DANIELA GOMEZ QUIROZ.

Tiene manilla diligenciada con nombres y apellidos completos en mayuscula e identificacion del riesgo por color. Tiene tarjeta de identificacion diligenciada con nombres completos y puesta en el sitio indicado. Tiene las medidas de barrera segun el riesgo. (barandas arriba, cama frenada, timbre de llamado al alcance, iluminacion adecuada, cama en la minima altura posible, piso seco, área despejada, uso de ropa adecuada) Tiene diligenciada la escala de riesgo de caida y clasificado segun el riesgo. Tiene diligenciada la lista de chequeo de Cirugia Segura. Tiene clasificado en riesgo de infeccion quirúrgico. (NNIS) Tiene consentimiento informado de la transfusion, donde el medico le ha explicado el procedimiento, indicaciones, complicaciones, riesgos y alternativas. Tiene venopuncion con catéter periferico vigente y marcado. Se revisa venopuncion en busca de flebitis, extravasaciones y/o infiltraciones y se realizan medidas de prevencion y/o manejo. Tiene equipos, liquidos endovenosos y bombas de infusion rotuladas. Tiene conciliacion de medicamentos diligenciada. Se tienen identificadas las alergias del paciente. Se brindo educación al paciente de las medidas de seguridad nombradas. Se le explicaron las medidas de seguridad utilizando el rotafolio de seguridad del paciente.

FECHA: 16-05-2019 23:25:19	ENFERMERO:	SANDRA MILENA ALARCON MOLANO.

Tiene manilla diligenciada con nombres y apellidos completos en mayuscula e identificacion del riesgo por color. Tiene tarjeta de identificacion diligenciada con nombres completos y puesta en el sitio indicado. Tiene las medidas de barrera segun el riesgo. (barandas arriba, cama frenada, timbre de llamado al alcance, iluminacion adecuada, cama en la minima altura posible, piso seco, área despejada, uso de ropa adecuada) Tiene diligenciada la escala de riesgo de caida y clasificado segun el riesgo. Tiene diligenciada la lista de chequeo de Cirugia Segura. Tiene clasificado en riesgo de infeccion quirúrgico. (NNIS) Tiene diligenciada la escala de identificacion de riesgo de UPP. (Braden) Se mide con la frecuencia segun el riesgo del paciente. Se humecta la piel, se realiza la higiene y aseo diario. Tiene consentimiento informado de la transfusion, donde el medico le ha explicado el procedimiento, indicaciones, complicaciones, riesgos y alternativas. Tiene venopuncion con catéter periferico vigente y marcado. Se revisa venopuncion en busca de flebitis, extravasaciones y/o infiltraciones y se realizan medidas de prevencion y/o manejo. Esta identificado con rotulos de aislamientos y se aplican las medidas necesarias para evitar contaminacion cruzada. Tiene equipos, liquidos endovenosos y bombas de infusion rotuladas. Tiene conciliacion de medicamentos diligenciada. Se tienen identificadas las alergias del paciente. Se brindo educación al paciente de las medidas de seguridad nombradas. Se le explicaron las medidas de seguridad utilizando el rotafolio de seguridad del paciente.

FECHA: 17-05-2019 08:41:23	ENFERMERO:	ELIANA SOTO OSSA.

Tiene manilla diligenciada con nombres y apellidos completos en mayuscula e identificacion del riesgo por color. Tiene tarjeta de identificacion diligenciada con nombres completos y puesta en el sitio indicado. Tiene las medidas de barrera segun el riesgo. (barandas arriba, cama frenada, timbre de llamado al alcance, iluminacion adecuada, cama en la minima altura posible, piso seco, área despejada, uso de ropa adecuada) Tiene diligenciada la escala de riesgo de caida y clasificado segun el riesgo. Tiene diligenciada la lista de chequeo de Cirugia Segura. Tiene clasificado en riesgo de infeccion quirúrgico. (NNIS) Tiene diligenciada la escala de identificacion de riesgo de UPP. (Braden) Se mide con la frecuencia segun el riesgo del paciente. Tiene consentimiento informado de la transfusion, donde el medico le ha explicado el procedimiento, indicaciones, complicaciones, riesgos y alternativas. Tiene venopuncion con catéter periferico vigente y marcado. Se revisa venopuncion en busca de flebitis, extravasaciones y/o infiltraciones y se realizan medidas de prevencion y/o manejo. Esta identificado con rotulos de aislamientos y se aplican las medidas necesarias para evitar contaminacion cruzada. Tiene equipos, liquidos endovenosos y bombas de infusion rotuladas. Tiene conciliacion de medicamentos diligenciada. Se tienen identificadas las alergias del

paciente. Se brindo educación al paciente de las medidas de seguridad nombradas. Se le explicaron las medidas de seguridad utilizando el rotafolio de seguridad del paciente.

FECHA: 17-05-2019 10:21:27	ENFERMERO:	FRANCIA ELENA AVILEZ.

Tiene manilla diligenciada con nombres y apellidos completos en mayuscula e identificacion del riesgo por color. Tiene las medidas de barrera segun el riesgo. (barandas arriba, cama frenada, timbre de llamado al alcance, iluminacion adecuada, cama en la minima altura posible, piso seco, área despejada, uso de ropa adecuada) Tiene diligenciada la escala de riesgo de caida y clasificado segun el riesgo. Tiene diligenciada la lista de chequeo de Cirugia Segura. Tiene clasificado en riesgo de infeccion quirúrgico. (NNIS) Tiene diligenciada la escala de identificacion de riesgo de UPP. (Braden) Tiene consentimiento informado de la transfusion, donde el medico le ha explicado el procedimiento, indicaciones, complicaciones, riesgos y alternativas. Tiene venopuncion con catéter periferico vigente y marcado. Se revisa venopuncion en busca de flebitis, extravasaciones y/o infiltraciones y se realizan medidas de prevencion y/o manejo. Se brindo educación al paciente de las medidas de seguridad nombradas. Se le explicaron las medidas de seguridad utilizando el rotafolio de seguridad del paciente.

MEDICAMENTOS AMBULATORIOS FORMULADOS

MEDICAMENTO	VIA ADMON	DOSIS	CANTIDAD	DIAS TTO	OBSERVACION
1. ESOMEPRAZOL 20MG TABLETA	ORAL	1 TABLETA (S) cada 1 Dia(s)	10 TA	10	1 tab en ayuno

CATETER VENOSO 1

INDICACIÓN / VÍA CATÉTER VENOSO PERIFÉRICO

USUARIO	FECHA Y HORA DE REGISTRO	FECHA Y HORA INSERCION DEL CATETER	CALIBRE UTILIZADO	VIA	NO PUNCIONES REALIZADAS	OBSERVACIÓN	INDICACIÓN
LEIDI DANIELA GOMEZ QUIROZ	08-05-2019 21:59:47	2019-05-08 03:07:00	18G	CEFÁLICA BRAZO	1	Permeable	ANALGESIA ANTIBIÓTICO ADMINISTRACIÓN DE MEDICAMENTOS

CAUSA DE RETIRO DEL CATÉTER

USUARIO	FECHA RETIRO PROTOCOLO	FECHA REAL DE RETIRO	CAUSA RETIRO
LEIDI DANIELA GOMEZ QUIROZ	14-05-2019 09:31:28	2019-05-11	CUMPLE TIEMPO DE RETIRO

ESCALA VALORACIÓN FLEBITIS

USUARIO	FECHA REGISTRO	ESCALA FLEBITIS
YINA ALEJANDRA VILLADA ORTEGA	11-05-2019 15:24:56	SIN SIGNOS CLÍNICOS.
LEIDI DANIELA GOMEZ QUIROZ	11-05-2019 07:47:47	SIN SIGNOS CLÍNICOS.
DIANA MARCELA CORDOBA ALOMIA	11-05-2019 00:04:20	SIN SIGNOS CLÍNICOS.
ALEJANDRA KARINA VALLEJO HERNANDEZ	10-05-2019 20:03:01	SIN SIGNOS CLÍNICOS.
INGRID GISSETH SALAZAR CALLE	10-05-2019 07:53:40	SIN SIGNOS CLÍNICOS.
LEIDY JULIANA BONILLA VALENCIA	09-05-2019 21:57:34	SIN SIGNOS CLÍNICOS.
LEIDI DANIELA GOMEZ QUIROZ	08-05-2019 21:59:54	SIN SIGNOS CLÍNICOS.

ESCALA DE INFILTRACIÓN

USUARIO	FECHA REGISTRO	ESCALA FLEBITIS
YINA ALEJANDRA VILLADA ORTEGA	11-05-2019 15:24:59	NO HAY SÍNTOMAS CLÍNICOS
LEIDI DANIELA GOMEZ QUIROZ	11-05-2019 07:47:50	NO HAY SÍNTOMAS CLÍNICOS
DIANA MARCELA CORDOBA ALOMIA	11-05-2019 00:04:22	NO HAY SÍNTOMAS CLÍNICOS
ALEJANDRA KARINA VALLEJO HERNANDEZ	10-05-2019 20:03:05	NO HAY SÍNTOMAS CLÍNICOS
INGRID GISSETH SALAZAR CALLE	10-05-2019 07:53:59	NO HAY SÍNTOMAS CLÍNICOS
LEIDY JULIANA BONILLA VALENCIA	09-05-2019 21:57:37	NO HAY SÍNTOMAS CLÍNICOS
LEIDI DANIELA GOMEZ QUIROZ	08-05-2019 21:59:57	NO HAY SÍNTOMAS CLÍNICOS

CATETER VENOSO 2

INDICACIÓN / VÍA CATÉTER VENOSO PERIFÉRICO

USUARIO	FECHA Y HORA DE REGISTRO	FECHA Y HORA INSERCION DEL CATETER	CALIBRE UTILIZADO	VIA	NO PUNCIONES REALIZADAS	OBSERVACIÓN	INDICACIÓN
ALEJANDRA KARINA VALLEJO HERNANDEZ	12-05-2019 02:20:44	2019-05-11 22:00:00	22G	BASILICA ANTEBRAZO	1	cambio por fecha.	ADMINISTRACIÓN DE MEDICAMENTOS

CAUSA DE RETIRO DEL CATÉTER

USUARIO	FECHA RETIRO PROTOCOLO	FECHA REAL DE RETIRO	CAUSA RETIRO
ALEJANDRA KARINA VALLEJO HERNANDEZ	13-05-2019 10:44:10	2019-05-13	MAL FUNCIONAMIENTO

ESCALA VALORACIÓN FLEBITIS

USUARIO	FECHA REGISTRO	ESCALA FLEBITIS
NERLIN JULIETH SANTA FLOREZ	13-05-2019 07:20:24	SIN SIGNOS CLÍNICOS.

ESCALA DE INFILTRACIÓN

USUARIO	FECHA REGISTRO	ESCALA FLEBITIS
NERLIN JULIETH SANTA FLOREZ	13-05-2019 07:20:27	NO HAY SÍNTOMAS CLÍNICOS

CATETER VENOSO 3

INDICACIÓN / VÍA CATÉTER VENOSO PERIFÉRICO

USUARIO	FECHA Y HORA DE REGISTRO	FECHA Y HORA INSERCION DEL CATETER	CALIBRE UTILIZADO	VIA	NO PUNCIONES REALIZADAS	OBSERVACIÓN	INDICACIÓN
NERLIN JULIETH SANTA FLOREZ	13-05-2019 10:44:44	2019-05-13 09:01:00	20G	CEFÁLICA ANTEBRAZO	1	.	ADMINISTRACIÓN DE MEDICAMENTOS

CAUSA DE RETIRO DEL CATÉTER

USUARIO	FECHA RETIRO PROTOCOLO	FECHA REAL DE RETIRO	CAUSA RETIRO
NERLIN JULIETH SANTA FLOREZ	14-05-2019 22:02:38	2019-05-13	MAL FUNCIONAMIENTO

ESCALA VALORACIÓN FLEBITIS

USUARIO	FECHA REGISTRO	ESCALA FLEBITIS
LEIDY JULIANA BONILLA VALENCIA	14-05-2019 15:45:54	SIN SIGNOS CLÍNICOS.
SANDRA MILENA ALARCON MOLANO	14-05-2019 09:31:05	SIN SIGNOS CLÍNICOS.
YINA ALEJANDRA VILLADA ORTEGA	13-05-2019 21:40:12	SIN SIGNOS CLÍNICOS.

ESCALA DE INFILTRACIÓN

USUARIO	FECHA REGISTRO	ESCALA FLEBITIS
LEIDY JULIANA BONILLA VALENCIA	14-05-2019 15:46:13	NO HAY SÍNTOMAS CLÍNICOS
SANDRA MILENA ALARCON MOLANO	14-05-2019 09:31:09	NO HAY SÍNTOMAS CLÍNICOS
YINA ALEJANDRA VILLADA ORTEGA	13-05-2019 21:40:17	NO HAY SÍNTOMAS CLÍNICOS

ESTA HISTORIA AUN NO PRESENTA NOTAS DE OBSERVACION

ESTA HISTORIA AUN NO PRESENTA REGISTRO DIARIO DE ENFERMERIA

REGISTRO DE ADMINISTRACIÓN DE INSUMOS

CÓDIGO			PRODUCTO			
2M001C002640001			CATETER INTRAVENOSO # 18G CX100			
FECHA	**HORA**	**USUARIO**	**CANTIDAD**	**DESECHOS**	**ENTREGAS AL PACIENTE**	**OBSERVACIÓN**
2019-05-07	22:00	**ANDRES FELIPE HERNANDEZ RODRIGUEZ**	1	0	0	
2019-05-11	00:50	**DIANA MARCELA CORDOBA ALOMIA**	4	0	0	

REGISTRO DE ADMINISTRACIÓN DE INSUMOS						
CÓDIGO			PRODUCTO			
2C011C002642000			CATETER INTRAVENOSO # 20 CX100 PLUS VITAL			
FECHA	**HORA**	**USUARIO**	**CANTIDAD**	**DESECHOS**	**ENTREGAS AL PACIENTE**	**OBSERVACIÓN**
2019-05-07	22:00	**ANDRES FELIPE HERNANDEZ RODRIGUEZ**	1	0	0	
2019-05-12	12:31	**JOSE ALEJANDRO SISCO PEÑA**	2	0	0	
2019-05-14	00:02	**YINA ALEJANDRA VILLADA ORTEGA**	2	0	0	

REGISTRO DE ADMINISTRACIÓN DE INSUMOS						
CÓDIGO			PRODUCTO			
2M001C002640003			CATETER INTRAVENOSO # 22G CX100			
FECHA	**HORA**	**USUARIO**	**CANTIDAD**	**DESECHOS**	**ENTREGAS AL PACIENTE**	**OBSERVACIÓN**
2019-05-12	12:31	**JOSE ALEJANDRO SISCO PEÑA**	2	0	0	

REGISTRO DE ADMINISTRACIÓN DE INSUMOS						
CÓDIGO			PRODUCTO			
219E001290655			EQUIPO BOMBA INFUSION REF:MRC1007SP CX100			
FECHA	**HORA**	**USUARIO**	**CANTIDAD**	**DESECHOS**	**ENTREGAS AL PACIENTE**	**OBSERVACIÓN**
2019-05-07	22:00	**ANDRES FELIPE HERNANDEZ RODRIGUEZ**	1	0	0	
2019-05-11	00:50	**DIANA MARCELA CORDOBA ALOMIA**	2	0	0	

REGISTRO DE ADMINISTRACIÓN DE INSUMOS						
CÓDIGO			PRODUCTO			
2211E001290649			EQUIPO BURETROL 150ML GLOBAL REF.81050			
FECHA	**HORA**	**USUARIO**	**CANTIDAD**	**DESECHOS**	**ENTREGAS AL PACIENTE**	**OBSERVACIÓN**
2019-05-11	00:50	**DIANA MARCELA CORDOBA ALOMIA**	2	0	0	

REGISTRO DE ADMINISTRACIÓN DE INSUMOS						
CÓDIGO			PRODUCTO			
2211E001290647			EQUIPO EXTENSION ANESTESIA ESTERIL REF: 81-020 CX100 GHC			
FECHA	**HORA**	**USUARIO**	**CANTIDAD**	**DESECHOS**	**ENTREGAS AL PACIENTE**	**OBSERVACIÓN**
2019-05-07	22:00	**ANDRES FELIPE HERNANDEZ RODRIGUEZ**	1	0	0	
2019-05-11	19:12	**YINA ALEJANDRA VILLADA ORTEGA**	1	0	0	

2019-05-14	00:02	**YINA ALEJANDRA VILLADA ORTEGA**	1	0	0	

REGISTRO DE ADMINISTRACIÓN DE INSUMOS						
CÓDIGO			**PRODUCTO**			
2M001M001610014			EQUIPO MACROGOTERO SIN AGUJA CX400			
FECHA	**HORA**	**USUARIO**	**CANTIDAD**	**DESECHOS**	**ENTREGAS AL PACIENTE**	**OBSERVACIÓN**
2019-05-17	12:09	**ELIANA SOTO OSSA**	1	0	0	

REGISTRO DE ADMINISTRACIÓN DE INSUMOS						
CÓDIGO			**PRODUCTO**			
2243R000532211			GORRO DE ENFERMERA BLANCO P00			
FECHA	**HORA**	**USUARIO**	**CANTIDAD**	**DESECHOS**	**ENTREGAS AL PACIENTE**	**OBSERVACIÓN**
2019-05-08	08:58	**YAJAIRA OTERO**	2	0	0	

REGISTRO DE ADMINISTRACIÓN DE INSUMOS						
CÓDIGO			**PRODUCTO**			
2203J000020983			JERINGA 10 ML C/A 21G X 1 1/2 CX100 MADHOS 1 UNIDAD	. X 1 . DUMIAN MEDICAL S.A.S		
FECHA	**HORA**	**USUARIO**	**CANTIDAD**	**DESECHOS**	**ENTREGAS AL PACIENTE**	**OBSERVACIÓN**
2019-05-07	22:00	**ANDRES FELIPE HERNANDEZ RODRIGUEZ**	2	0	0	
2019-05-10	09:20	**INGRID GISSETH SALAZAR CALLE**	10	0	0	
2019-05-11	00:50	**DIANA MARCELA CORDOBA ALOMIA**	5	0	0	
	08:53	**LEIDI DANIELA GOMEZ QUIROZ**	7	0	0	
2019-05-12	19:16	**JOSE ALEJANDRO SISCO PEÑA**	1	0	0	
	19:16	**JOSE ALEJANDRO SISCO PEÑA**	9	0	0	
2019-05-14	00:02	**YINA ALEJANDRA VILLADA ORTEGA**	5	0	0	
	10:13	**SANDRA MILENA ALARCON MOLANO**	5	0	0	
2019-05-15	00:27	**LEIDI DANIELA GOMEZ QUIROZ**	4	0	0	
2019-05-16	09:30	**LEIDI DANIELA GOMEZ QUIROZ**	10	0	0	

REGISTRO DE ADMINISTRACIÓN DE INSUMOS						
CÓDIGO			**PRODUCTO**			
2351J000020001			JERINGA 1 ML C/A 30 X 1/2 FDA REF:JD-01U3013-SB CX100			
FECHA	**HORA**	**USUARIO**	**CANTIDAD**	**DESECHOS**	**ENTREGAS AL PACIENTE**	**OBSERVACIÓN**
2019-05-12	19:16	**JOSE ALEJANDRO SISCO PEÑA**	10	0	0	
2019-05-14	00:02	**YINA ALEJANDRA VILLADA ORTEGA**	1	0	0	
	10:13	**SANDRA MILENA ALARCON MOLANO**	2	0	0	

REGISTRO DE ADMINISTRACIÓN DE INSUMOS	
CÓDIGO	**PRODUCTO**
2M001M001610010	POLAINA DESECHABLE AZUL PX100

FECHA	HORA	USUARIO	CANTIDAD	DESECHOS	ENTREGAS AL PACIENTE	OBSERVACIÓN
2019-05-08	08:58	YAJAIRA OTERO	4	0	0	

REGISTRO DE ADMINISTRACIÓN DE INSUMOS						
CÓDIGO			PRODUCTO			
2203C002640216			TAPON HEPARINIZADO AMARILLO CX100 GCMEDICAS			
FECHA	HORA	USUARIO	CANTIDAD	DESECHOS	ENTREGAS AL PACIENTE	OBSERVACIÓN
2019-05-12	12:31	JOSE ALEJANDRO SISCO PEÑA	1	0	0	

REGISTRO DE ADMINISTRACIÓN DE INSUMOS						
CÓDIGO			PRODUCTO			
2111M001610779			TAPON MULTIPLE			
FECHA	HORA	USUARIO	CANTIDAD	DESECHOS	ENTREGAS AL PACIENTE	OBSERVACIÓN
2019-05-10	09:20	INGRID GISSETH SALAZAR CALLE	1	0	0	

REGISTRO DE ADMINISTRACIÓN DE INSUMOS						
CÓDIGO			PRODUCTO			
2225C002660521			TEGADERM 10 X 12 CM 3M REF. 1626 CX50			
FECHA	HORA	USUARIO	CANTIDAD	DESECHOS	ENTREGAS AL PACIENTE	OBSERVACIÓN
2019-05-08	23:10	LEIDI DANIELA GOMEZ QUIROZ	1	0	0	
2019-05-12	12:31	JOSE ALEJANDRO SISCO PEÑA	1	0	0	
2019-05-14	00:02	YINA ALEJANDRA VILLADA ORTEGA	1	0	0	

REGISTRO DE ADMINISTRACIÓN DE INSUMOS						
CÓDIGO			PRODUCTO			
2225C002660522			TEGADERM 6 X 7 REF: 1624 CX100			
FECHA	HORA	USUARIO	CANTIDAD	DESECHOS	ENTREGAS AL PACIENTE	OBSERVACIÓN
2019-05-07	22:00	ANDRES FELIPE HERNANDEZ RODRIGUEZ	1	0	0	

PROFESIONAL: LAURA MARCELA RAMIREZ PAYA

CC - 1118299589

ESPECIALIDAD - MEDICO GENERAL

Imprimió: VICTOR ELIECER MEDINA - victor.medina

Fecha Impresión: 2019/6/12 - 12:25:17

COSMITET LTDA.
CLÍNICA REY DAVID
ESTE DOCUMENTO ES
FIEL COPIA DEL ORIGINAL
DPTO. ARCHIVO CLÍNICO

COSMITET LTDA.

EPICRISIS

PACIENTE: MILTON ANIBAL LUNA ROJAS	**IDENTIFICACION:** CC 16739673	**HC:** 16739673 - CC
FECHA DE NACIMIENTO: 12/1/1967	**EDAD:** 52 Años	**SEXO:** M	**TIPO AFILIADO:** Cotizante
RESIDENCIA: CR 72 1A 39 BRR LOURDES	VALLE DEL CAUCA-CALI	**TELEFONO:** 3238972+3146916715
NOMBRE ACOMPAÑANTE: HEYDY ROJAS	**PARENTESCO:** Otro Familiar	**TELEFONO:** 3152896139
FECHA INGRESO: 7/3/2019 - 16:34:24	**FECHA EGRESO:** 4/4/2019 - 10:50:47	**CAMA:** 405R-A
DEPARTAMENTO: 060607 - HOSPITALIZACION - CRD	**SERVICIO:** HOSPITALARIO	
CLIENTE: FIDUCIARIA LA PREVISORA S.A.	**PLAN:** PROGRAMA MAGISTERIO REGION 2(VALLE-CAUCA)	

DATOS DEL INGRESO

- **MOTIVO CONSULTA**
  " REMITIDO DE LA CLINICA COLOMBIA PARA CONTINUAR MANEJO MEDICO, ANTECEDENTE DE ACCIDENTE DE TRANSITO, EL 26 DE FEBRERO CON TRAUMA EN PIE CON FRACTURA Y DEFECTO DE COBERTURA "

- **ESTADO GENERAL Y ENFERMEDAD ACTUAL ACTUAL**
  INGRESA PACIENTE REMITIDO DE CLINICA COLOMBIA, CON ANTECEDENTE DE ACCIDENTE DE TRANSITO EL 26 DE FEBRERO CON POLITRAUMATISMO, TCE CON PERDIDA DE LA CONCIENCIA, TRAUMATISMO EN MIEMBRO SUPERIOR DERECHO Y TRAUMA EN PIE DERECHO, EL TAC DE CRANEO DESCARTO LESION, REQUIRIO DE LAVADO MAS DESBRIDAMIENTO MAS SISTEMA VAC EL 26 DE FEBRERO DE PIE DERECHO CON EVIDENCIA DE DEFECTO DE COBERTURA, CON FRACTURAS EXPUESTAS DEL 1, 2 Y 3 DEDO DEL PIE DERECHO, REQUEIRIO NUEVO LAVADO MAS DESBRIDAMIENTO MAS RECAMBIO DE SISTEMA VAC EL 2 DE MARZO MAS REDUCCION ABIERTA MAS FIJACION INTERNA DEL TERCER METATARSIANO DEL PIE DERECHO.. REMITEN PARA CONTINUAR MANEJO, POR CONSUMO TOTAL DEL SOAT..
  INGRESA CONCIENTE, EN APARENTES BUENAS CONDICIONES GENERALES..

  ANT PATOLOGICOS: NEIGA
  ANT QX: NIEGA
  ANT ALERGICOS: NO SE SABE, CREE QUE FUE CON LA DIPIRONA

- **ANTECEDENTES PERSONALES**
  PATOLOGICOS
  OTROS : Si - TBC PULMONAR HACE 21 AÃ'OS CON TTO Y RESOLUCION SION RECIDIVAS
  ANTECEDENTES
  ALERGICOS : No - NO
  OTROS : Si - TBC PULMONAR HACE 21 AÑOS

- **EXAMEN FISICO**
  PIEL (10) : ANORMAL
  CABEZA Y CUELLO (14) : ANORMAL
  EXTREMIDADES (20) : ANORMAL
  HALLAZGOS: PACIENTE CONCIENTE, ALERTA, NORMOCEFALOE, CON HERIDA A NIVEL DE MENTON, SUTURADA, SIN SIGNOS DE SOBREINFECCION,
  CUELLOM OVIL, SIN ADENOMEGALIAS,
  RUIDOS CARDIACOS RITMICOS, SIN SOPLOS,
  CAMPOS PULMONARES VENTILADOS, SIN RUIDOS SOBREAGREGADOS,
  ABD: BLANDO, NO DOLOROSO,
  GU: SE OMITE
  EXT: CON USO DE VENDAJES ELASTICOS, EN TOBILLO Y PIE DERECHO, SIN ESTIGMAS DE SANGRADO, HERIDA CUBIERTA, NO PERSIBO MAL OLOR, LLENADO CAPILAR DISTAL ADECUADO,
  SNC: NO DEFICIT MOTOR, NI NEUROLOGICO ASOCIADO

- **APOYOS DIAGNOSTICOS**
  HEMOGRAMA IV HEMOGLOBINA HEMATOCRITO RECUENTO DE ERITROCITOS INDICES ERITROCITARIOS LEUCOGRAMA RECUENTO DE PLAQUETAS INDICES PLAQUETARIOS Y MORFOLOGIA ELECTRONICA E HISTOGRAMA AUTOMATIZADO, NITROGENO UREICO, COLGAJO COMPUESTO A DISTANCIA EN VARIOS TIEMPOS, TIEMPO DE PROTROMBINA TP, RADIOGRAFIA DE TOBILLO AP LATERAL Y ROTACION INTERNA, TOMOGRAFIA COMPUTADA DE CRANEO SIMPLE, INTERCONSULTA POR ESPECIALISTA EN CIRUGIA PLASTICA ESTETICA Y RECONSTRUCTIVA, LAVADO IRRIGACION Y CUIDADOS DE HERIDA EN AREA GENERAL, RADIOGRAFIA DE HOMBRO, COLGAJO NEUROVASCULAR EN ISLA, LIMPIEZA Y DESBRIDAMIENTO QUIRURGICOS DE

MUSCULOS TENDONES Y FASCIA EN PIE, CULTIVO PARA MICROORGANISMOS EN CUALQUIER MUESTRA DIFERENTE A MEDULA OSEA ORINA Y HECES, SECUESTRECTOMIA DRENAJE DESBRIDAMIENTO DE TARSO O METATARSO CADA UNO, RADIOGRAFIA DE PIE AP LATERAL Y OBLICUA, CREATININA EN SUERO U OTROS FLUIDOS, TIEMPO DE TROMBOPLASTINA PARCIAL TTP

- **DIAGNOSTICOS DE INGRESO**

CODIGO	DIAGNOSTICO	TIPO DIAGNOSTICO	PRIMARIO
S923	FRACTURA DE HUESO DEL METATARSO	IMPRESION DIAGNOSTICA	P

DATOS DE LA EVOLUCION

- **DATOS DE LA EVOLUCION**

2019-03-07 22:53:16 PROFESIONAL: PAOLA JOHANA CARCAMO HERNANDEZ
ANALISIS (JUSTIFICACION): PACIENTE CON FX DE PIE DERECHO SECUNDARIO A ACCIDENTE DE TRANSITO QUIEN INGRESA EN EL DIA DE HOY , FUE VALORADO POR ORTOPEDIA QUIEN INDICA EXPLORACION DE HERIDA Y EN CASO DE SER NECESARIO COLOCACION DE SISTEMA VAC .

2019-03-08 05:51:50 PROFESIONAL: JAIRO IBARRA IMBACHI
ANALISIS (JUSTIFICACION): PROGRAMADO LAVADO QUIRURGIO HOY NADA VIA ORAL

2019-03-08 12:17:06 PROFESIONAL: LUIS CERON
ANALISIS (JUSTIFICACION): PACIENTE HEMODINAMICAMENTE ESTABLE SIN USO DE VASOACTIVOS SIN VASODILATADORES SIN DISFUNCION RESPIRATORIA SIN FIEBRE
PACIETNE ADULTO NO POSTRADO CON ANTECEDENTE DE FX EXPUESTA DE METATARSIANOS. PIE DERECHO
LESION COMPLEJA DE EXTENSORES DEFECTO DE COBERTURA EN PIE DERECHO AHORA VALORADO POR ORTOPEDIA ENCUENTRA DEFECTO DE COBERTURA EN MANEJO CONSISTEMA VAC SIN MAQUINA DE VACIO CONSIDERA QUE REQUIERE HOSPITALIZACION CONTINUAR MANEJO ANTIBIOTICO INSTAURADO.CARGA TURNO QUIRURGICO PARA LAVADO EXPLORACION DE HERIDA Y COLOCACION DE SISTEMA VAC DE SER NECESARIO.
CIFRAS TENSIONALES EN METAS
METAS PAM 70-100 GLUCOMETRIAS 80-150 PULSO DE 60-80X. POTASIO 3,8-4,5 MEQ/LT. SODIO 134-148 MEQ/LT DIURESIS MAS DE 50 ML/HORA, TASA URINARIA DE 0.5 ML/KG/HORA
SE CONTINUA MANEJO INTEGRAL EN URGENCIAS HASTA TRASLADO
PENDIENTE TRASLADO A PISO SUJETO A DISPONIBILIDAD DE CUPO
SE EXPLICA DURANTE LA VALORACION A PACIENTE Y A FAMILIAR QUIENES MANIFIESTAN ENTENDER Y ACEPTAN
INTER. APOYO DIAGNOSTICO: HEMOGARMA NORMAL
TIEMPOS NORMALES
CREATININA NORMAL 1.14
INTER. ESTUDIOS IMAGENOLOGIA: RX DE PIE DERECHO FX COMPLEJA DE MTT CON CLAVOS DE FIJACION

2019-03-08 15:45:00 PROFESIONAL: LAURA MARCELA RAMIREZ PAYA
ANALISIS (JUSTIFICACION): PACIENTE MASCULINO DE 52 AÑOS POSTQUIRURGICO INMEDIATO DE LAVADO + DESBRIDAMIENTO A NIVEL DORSAL DEL PIE DERECHO, QUIEN SE VALORA EN SALA DE RECUPERACION DE ANESTESIA CONDUCTIVA Y EVENTO QUIRURGICO, EL CUAL SE ENCUENTRA CON BUENA EVOLUCION CLINICA, SIN ALTERACIONES HEMODINAMICAS, NO ALTERACIONES A NIVEL NEUROLOGICO, NO ALTERACIONES EN EL PATRON RESPIRATORIO, CON RECUPERACION TOTAL DE ANESTESIA PREVIAMENTE DESCRITA, SIN ALTERACIONES AL EXAMEN FISICO DE CAUSA SECUNDARIA AL EVENTO QUIRURGICO. SE ENCUENTRA PENDIENTE QUE PACIENTE REALICE DIURESIS ESPONTANEO Y TOLERE VIA ORAL, POR LO QUE SE INFORMA AL PERSONAL DE ENFERMERIA, PARA QUE VIGILEN DICHAS ACCIONES EN HOSPITALIZACION, POR AHORA SE CONSIDERA QUE PACIENTE QUIEN DEBE DE CONTINUAR CON ORDENES DADAS POR ESPECIALISTA TRATANTE.

2019-03-09 09:46:31 PROFESIONAL: CARLOS EDUARDO ALEGRIA VALENCIA
ANALISIS (JUSTIFICACION): POP LAVADO QUIRURIGICA EN PIE ESTABRL, SIN DIFIUCLTD RESPIRATORIA. EXTREIDADES HERIDA CUBIERTA SISTEMA VAC FUNCIONA. PCT CON BUENA EVLUCION SE ESPERA REPORTE DE CULTIVO. HB 13

2019-03-10 10:43:46 PROFESIONAL: CARLOS EDUARDO ALEGRIA VALENCIA
ANALISIS (JUSTIFICACION): PENDIENTE RESULTADO DE CULTIVO INTRA-OPERATORIO

2019-03-16 09:19:05 PROFESIONAL: DIANA MARCELA HERNANDEZ CASTAÑO
ANALISIS (JUSTIFICACION): PACIENTE A CARGO DE CIRUGIA PLASTICA, SE ENCUENTRA EN PROCEDIMIENTO QX.

2019-03-17 11:18:55 PROFESIONAL: DIANA MARCELA HERNANDEZ CASTAÑO
ANALISIS (JUSTIFICACION): PACIENTE CON PROCEDIMEINTO QX EL DIA DE AYER, SIN COMPLICACIONES, SIN CAMBIOS EN LA EVOLUCION CLINICA, HEMOGRAMA POST TRANSFUSION DENTRO DE LIMITES NORMALES. CONTROL DE SIGNOS VITALES. INFORMAR CAMBIOS.
INTER. APOYO DIAGNOSTICO: HEMOGRAMA IV HEMOGLOBINA HEMATOCRITO RECUENTO DE ERITROCITOS INDICES ERITROCITARIOS LEUCOGRAMA RECUENTO DE PLAQUETAS INDICES PLAQUETARIOS Y MORFOLOGIA ELECTRONICA E HISTOGRAMA AUTOMATIZADO - OBSERVACIóN (17/03/2019 11:16:14): CUADRO HEMATICO NORMAL

2019-03-18 09:51:47 PROFESIONAL: GUETY DAZA GOMEZ
ANALISIS (JUSTIFICACION): PACIENTE ESTABLE, SIN DIFICULTAD RESPIRATORIA, ASINTOMATICO, EXTREMIDADES HERIDAS CUBIERTAS SISTEMA VAC FUNCIONAL, PACIENTE CON BUENA EVOLUCION, SE ESPERA REVISION DE INJERTOS EN SALA DE CIRUGIA

2019-03-20 12:01:32 PROFESIONAL: LAURA MARCELA RAMIREZ PAYA

ANALISIS (JUSTIFICACION): PACIENTE MASCULINO DE 52 AÑOS POSTQUIRURGICO INMEDIATO DE LAVADO + DESBRIDAMIENTO DE HERIDA EN DORSO DEL MIEMBRO INFERIOR DERECHO, QUIEN SE VALORA EN SALA DE RECUPERACION DE ANESTESIA GENERAL Y EVENTO QUIRURGICO, LA CUAL SE ENCUENTRA CON BUENA EVOLUCION CLINICA, SIN ALTERACIONES HEMODINAMICAS, NO ALTERACIONES A NIVEL NEUROLOGICO, NO ALTERACIONES EN EL PATRON RESPIRATORIO, NO ALTERACIONES A NIVEL DE LA VOZ, CON RECUPERACION TOTAL DE ANESTESIÁ PREVIAMENTE DESCRITA, SIN ALTERACIONES AL EXAMEN FISICO DE CAUSA SECUNDARIA AL EVENTO QUIRURGICO. SE ENCUENTRA PENDIENTE QUE PACIENTE REALICE DIURESIS ESPONTANEO Y TOLERE VIA ORAL, POR LO QUE SE INFORMA AL PERSONAL DE ENFERMERIA, PARA QUE VIGILEN DICHAS ACCIONES EN HOSPITALIZACION, POR AHORA SE CONSIDERA QUE PACIENTE QUIEN DEBE DE CONTINUAR CON ORDENES DADAS POR ESPECIALISTA TRATANTE.

2019-03-22 20:22:31 PROFESIONAL: MARCELA PATRICIA PATIÑO
ANALISIS (JUSTIFICACION): PACIENTE CON TRAUMA SEVERO EN PIE DERECHG CON FRATURAS EXPUESTAS DE METATRSIANOS , POP DE OSTEOSINTESIS 3 Y 4 , DEFEECTO DE COBERTURA EN DORSO DE PIE CON EXPOSCIION DE METATARSIANOS, Y TENDONES EXTENSORES , PERDIDA DE EXTENSOR DE HLLUX, REQUIERE COBERTURA CON COLGAJO FASCIUOCUTANEO PRIORITARIO SE EXPLICA AMPLIAMENTE PROCEDIMIENTO Y DIFERENTES OPCIONES QUIRUGICAS AL PACIENTE Y ACOMPAñANTE HERMANOS, RIESGOS Y CICATRICES. ACEPTAN PROCEDIMIENTO SS TURNO
INTER. APOYO DIAGNOSTICO: X

2019-03-26 12:30:51 PROFESIONAL: MARCELA PATRICIA PATIÑO
ANALISIS (JUSTIFICACION): PACIENTE CON FRACTURA EXPUESTA DE METATARSIANOS TRAUMA COMPLEJO EN PIE DERECHO SE LLEVA A CIRUGIA SE REALZA DESBRIDAMIENTO DE TEJIDO NECROTICO SE REALZIA COLGAJO FASCIOCUTANEO MASQUELET 1 TIEMPO DIFERIDO SE DEJA SISTEMA DE VACIO SE CUBRE AREA DONANTE CON INJERTO DE PIEL DE MUSLO IPSILATERAL
INTER. APOYO DIAGNOSTICO: X

2019-03-27 07:53:57 PROFESIONAL: MARCELA PATRICIA PATIÑO
ANALISIS (JUSTIFICACION): SE PROGRAMA REVISION DE COLGAJO Y AVANCE ´PAA EL 29 DE MAEZO
INTER. APOYO DIAGNOSTICO: HB POP 13

2019-03-28 13:11:06 PROFESIONAL: MARCELA PATRICIA PATIÑO
ANALISIS (JUSTIFIGACION): MAñA CIRUGIA AVANCE DE COLGAJO MASQUELET SE EXPLICA PROCEDIMIENTO RIESGOS
INTER. APOYO DIAGNOSTICÒ: X

2019-03-29 12:50:17 PROFESIONAL: MARCELA PATRICIA PATIÑO
ANALISIS (JUSTIFICACION): BAJO ANESTESIA CONDUCTIVA SE LLEVA PACIENTE A CIRUGIA SE AVANZA COLGAJO FASCIOCUTANEO LATERAL DE PIENA MASQUELET Y SE UNE CON COLGAJ EN DORSO DE PIE PARA COBERTURADE TODA LEL AREA CRUENTA SE DEJA CN SISTEMADE VACIO
PLAN REVISON EN 5 DIAS SS TURNO
INTER. APOYO DIAGNOSTICO: CULTIVO NEGATIVO

2019-03-30 12:18:39 PROFESIONAL: MARCELA PATRICIA PATIÑO
ANALISIS (JUSTIFICACION): 1 DIA POP DE AVANCE DE COLGAJO FASCIOCTUTANEO PAR COBERTURA DE DEFECTO DE DORSO DE PIE CON SISTEMA DE VACIO FUNCIONAL SE INICIADIOSMINA HESPERIDINA PARA MANEJO PROFILACTICO DE TROMBOSIS VENOSA
INTER. APOYO DIAGNOSTICO: HB POP 10-6 ADECUADA

2019-04-02 08:06:42 PROFESIONAL: GUETY DAZA GOMEZ
ANALISIS (JUSTIFICACION): PACIENTE ALERTA, AFEBRIL, CON FLEBITIS EN MIEMBROS SUPERIORES, MIEMBROS INFERIOR CON HERIDA CUBIERTA CON SISTEMA VAC FUNCIONAL. PACIENTE PROGRAMADO PARA CIRUGIA DE REVISION DE INJERTOS EL DIA DE MAñANA, SE INDICA SUSPENDER TRAAMDOL, CEFALOTINA. SE INICIA CEFALEXINA 500MG VO CADA 6 HORAS

2019-04-02 13:10:30 PROFESIONAL: MARCELA PATRICIA PATIÑO
ANALISIS (JUSTIFICACION): PACIENTE CPENDIENTE CIRUGIA MAñANA SE SUSPENDE LIQUIDOS ENDOVENOSS, POR FLEBITIS SE INICA MANEJO TOPICO
INTER. APOYO DIAGNOSTICO: X

2019-04-03 17:25:16 PROFESIONAL: MARCELA PATRICIA PATIÑO
ANALISIS (JUSTIFICACION): PACIENTE CON ANTECEDENTE DE DE FRACTURA DE METATARSIANO EXPUESTA PIE DERECHO REMITIDO CON OSTEOSINTESIS Y DEFECTO DE COBERTURA EN DORSO DE PIE SE REALIZARON LABVADOS QUIRUGICOS Y COLGAJO FAQSCIOCUTANEO MASQUELET HOY SE REALZIA REVISON QUIRUGICA COLGAJOS BIEN PERFUNDIDOS LIGERA CONGESTION VENOSA
SE DEJA CON APOSITOS
Y FERULA POSTERIOR PLAN SALIDA CON FORMULA DE CEFALEXINAA ACETAMINOFEN DAFLON ENOXOPARINA CONTROL POR CONSULTA EXTERNA SIGNOSD DE ALRMA
INTER. APOYO DIAGNOSTICO: CULTIVCS NEGATIVOS

2019-04-04 08:00:37 PROFESIONAL: GUETY DAZA GOMEZ
ANALISIS (JUSTIFICACION): PACIENTE CON ANTECEDENTE DE DE FRACTURA DE METATARSIANO EXPUESTA PIE DERECHO REMITIDO CON OSTEOSINTESIS Y DEFECTO DE COBERTURA EN DORSO DE PIE SE REALIZARON LABVADOS QUIRUGICOS Y COLGAJO FAQSCIOCUTANEO MASQUELET HOY SE REALZIA REVISON QUIRUGICA COLGAJOS BIEN PERFUNDIDOS LIGERA CONGESTION VENOSA
SE DEJA CON APOSITOS
Y FERULA POSTERIOR PLAN SALIDA CON FORMULA DE CEFALEXINAA ACETAMINOFEN DAFLON ENOXOPARINA CONTROL POR

CONSULTA EXTERNA SIGNOSD DE ALRMA

INTER. APOYO DIAGNOSTICO:

- **MEDICAMENTOS**
  FENTANILO CITRATO, AMPICILINA+SULBACTAM, REMIFENTANILO, CEFALEXINA, ACETAMINOFEN, RANITIDINA (CLORHIDRATO), MORFINA, ENOXAPARINA, DIPIRONA, ENOXAPARINA, ESOMEPRAZOL , TRAMADOL CLORHIDRATO, LIDOCAINA SIMPLE, DIOSMINA+ HESPERIDINA, CLORURO DE SODIO , CEFALOTINA, CLOTRIMAZOL

DATOS DEL EGRESO

- **PLAN DE SEGUIMIENTO**
  SALIDA CON RECOMENDACIONES -
  CITA DE CONTROL POR CONSULTA EXTERNA DRA PATI?O
  FORMULA MEDICA ANALGESICO - ANTIBIOTICO - ENOXAPARINA -DAFLON
  INCAPACIDAD MEDICA
- **DIAGNOSTICOS DE EGRESO**

CODIGO	DIAGNOSTICO	TIPO DIAGNOSTICO	PRIMARIO
S923	FRACTURA DE HUESO DEL METATARSO	IMPRESION DIAGNOSTICA	P

- **CAUSA DE SALIDA**
  TIPO CAUSA : ORDEN MEDICA
  REMITIDO A : FECHA DE EGRESO 4-04-2019

RIESGO DE CAIDA:

- **Alto**

RIESGO DE ULCERAS POR PRESION:

- **Bajo**

- **SIGNOS DE ALARMA**
  CAMBIOS DE COLORACION EN LA HERIDA QUIRURGICA O SALIDA DE PUS,DIFICULTAD PARA RESPIRAR,FIEBRE ALTA QUE NO MEJORA
- **SE ENTREGA PLAN DE RECOMENDACIONES**
  - TOME LA MEDICACIÓN ORDENADA POR EL MÉDICO CON EL HORARIO Y DURACIÓN QUE SE LE EXPLICÓ; Y FORMULÓ;.
  - NO SE AUTOMEDIQUE.
  - NO SUSPENDA MEDICAMENTOS SIN CONSULTAR AL MÉDICO
  - ASISTA A LOS CONTROLES MÉDICOS PROGRAMADOS
- **SE REMITE A SU ASEGURADOR PARA FORMULACIÓN MEDICA**
  NO APLICA

RIESGO DE CAIDA

- **RIESGO MUY ALTO - MAYOR DE 3 PUNTOS**

RIESGO DE ULCERAS POR PRESION

- **Bajo**

PROFESIONAL: MARCELA PATRICIA PATIÑO
CC - 42085050 - T.P 063/96
ESPECIALIDAD - CIRUJANO PLASTICO

Imprimió: VICTOR ELIECER MEDINA - victor.medina

Fecha Impresión : 2019/6/12 - 12:25:42

COSMITET LTDA.
CLÍNICA REY DAVID
ESTE DOCUMENTO ES
FIEL COPIA DEL ORIGINAL
DPTO. ARCHIVO CLÍNICO

COSMITET LTDA.

NOTA OPERATORIA

DATOS PACIENTE			
Nº INGRESO	1383291	**FECHA INGRESO**	07/03/2019 04:34 pm
Nº CUENTA	1517896		
PACIENTE	CC 16739673	MILTON ANIBAL LUNA ROJAS	
EDAD	52 Años		
DIRECCION	CR 72 1A 39 BRR LOURDES	**TELÉFONO**	3238972+3146916715
ENTIDAD	NIT 860525148	FIDUCIARIA LA PREVISORA S.A.	
PLAN	PROGRAMA MAGISTERIO REGION 2(VALLE-CAUCA)		
VIA DE INGRESO	Urgencias	**RESPONSABLE: MARINA REYES CASTRO**	

DATOS DEL PROCEDIMIENTO			
FECHA INICIO	2019-03-08 00:45	**DURACION**	01:00 (HH:mm)
QUIROFANO	Quirofano3 Rey David		
VIA ACCESO	UNICO O UNILATERAL	**TIPO CIRUGIA**	LIMPIA-CONTAMINADA
AMBITO CIRUGIA	HOSPITALARIA	**FINALIDAD CIRUGIA**	TERAPEUTICO
ANESTESIOLOGO	GUSTAVO ADOLFO CHICANGANA FIGUEROA	**AYUDANTE**	LAURA MARCELA RAMIREZ PAYA
INSTRUMENTADOR		**CIRCULANTE**	
TIPO DE CIRUGIA	PROGRAMADA		

PROCEDIMIENTOS REALIZADOS		
CARGO	**DESCRIPCION**	
770802	SECUESTRECTOMIA DRENAJE DESBRIDAMIENTO DE TARSIANOS Y METATARSIANOS CADA UNO	
	PROFESIONAL	JAIRO IBARRA IMBACHI **TP:** 19556
834950	LIMPIEZA Y DESBRIDAMIENTO QUIRURGICOS DE MUSCULOS TENDONES Y FASCIA EN PIE	
	PROFESIONAL	JAIRO IBARRA IMBACHI **TP:** 19556

DESCRIPCIONES TECNICAS QUIRURGICAS

JAIRO IBARRA IMBACHI

ASEPSIA ANTISEPSIA CON YODADOS CAMPOS QUIRURGICOS ESTERILES , SE PROCEDE CON DESBRIDAMIENTO DE BORDES DE HERIDA , DESBRIDAMIENTO DE FASCIA Y TENDONES DESVITALIZADOS LAVADO SECUESTRECTOMIA DE METATARSIANOS, SE TOMAN 2 CULTIVOS DE SECRECION DE PIE HEMOSTASIA ,S E PROCEDE CON COLOCACION DE SISTEMA DE PRESION NEGATIVA TALLA S Y CANISTER 1000

HALLAZGOS QUIRURGICOS

JAIRO IBARRA IMBACHI

HERIDA EN DORSO D E PIE DERECHO CON EXPOSICION OSEA Y TENDINOSA , TEJIDO DESVITALIZADO EN DORSO DE PIE-PERDIDA D E EXTENSOR LARGO DE LE HALLUX Y DE LOS DESDOS . GRAM DEFECTO DE COBERTRUA DE 8*10 CM

PROFESIONAL: JAIRO IBARRA IMBACHI
CC - 10297847 - TP: 19556
ESPECIALIDAD: TRAUMATOLOGO-ORTOPEDISTA
Imprimió: VICTOR ELIECER MEDINA - victor.medina

COSMITET LTDA.
CLÍNICA REY DAVID
ESTE DOCUMENTO ES
FIEL COPIA DEL ORIGINAL
DPTO. ARCHIVO CLÍNICO

COSMITET LTDA.

NOTA OPERATORIA

DATOS PACIENTE			
Nº INGRESO	1383291	**FECHA INGRESO**	07/03/2019 04:34 pm
Nº CUENTA	1517896		
PACIENTE	CC 16739673	MILTON ANIBAL LUNA ROJAS	
EDAD	52 Años		
DIRECCION	CR 72 1A 39 BRR LOURDES	**TELÉFONO**	3238972+3146916715
ENTIDAD	NIT 860525148	FIDUCIARIA LA PREVISORA S.A.	
PLAN	PROGRAMA MAGISTERIO REGION 2(VALLE-CAUCA)		
VIA DE INGRESO	Urgencias	**RESPONSABLE: MARINA REYES CASTRO**	

DATOS DEL PROCEDIMIENTO			
FECHA INICIO	2019-03-16 08:00	**DURACION**	03:00 (HH:mm)
QUIROFANO	Quirofano2 Rey David		
VIA ACCESO	UNICO O UNILATERAL	**TIPO CIRUGIA**	LIMPIA-CONTAMINADA
AMBITO CIRUGIA	HOSPITALARIA	**FINALIDAD CIRUGIA**	TERAPEUTICO
ANESTESIOLOGO	JULIO CAMACHO	**AYUDANTE**	
INSTRUMENTADOR	ANA MARIA MORENO ESTRADA	**CIRCULANTE**	ANA CRISTINA CASTRO VALENCIA
TIPO DE CIRUGIA	PROGRAMADA		

PROCEDIMIENTOS REALIZADOS		
CARGO	**DESCRIPCION**	
770802	SECUESTRECTOMIA DRENAJE DESBRIDAMIENTO DE TARSIANOS Y METATARSIANOS CADA UNO	
	PROFESIONAL	ANA MARIA ROBLEDO CHAVARRIAGA **TP:** 7666982
834203	DESBRIDAMIENTO DE MUSCULO TENDON Y FASCIA EXCEPTO MANO	
	PROFESIONAL	ANA MARIA ROBLEDO CHAVARRIAGA **TP:** 7666982
867104	COLGAJO COMPUESTO A DISTANCIA EN VARIOS TIEMPOS	
	PROFESIONAL	ANA MARIA ROBLEDO CHAVARRIAGA **TP:** 7666982

DESCRIPCIONES TECNICAS QUIRURGICAS

ANA MARIA ROBLEDO CHAVARRIAGA

PREVIA ASEPSIA Y ANTISEPSIA CON YODADOS, SE REALIZA DESBRIDAMIENTO DE DEFECTO EN DORSO DE PIE, SE LAVA CON 3000 CC DE SSN, SE REALIZA CURETAJE OSEO, CORTICOTOMIA DE METATARSIANOS EXPUESTOS, RESECCION DE TENDONES Y FASCIA NECROTICOS. SE DISECA COLGAJO FASCIOCUTANEO DEL DORSO DEL PIE EN ASA DE BALDE, DIFERIDO. SE AVANZA HASTA COBERTURA DE 1/3 PROXIMAL DEL DEFECTO. SE SUTURA CON VICRYL 3-0. SE DEJA VIAFLEX DEBAJO DEL COLGAJO PARA DIFERIMIENTO. SE DEJA SISTEMA DE PRESION NEGATIVA SIMEX EN AREA DONANTE Y EN DEFECTO. SE FIJAN ESPUMAS CON PROLENE 3-0. QUEDA A PRESION DE - 90 MMHG, SIN FUGAS

ANA MARIA ROBLEDO CHAVARRIAGA

AYUDANTIA ESPECIALIZADA DR ROIMAN MEJIA ORTOPEDISTA RM 762103

HALLAZGOS QUIRURGICOS

ANA MARIA ROBLEDO CHAVARRIAGA

DEFECTO DE COBERTURA EN DORSO DEL PIE DERECHO EXPOSICION DE METATARSIANOS 1 3 ,4 Y 5 EXPOSICION Y NECROSIS DE EXTENSORES AUSENCIA DEL EXTENSOR LARGO DEL HALLUX FRACTURA DE 3 Y 4 MTT REDUCIDAS CON CLAVOS DE STEINMANN

ANA MARIA ROBLEDO CHAVARRIAGA

DEFECTO DE COBERTURA EN DORSO DEL PIE DERECHO EXPOSICION DE METATARSIANOS 1 3 ,4 Y 5 EXPOSICION Y NECROSIS DE EXTENSORES AUSENCIA DEL EXTENSOR LARGO DEL HALLUX FRACTURA DE 3 Y 4 MTT REDUCIDAS CON CLAVOS DE STEINMANN

PROFESIONAL: ANA MARIA ROBLEDO CHAVARRIAGA

CC - 38601411 - TP: 7666982

ESPECIALIDAD: CIRUJANO PLASTICO

Imprimió: VICTOR ELIECER MEDINA - victor.medina

COSMITET LTDA.
CLÍNICA REY DAVID
ESTE DOCUMENTO ES
FIEL COPIA DEL ORIGINAL
DPTO. ARCHIVO CLÍNICO

COSMITET LTDA.

NOTA OPERATORIA

DATOS PACIENTE			
Nº INGRESO	1383291	**FECHA INGRESO**	07/03/2019 04:34 pm
Nº CUENTA	1517896		
PACIENTE	CC 16739673	MILTON ANIBAL LUNA ROJAS	
EDAD	52 Años		
DIRECCION	CR 72 1A 39 BRR LOURDES	**TELÉFONO**	3238972+3146916715
ENTIDAD	NIT 860525148	FIDUCIARIA LA PREVISORA S.A.	
PLAN	PROGRAMA MAGISTERIO REGION 2(VALLE-CAUCA)		
VIA DE INGRESO	Urgencias	**RESPONSABLE: MARINA REYES CASTRO**	

DATOS DEL PROCEDIMIENTO			
FECHA INICIO	2019-03-20 11:00	**DURACION**	02:00 (HH:mm)
QUIROFANO	Quirofano5 Rey David		
VIA ACCESO	POLITRAUMA, MISMA VIA, IGUAL ESPECIALIDAD	**TIPO CIRUGIA**	CONTAMINADA
AMBITO CIRUGIA	HOSPITALARIA	**FINALIDAD CIRUGIA**	TERAPEUTICO
ANESTESIOLOGO	ALVARO LUIS BOLAÑOS	**AYUDANTE**	LAURA MARCELA RAMIREZ PAYA
INSTRUMENTADOR	SONIA HERRERA POLANCO	**CIRCULANTE**	LADY JOHANNA GOMEZ TORO
TIPO DE CIRUGIA	PROGRAMADA		

PROCEDIMIENTOS REALIZADOS		
CARGO	**DESCRIPCION**	
770801	SECUESTRECTOMIA DRENAJE DESBRIDAMIENTO DE TARSO O METATARSO CADA UNO	
	PROFESIONAL	ANA MARIA ROBLEDO CHAVARRIAGA **TP:** 7666982
834950	LIMPIEZA Y DESBRIDAMIENTO QUIRURGICOS DE MUSCULOS TENDONES Y FASCIA EN PIE	
	PROFESIONAL	ANA MARIA ROBLEDO CHAVARRIAGA **TP:** 7666982

DESCRIPCIONES TECNICAS QUIRURGICAS
ANA MARIA ROBLEDO CHAVARRIAGA
PREVIA ASEPSIA Y ANTISEPSIA CON YODADOS, SE REALIZA LAVADO Y DESBRIDAMIENTO EN DORSO DEL PIE, SE REALIZA CURETAJE OSEO, DESBRIDAMIENTO DE TENDONES DESVITALIZADOS. SE LAVA CON 2000 CC DE SSN. SE CUBRE CON SISTEMA DE PRESION NEGATIVA SIMEX ESPUMA NEGRA PEQUEÑA. QUEDA A - 890 MMHG, SIN FUGAS.

HALLAZGOS QUIRURGICOS
ANA MARIA ROBLEDO CHAVARRIAGA
COLGAJO CONGESTIVO Y CON SIGNOS DE SUFRIMIENTO. NO SX DE INFECCION

PROFESIONAL: ANA MARIA ROBLEDO CHAVARRIAGA

CC - 38601411 - TP: 7666982

ESPECIALIDAD: CIRUJANO PLASTICO

Imprimió: VICTOR ELIECER MEDINA - victor.medina

COSMITET LTDA.
CLÍNICA REY DAVID
ESTE DOCUMENTO ES
FIEL COPIA DEL ORIGINAL
DPTO. ARCHIVO CLÍNICO

COSMITET LTDA.

NOTA OPERATORIA

DATOS PACIENTE			
Nº INGRESO	1383291	**FECHA INGRESO**	07/03/2019 04:34 pm
Nº CUENTA	1517896		
PACIENTE	CC 16739673	MILTON ANIBAL LUNA ROJAS	
EDAD	52 Años		
DIRECCION	CR 72 1A 39 BRR LOURDES	**TELÉFONO**	3238972+3146916715
ENTIDAD	NIT 860525148	FIDUCIARIA LA PREVISORA S.A.	
PLAN	PROGRAMA MAGISTERIO REGION 2(VALLE-CAUCA)		
VIA DE INGRESO	Urgencias	**RESPONSABLE: MARINA REYES CASTRO**	

DATOS DEL PROCEDIMIENTO			
FECHA INICIO	2019-03-26 08:01	**DURACION**	03:32 (HH:mm)
QUIROFANO	Quirofano2 Rey David		
VIA ACCESO	UNICO O UNILATERAL	**TIPO CIRUGIA**	CONTAMINADA
AMBITO CIRUGIA	HOSPITALARIA	**FINALIDAD CIRUGIA**	TERAPEUTICO
ANESTESIOLOGO	OSCAR AUGUSTO FLOREZ MORA	**AYUDANTE**	LEONARDO POSSO GARCIA
INSTRUMENTADOR	VILMA PATRICIA GAMBA GAMBA	**CIRCULANTE**	MARLENY LOPEZ GOMEZ
TIPO DE CIRUGIA	PROGRAMADA		

PROCEDIMIENTOS REALIZADOS		
CARGO	**DESCRIPCION**	
867104	COLGAJO COMPUESTO A DISTANCIA EN VARIOS TIEMPOS	
	PROFESIONAL	MARCELA PATRICIA PATIÑO **TP:** 063/96
	Observacion	colgajo fasciocutaneo masquelet diferido priemer tiempo quirugico mas injertop de piel de espesotr parcial

DESCRIPCIONES TECNICAS QUIRURGICAS

MARCELA PATRICIA PATIÑO

bakop anestesia conductiva retiro de sistema de vacio asepsia y antisepsia lavado quirurgico curetaje toma de injerto de area cruenta en dorso de pie desbridamiento de tejido necrotico diseño y avance de colgajo fasciocutaneo en cara lateral de pierna derecha tipo Masquelet basado en la arteria calcanea lateral de flujo reverso se verifica la perfusion del colgajo y que avanza hasta cubrir la zona mas distal del defecto se reposiciona para permitir revascularizacion se deja colgajo retardado para avanzarlo en segundo tiempo quirurgico area donante del colgajo se afronta parcialmente con pds se toma injerto de piel de espesor parcial de cara anterior de muslo y se fijan sobre area donante se cubre con urgotul espuma y adhesivo kit talla M que se conecta a sistema de vaico con canester de 1000 se deja ferula posterior no complicaciobnes

HALLAZGOS QUIRURGICOS

MARCELA PATRICIA PATIÑO

pie derecho defecgto de cobertuira dorso de pie tercio distal con exposicion osea del 1 netatarsiano exposicion tendinosa terciop medio de dorso de pie piel con epidermolisi y becrosis parcial tercio proximal de doro de pie area cruneta con tejido de granulaicon

PROFESIONAL: MARCELA PATRICIA PATIÑO
CC - 42085050 - TP: 063/96
ESPECIALIDAD: CIRUJANO PLASTICO
Imprimió: VICTOR ELIECER MEDINA - victor.medina

COSMITET LTDA.
CLÍNICA REY DAVID
ESTE DOCUMENTO ES
FIEL COPIA DEL ORIGINAL
DPTO. ARCHIVO CLÍNICO

COSMITET LTDA.

NOTA OPERATORIA

DATOS PACIENTE			
Nº INGRESO	1383291	**FECHA INGRESO**	07/03/2019 04:34 pm
Nº CUENTA	1517896		
PACIENTE	CC 16739673	MILTON ANIBAL LUNA ROJAS	
EDAD	52 Años		
DIRECCION	CR 72 1A 39 BRR LOURDES	**TELÉFONO**	3238972+3146916715
ENTIDAD	NIT 860525148	FIDUCIARIA LA PREVISORA S.A.	
PLAN	PROGRAMA MAGISTERIO REGION 2(VALLE-CAUCA)		
VIA DE INGRESO	Urgencias	**RESPONSABLE: MARINA REYES CASTRO**	

DATOS DEL PROCEDIMIENTO			
FECHA INICIO	2019-03-29 10:00	**DURACION**	02:00 (HH:mm)
QUIROFANO	Quirofano3 Rey David		
VIA ACCESO	UNICO O UNILATERAL	**TIPO CIRUGIA**	CONTAMINADA
AMBITO CIRUGIA	HOSPITALARIA	**FINALIDAD CIRUGIA**	TERAPEUTICO
ANESTESIOLOGO	ALVARO LUIS BOLAÑOS	**AYUDANTE**	LEONARDO POSSO GARCIA
INSTRUMENTADOR	VILMA PATRICIA GAMBA GAMBA	**CIRCULANTE**	YULI LORENA IMBAJOA
TIPO DE CIRUGIA	PROGRAMADA		

PROCEDIMIENTOS REALIZADOS		
CARGO	**DESCRIPCION**	
867107	COLGAJO NEUROVASCULAR EN ISLA	
	PROFESIONAL	MARCELA PATRICIA PATIÑO **TP:** 063/96

DESCRIPCIONES TECNICAS QUIRURGICAS

MARCELA PATRICIA PATIÑO

bajo anestesia conductiva previa asepsia y antisepsia se colocan campos quirurgicos se realiza lavado quirugico se avanza colgajo de tercio medio de dorso de pie hasta cubrir 1 metatrsiano expuesto se avanza colgajo fasciocutaneo lateral masquelet retardado hasta cubrir defecto de dorso de pie se sutura con colgaj o fasciocutaneo de tercio medio de pie cubriendo todo el defecto se cubre con urgotul mas gasa y adhesivo talla M con via en Y A SISTEMA DE VACIO CON CANESTER DE 1000 Se deja ferula psoterior no complicaciones

HALLAZGOS QUIRURGICOS

MARCELA PATRICIA PATIÑO

pierna derecha colgajo masquelet bien perfundido ligera congestion venosa distal injertos de area donante integrados dorso de pie area cruenta con exposicion de 1 metatrsiano y tendones extensores expuestos dorso colgaj de piel de tercio medio adecuada perfusion

Marcela Patricia Patiño

PROFESIONAL: MARCELA PATRICIA PATIÑO

CC - 42085050 - TP: 063/96

ESPECIALIDAD: CIRUJANO PLASTICO

Imprimió: VICTOR ELIECER MEDINA - victor.medina

COSMITET LTDA.
CLÍNICA REY DAVID
ESTE DOCUMENTO ES
FIEL COPIA DEL ORIGINAL
DPTO. ARCHIVO CLÍNICO

COSMITET LTDA.

NOTA OPERATORIA

DATOS PACIENTE			
Nº INGRESO	1383291	**FECHA INGRESO**	07/03/2019 04:34 pm
Nº CUENTA	1517896		
PACIENTE	CC 16739673	MILTON ANIBAL LUNA ROJAS	
EDAD	52 Años		
DIRECCION	CR 72 1A 39 BRR LOURDES	**TELÉFONO**	3238972+3146916715
ENTIDAD	NIT 860525148	FIDUCIARIA LA PREVISORA S.A.	
PLAN	PROGRAMA MAGISTERIO REGION 2(VALLE-CAUCA)		
VIA DE INGRESO	Urgencias	**RESPONSABLE: MARINA REYES CASTRO**	

DATOS DEL PROCEDIMIENTO			
FECHA INICIO	2019-04-03 15:00	**DURACION**	02:00 (HH:mm)
QUIROFANO	Quirofano5 Rey David		
VIA ACCESO	UNICO O UNILATERAL	**TIPO CIRUGIA**	CONTAMINADA
AMBITO CIRUGIA	HOSPITALARIA	**FINALIDAD CIRUGIA**	TERAPEUTICO
ANESTESIOLOGO	OSCAR AUGUSTO FLOREZ MORA	**AYUDANTE**	LAURA MARCELA RAMIREZ PAYA
INSTRUMENTADOR	NAZLY KATERINE BENITEZ SANTANA	**CIRCULANTE**	ANA CRISTINA CASTRO VALENCIA
TIPO DE CIRUGIA	PROGRAMADA		

PROCEDIMIENTOS REALIZADOS

CARGO	DESCRIPCION
965901	LAVADO IRRIGACION Y CUIDADOS DE HERIDA EN AREA GENERAL
	PROFESIONAL MARCELA PATRICIA PATIÑO **TP:** 063/96

DESCRIPCIONES TECNICAS QUIRURGICAS

MARCELA PATRICIA PATIÑO

bajo anestesia conductiva retiro de sistema de vacio previa asepsia y antisepsia se revisa colgajo desbrida borde distal 0.5 mm con area necrosis y avanza el colgajo se toma injerto de piel de espesor parcial de 2 x 1 cm y cubr4 area cruenta expuesta sobre fascia del colgajo se cubre con xerofon apositos no compliciaones

HALLAZGOS QUIRURGICOS

MARCELA PATRICIA PATIÑO

pie derecho colgajo fasciocutaneo doroso de pie y masquelet perfundido en proceso de integracion con ligera congestion venosa

Marcela Patricia Patiño

PROFESIONAL: MARCELA PATRICIA PATIÑO

CC - 42085050 - TP: 063/96

ESPECIALIDAD: CIRUJANO PLASTICO

Imprimió: VICTOR ELIECER MEDINA - victor.medina

COSMITET LTDA.

HISTORIA CLINICA

PACIENTE: MILTON ANIBAL LUNA ROJAS	**IDENTIFICACION:** CC 16739673		**HC:** 16739673 - CC
POBLACIÓN VULNERABLE:	**PERTENENCIA ETNICA:**		
FECHA DE NACIMIENTO: 12/1/1967	**EDAD:** 52 Años	**SEXO:** M	**TIPO AFILIADO:** Cotizante
RESIDENCIA: CR 72 1A 39 BRR LOURDES	VALLE DEL CAUCA-CALI		**TELEFONO:** 3238972+3146916715
OCUPACION: PROFESORES DE LA ENSEÑANZA SECUNDARIA			
NOMBRE RESPONSABLE PACIENTE:	**PARENTESCO:**		**TELEFONO:**
NOMBRE ACOMPAÑANTE: HEYDY ROJAS	**PARENTESCO:** Otro Familiar		**TELEFONO:** 3152896139
FECHA INGRESO: 7/3/2019 - 16:34:24	**FECHA EGRESO:** 4/4/2019 - 10:50:47		**CAMA:** 405R-A
DEPARTAMENTO: 060607 - HOSPITALIZACION - CRD	**SERVICIO:** HOSPITALARIO		
PLAN: PROGRAMA MAGISTERIO REGION 2(VALLE-CAUCA)			
ESTADO CIVIL: SOLTERO(A)			

Imprimió: VICTOR ELIECER MEDINA - victor.medina

Fecha Impresión: 2019/6/12 - 12:27:17

FECHA	MOTIVOS DE CONSULTA Y ENFERMEDAD ACTUAL
2019-03-07	**19:25** **juan.valencia - JUAN CARLOS VALENCIA ZULUAGA** **MOTIVO DE CONSULTA :** " REMITIDO DE LA CLINICA COLOMBIA PARA CONTINUAR MANEJO MEDICO, ANTECEDENTE DE ACCIDENTE DE TRANSITO, EL 26 DE FEBRERO CON TRAUMA EN PIE CON FRACTURA Y DEFECTO DE COBERTURA " **ENFERMEDAD ACTUAL :** INGRESA PACIENTE REMITIDO DE CLINICA COLOMBIA, CON ANTECEDENTE DE ACCIDENTE DE TRANSITO EL 26 DE FEBRERO CON POLITRAUMATISMO, TCE CON PERDIDA DE LA CONCIENCIA, TRAUMATISMO EN MIEMBRO SUPERIOR DERECHO Y TRAUMA EN PIE DERECHO, EL TAC DE CRANEO DESCARTO LESION, REQUIRIO DE LAVADO MAS DESBRIDAMIENTO MAS SISTEMA VAC EL 26 DE FEBRERO DE PIE DERECHO CON EVIDENCIA DE DEFECTO DE COBERTURA, CON FRACTURAS EXPUESTAS DEL 1, 2 Y 3 DEDO DEL PIE DERECHO, REQUEIRIO NUEVO LAVADO MAS DESBRIDAMIENTO MAS RECAMBIO DE SISTEMA VAC EL 2 DE MARZO MAS REDUCCION ABIERTA MAS FIJACION INTERNA DEL TERCER METATARSIANO DEL PIE DERECHO.. REMITEN PARA CONTINUAR MANEJO, POR CONSUMO TOTAL DEL SOAT.. INGRESA CONCIENTE, EN APARENTES BUENAS CONDICIONES GENERALES.. ANT PATOLOGICOS: NEIGA ANT QX: NIEGA ANT ALERGICOS: NO SE SABE, CREE QUE FUE CON LA DIPIRONA.

EXAMEN FISICO

PROFESIONAL:JUAN CARLOS VALENCIA ZULUAGA — FECHA:2019-03-07

SISTEMA	ESTADO	OBSERVACIONES
Piel (10)	ANORMAL	PACIENTE CONCIENTE, ALERTA, NORMOCEFALOE, CON HERIDA A NIVEL DE MENTON, SUTURADA, SIN SIGNOS DE SOBREINFECCION, CUELLOM OVIL, SIN ADENOMEGALIAS, RUIDOS CARDIACOS RITMICOS, SIN SOPLOS, CAMPOS PULMONARES VENTILADOS, SIN RUIDOS SOBREAGREGADOS, ABD: BLANDO, NO DOLOROSO, GU: SE OMITE EXT: CON USO DE VENDAJES ELASTICOS, EN TOBILLO Y PIE DERECHO, SIN ESTIGMAS DE SANGRADO, HERIDA CUBIERTA, NO PERSIBO MAL OLOR, LLENADO CAPILAR DISTAL ADECUADO, SNC: NO DEFICIT MOTOR, NI NEUROLOGICO ASOCIADO
Cabeza y Cuello (14)	ANORMAL	
Extremidades (20)	ANORMAL	

DIAGNOSTICOS DE INGRESO ASIGNADOS

CODIGO	DIAGNOSTICO DE INGRESO	ESTADO	OBSERVACION
S923	FRACTURA DE HUESO DEL METATARSO		

EVOLUCIONES

FECHA	EVOLUCIONES
2019-03-07	17:07 **SERVICIO: URGENCIAS** **Elaborada por:** wilson.pedroza - WILSON LLAMAS PEDROZA ESPECIALIDAD: TRAUMATOLOGO-ORTOPEDISTA **Avalada por:** ESPECIALIDAD: **Observacion de aval:**

fx expuesta de tetatarsianos.
lesion compleja de extensores
defecto de cobertura en pie

PLAN:
requiere hospitalizacion por ortopdia. continuar manejo antibiotico instaurado.
rx de pie tobillo y hombro. derecho.
se carga turno quirurgico para lavado exploracion d eherida y colocacion de sistema vac de ser necesario.

*ANÁLISIS(JUSTIFICACIÓN):
....

HALLAZGO OBJETIVO:
escaso dolor.
en pie derecho yhombro derecho.
vendaje de sistema vac sin maquin a de vacio.

HALLAZGO SUBJETIVO:
paciente extrainstitucional accidente de transito. 10 dias aprox de evolcuion con fx compleja de mtt con defecto de cobertura en manejo consistema vac. por historia clinica de remision.

INTERPRETACIÓN APOYO DIAGNÓSTICO:
.

INTERPRETACIÓN ESTUDIOS IMAGENOLOGIA:
.

17:08 **SERVICIO: URGENCIAS**
Elaborada por: wilson.pedroza - WILSON LLAMAS PEDROZA
ESPECIALIDAD: TRAUMATOLOGO-ORTOPEDISTA
Avalada por:
ESPECIALIDAD:
Observacion de aval:

fx expuesta de tetatarsianos.
lesion compleja de extensores
defecto de cobertura en pie

PLAN:
requiere hospitalizacion por ortopdia. continuar manejo antibiotico instaurado.
rx de pie tobillo y hombro. derecho.
se carga turno quirurgico para lavado exploracion d eherida y colocacion de sistema vac de ser necesario.

*ANÁLISIS(JUSTIFICACIÓN):
....

HALLAZGO OBJETIVO:
escaso dolor.
en pie derecho yhombro derecho.
vendaje de sistema vac sin maquin a de vacio.

HALLAZGO SUBJETIVO:
paciente extrainstitucional accidente de transito. 10 dias aprox de evolcuion con fx compleja de mtt con defecto de cobertura en manejo consistema vac. por historia clinica de remision.

INTERPRETACIÓN APOYO DIAGNÓSTICO:
.

INTERPRETACIÓN ESTUDIOS IMAGENOLOGIA:
.

22:53 **SERVICIO: URGENCIAS**
Elaborada por: paola.carcamo - PAOLA JOHANA CARCAMO HERNANDEZ
ESPECIALIDAD: MEDICO GENERAL
Avalada por:
ESPECIALIDAD:
Observacion de aval:

FX COMPLEJA DE METATARSIANO DERECHO

PLAN:
SEGUIMIENTO POR ORTOPEDIA

*ANÁLISIS(JUSTIFICACIÓN):
PACIENTE CON FX DE PIE DERECHO SECUNDARIO A ACCIDENTE DE TRANSITO QUIEN INGRESA EN EL DIA DE HOY , FUE VALORADO POR ORTOPEDIA QUIEN INDICA EXPLORACION DE HERIDA Y EN CASO DE SER NECESARIO COLOCACION DE SISTEMA VAC .

HALLAZGO OBJETIVO:
CARDIOPULMONAR COMPENSADO . ABDOMEN NO DOLOROSO . PIE DERECHO CON VENDAJE . MOVILIDAD DE LOS DEDOS CONSERVADA SIN EDEMAS . SNC SIN DEFICIT

HALLAZGO SUBJETIVO:
PACIENTE QUIEN ACTUALMENTE NIEGA DOLOR

05:51 **SERVICIO: URGENCIAS**
Elaborada por: jairo.imbachi - JAIRO IBARRA IMBACHI
ESPECIALIDAD: TRAUMATOLOGO-ORTOPEDISTA
Avalada por:
ESPECIALIDAD:
Observacion de aval:

FRACTURA DE MTT D PIE DERECHO

PLAN:
..

*ANÁLISIS(JUSTIFICACIÓN):
PROGRAMADO LAVADO QUIRURGIO HOY NADA VIA ORAL

HALLAZGO OBJETIVO:
PIE DERECHO CUBIERTO

HALLAZGO SUBJETIVO:
ESTABLE

2019-03-08

12:16 **SERVICIO: URGENCIAS**
Elaborada por: luis.ceron - LUIS EDUARDO CERON BASANTE
ESPECIALIDAD: MEDICO GENERAL UCI
Avalada por:
ESPECIALIDAD:
Observacion de aval:

FX EXPUESTA DE METATARSIANOS. PIE DERECHO
LESION COMPLEJA DE EXTENSORES DEFECTO DE COBERTURA EN PIE DERECHO

PLAN:
HOSPITALIZAR EN PISO POR ORTOPEDIA
NVO POR CIRUGIA LUEGO DIETA COMUN ASISTIDA
CABECERA 30 GRADOS MANTENER SAT >92%
LEV SSN 50 CC/H
AMPICILINA MAS SULBACTAM 3 G CADA 6 HORAS 07/03/19
ACETAMINOFEN 1 G CADA 8 HORAS
TRAMADOL X 50 MG CADA 12 HORAS
RANITIDINA X 50 MG CADA 12 HORAS
VIGILAR DOLOR
INMOVILIZACION DE FOCO DE FRACTURA
SEGUIMIENTO POR ORTOPEDIA
CONTROL DE SIGNOS VITALESYCURVA TERMICA
INFORMAR CAMBIOS

GRACIAS

*ANÁLISIS(JUSTIFICACIÓN):
PACIENTE HEMODINAMICAMENTE ESTABLE SIN USO DE VASOACTIVOS SIN VASODILATADORES SIN DISFUNCION RESPIRATORIA SIN FIEBRE
PACIETNE ADULTO NO POSTRADO CON ANTECEDENTE DE FX EXPUESTA DE METATARSIANOS. PIE DERECHO
LESION COMPLEJA DE EXTENSORES DEFECTO DE COBERTURA EN PIE DERECHO AHORA VALORADO POR ORTOPEDIA ENCUENTRA DEFECTO DE COBERTURA EN MANEJO CONSISTEMA VAC SIN MAQUINA DE VACIO CONSIDERA QUE REQUIERE HOSPITALIZACION CONTINUAR MANEJO ANTIBIOTICO INSTAURADO.CARGA TURNO QUIRURGICO PARA LAVADO EXPLORACION DE HERIDA Y COLOCACION DE SISTEMA VAC DE SER NECESARIO.
CIFRAS TENSIONALES EN METAS
METAS PAM 70-100 GLUCOMETRIAS 80-150 PULSO DE 60-80X. POTASIO 3,8-4,5 MEQ/LT. SODIO 134-148 MEQ/LT DIURESIS MAS DE 50 ML/HORA, TASA URINARIA DE 0.5 ML/KG/HORA
SE CONTINUA MANEJO INTEGRAL EN URGENCIAS HASTA TRASLADO
PENDIENTE TRASLADO A PISO SUJETO A DISPONIBILIDAD DE CUPO
SE EXPLICA DURANTE LA VALORACION A PACIENTE Y A FAMILIAR QUIENES MANIFIESTAN ENTENDER Y ACEPTAN

HALLAZGO OBJETIVO:
PRESION ARTERIAL 120 / 75 PAM 93 PULSO 53 PESO 64 KG
RESPIRACION 22 TEMPERATURA 36.6°C SATURACION 98 %
NORMOCEFALO,
OJOS PUPILAS ISOCORICAS NORMOREACTIVAS, DE 2 MM,
MOVIMIENTOS OCULARES NORMALES, ESCLERAS ANICTERICAS,
OROFARINGE MUCOSAS HUMEDAS, HIDRATADAS,
CUELLO MÓVIL SIMÉTRICO SIN ADENOPATÍAS NO MASAS, MOVIMIENTOS CONSERVADOS. SIN INGURGITACION YUGULAR
TÓRAX SIMÉTRICO, NO RETRACCIONES, NI TIRAJES INTERCOSTALES
CORAZON RUIDOS CARDIACOS RÍTMICOS DE BUENA INTENSIDAD BIEN TIMBRADOS NO SOPLOS,
PULMONES MURMULLO VESICULAR PRESENTE, BIEN VENTILADOS, SIN RUIDOS SOBRE AGREGADOS,
ABDOMEN: BLANDO, DEPRESIBLE, SIN SIGNOS DE IRRITACIÓN PERITONEAL, NO MASAS NO MEGALIAS PERISTALTISMO PRESENTE, NO DOLOROSO A LA PALPACIÓN.
GENITAL NORMOCONFIGURADO
EXTREMIDADES: MÓVILES, SIMETRICAS, SIN EDEMA, PULSOS PRESENTES, SENSIBILIDAD Y FUERZA MUSCULAR CONSERVADA
TEST DE ALLEN POSITIVO BILATERAL
NEUROLOGICO CONCIENTE ALERTA DESPIERTO ORIENTADO
NO FOCALIZADO SIN RIGIDEZ NUCAL
ESCALA DE GLASGOW 15/15 AO 4 RV 5 RM 6

HALLAZGO SUBJETIVO:
PACIETNE CONCAIDTE E ALERTA DESPEIRTO NO FOCALIZAD CON FERULA SUROPEDIA DERECHA EDMA DE PIE

INTERPRETACIÓN APOYO DIAGNÓSTICO:
HEMOGARMA NORMAL
TIEMPOS NORMALES
CREATININA NORMAL 1.14

INTERPRETACIÓN ESTUDIOS IMAGENOLOGIA:
RX DE PIE DERECHO FX COMPLEJA DE MTT CON CLAVOS DE FIJACION

12:17 **SERVICIO: URGENCIAS**
Elaborada por: luis.ceron - LUIS EDUARDO CERON BASANTE
ESPECIALIDAD: MEDICO GENERAL UCI
Avalada por:
ESPECIALIDAD:
Observacion de aval:
FX EXPUESTA DE METATARSIANOS. PIE DERECHO
LESION COMPLEJA DE EXTENSORES DEFECTO DE COBERTURA EN PIE DERECHO

PLAN:

HOSPITALIZAR EN PISO POR ORTOPEDIA
NVO POR CIRUGIA LUEGO DIETA COMUN ASISTIDA
CABECERA 30 GRADOS MANTENER SAT >92%
LEV SSN 50 CC/H
AMPICILINA MAS SULBACTAM 3 G CADA 6 HORAS 07/03/19
ACETAMINOFEN 1 G CADA 8 HORAS
TRAMADOL X 50 MG CADA 12 HORAS
RANITIDINA X 50 MG CADA 12 HORAS
VIGILAR DOLOR
INMOVILIZACION DE FOCO DE FRACTURA
SEGUIMIENTO POR ORTOPEDIA
CONTROL DE SIGNOS VITALESYCURVA TERMICA
INFORMAR CAMBIOS
GRACIAS

*ANÁLISIS(JUSTIFICACIÓN):
PACIENTE HEMODINAMICAMENTE ESTABLE SIN USO DE VASOACTIVOS SIN VASODILATADORES SIN DISFUNCION RESPIRATORIA SIN FIEBRE
PACIETNE ADULTO NO POSTRADO CON ANTECEDENTE DE FX EXPUESTA DE METATARSIANOS. PIE DERECHO
LESION COMPLEJA DE EXTENSORES DEFECTO DE COBERTURA EN PIE DERECHO AHORA VALORADO POR ORTOPEDIA ENCUENTRA DEFECTO DE COBERTURA EN MANEJO CONSISTEMA VAC SIN MAQUINA DE VACIO CONSIDERA QUE REQUIERE HOSPITALIZACION CONTINUAR MANEJO ANTIBIOTICO INSTAURADO.CARGA TURNO QUIRURGICO PARA LAVADO EXPLORACION DE HERIDA Y COLOCACION DE SISTEMA VAC DE SER NECESARIO.
CIFRAS TENSIONALES EN METAS
METAS PAM 70-100 GLUCOMETRIAS 80-150 PULSO DE 60-80X. POTASIO 3,8-4,5 MEQ/LT. SODIO 134-148 MEQ/LT DIURESIS MAS DE 50 ML/HORA, TASA URINARIA DE 0.5 ML/KG/HORA
SE CONTINUA MANEJO INTEGRAL EN URGENCIAS HASTA TRASLADO
PENDIENTE TRASLADO A PISO SUJETO A DISPONIBILIDAD DE CUPO
SE EXPLICA DURANTE LA VALORACION A PACIENTE Y A FAMILIAR QUIENES MANIFIESTAN ENTENDER Y ACEPTAN

HALLAZGO OBJETIVO:
PRESION ARTERIAL 120 / 75 PAM 93 PULSO 53 PESO 64 KG
RESPIRACION 22 TEMPERATURA 36.6°C SATURACION 98 %
NORMOCEFALO,
OJOS PUPILAS ISOCORICAS NORMOREACTIVAS, DE 2 MM,
MOVIMIENTOS OCULARES NORMALES, ESCLERAS ANICTERICAS,
OROFARINGE MUCOSAS HUMEDAS, HIDRATADAS,
CUELLO MÓVIL SIMÉTRICO SIN ADENOPATÍAS NO MASAS, MOVIMIENTOS CONSERVADOS. SIN INGURGITACION YUGULAR
TÓRAX SIMÉTRICO, NO RETRACCIONES, NI TIRAJES INTERCOSTALES
CORAZON RUIDOS CARDIACOS RÍTMICOS DE BUENA INTENSIDAD BIEN TIMBRADOS NO SOPLOS,
PULMONES MURMULLO VESICULAR PRESENTE, BIEN VENTILADOS, SIN RUIDOS SOBRE AGREGADOS,
ABDOMEN: BLANDO, DEPRESIBLE, SIN SIGNOS DE IRRITACIÓN PERITONEAL, NO MASAS NO MEGALIAS PERISTALTISMO PRESENTE, NO DOLOROSO A LA PALPACIÓN.
GENITAL NORMOCONFIGURADO
EXTREMIDADES: MÓVILES, SIMETRICAS, SIN EDEMA, PULSOS PRESENTES, SENSIBILIDAD Y FUERZA MUSCULAR CONSERVADA
TEST DE ALLEN POSITIVO BILATERAL
MIEMBRO INFERIRO DRECHO EDEMA DEFECT D ECOBERTURA CON SISTEA VAC SIN EQUIOI DE VACIO MOVILIZA DEDOS
NEUROLOGICO CONCIENTE ALERTA DESPIERTO ORIENTADO
NO FOCALIZADO SIN RIGIDEZ NUCAL
ESCALA DE GLASGOW 15/15 AO 4 RV 5 RM 6

HALLAZGO SUBJETIVO:
PACIETNE CONCAIDTE E ALERTA DESPEIRTO NO FOCALIZAD CON FERULA SUROPEDIA DERECHA EDMA DE PIE

INTERPRETACIÓN APOYO DIAGNÓSTICO:
HEMOGARMA NORMAL
TIEMPOS NORMALES

CREATININA NORMAL 1.14

INTERPRETACIÓN ESTUDIOS IMAGENOLOGIA:
RX DE PIE DERECHO FX COMPLEJA DE MTT CON CLAVOS DE FIJACION

15:45 **SERVICIO: CIRUGIA**
Elaborada por: laura.ramirez - LAURA MARCELA RAMIREZ PAYA
ESPECIALIDAD: MEDICO GENERAL
Avalada por:
ESPECIALIDAD:
Observacion de aval:

1. POSTQUIRURGICO INMEDIATO DE LAVADO + DESBRIDAMIENTO A NIVEL DORSAL DEL PIE DERECHO

PLAN:
1. TRASLADO A PISO
2. VIGILAR DIURESIS ESPONTANEO
3. VIGILAR TOLERANCIA A LA VIA ORAL
4. CONTINUAR CON ORDENES MEDICAS

*ANÁLISIS(JUSTIFICACIÓN):
PACIENTE MASCULINO DE 52 AÑOS POSTQUIRURGICO INMEDIATO DE LAVADO + DESBRIDAMIENTO A NIVEL DORSAL DEL PIE DERECHO, QUIEN SE VALORA EN SALA DE RECUPERACION DE ANESTESIA CONDUCTIVA Y EVENTO QUIRURGICO, EL CUAL SE ENCUENTRA CON BUENA EVOLUCION CLINICA, SIN ALTERACIONES HEMODINAMICAS, NO ALTERACIONES A NIVEL NEUROLOGICO, NO ALTERACIONES EN EL PATRON RESPIRATORIO, CON RECUPERACION TOTAL DE ANESTESIA PREVIAMENTE DESCRITA, SIN ALTERACIONES AL EXAMEN FISICO DE CAUSA SECUNDARIA AL EVENTO QUIRURGICO. SE ENCUENTRA PENDIENTE QUE PACIENTE REALICE DIURESIS ESPONTANEO Y TOLERE VIA ORAL, POR LO QUE SE INFORMA AL PERSONAL DE ENFERMERIA, PARA QUE VIGILEN DICHAS ACCIONES EN HOSPITALIZACION, POR AHORA SE CONSIDERA QUE PACIENTE QUIEN DEBE DE CONTINUAR CON ORDENES DADAS POR ESPECIALISTA TRATANTE.

HALLAZGO OBJETIVO:
ENCUENTRO PACIENTE EN BUENAS CONDICIONES GENERALES, SIN SIGNOS DE DIFICULTAD RESPIRATORIA, NO FASCIES ALGICAS, NO LUCE TOXICO, NO SIGNOS DE NAUSEAS. SIGNOS VITALES: TA 119/76MMHG, FC 69LPM, FR 20RPM, SATO2 98%.

C/C: NORMOCEFALO, ESCLERAS ANICTERICAS, CONJUNTIVAS ROSADAS, MUCOSAS HIDRATADAS. CUELLO SIMETRICO, MOVIL, SIN ADENOPATIAS, NO INGURGITACION YUGULAR, NO DOLOR A LA PALPACION. C/P: RUIDOS CARDIACOS RITMICOS, NO SOPLOS. MURMULLO VESICULAR PRESENTE, NO SONIDOS SOBREAGREGADOS. ABD: BLANDO, DEPRESIBLE, NO DOLOROSO A LA PALPACION, SIN SIGNOS DE IRRITACION PERITONEAL, NO SE PALPAN MASAS, NO MEGALIAS. EXT: SIMETRICAS, SIN EDEMAS, MOVILES, LLENADO CAPILAR MENOR DE 2 SEGUNDOS, MID: HERIDA A NIVEL DORSAL DEL PIE CUBIERTA CON SISTEMA VAC FUNCIONAL. G/U: NORMOCONFIGURADOS, SIN ALTERACIONES. SNC: ORIENTADO EN TIEMPO, LUGAR Y PERSONA, SIN DEFICIT MOTOR Y/O SENSITIVO APARENTE.

HALLAZGO SUBJETIVO:
PACIENTE REFIERE ENCONTRARSE EN BUENAS CONDICIONES GENERALES, NIEGA DOLOR, NIEGA CEFALEA, NIEGA EMESIS O NAUSEAS, NIEGA TOS, NIEGA OTROS SINTOMAS ASOCIADOS.

19:16 **SERVICIO: HOSPITALIZACION**
Elaborada por: jhony.chaverra - JHONY FERNANDO CHAVERRA PALMA
ESPECIALIDAD: MEDICO GENERAL
Avalada por:
ESPECIALIDAD:
Observacion de aval:

1. POSTQUIRURGICO INMEDIATO DE LAVADO + DESBRIDAMIENTO A NIVEL DORSAL DEL PIE DERECHO

PLAN:
VER ORDENES MEDICAS

*ANÁLISIS(JUSTIFICACIÓN):
PACIENTE CON DX ANOTADOS EN EL MOMENTO ESTABLE CON BUENA RECUPERACION POS OPERTAORIA SE CONTINUA CON MANEJO INSTAURADO

HALLAZGO OBJETIVO:
PACIENTE CONSCIENTE ORIENTADO AFEBRIL SIN DISNEA ESTABLE HEMODICAMENYEE CABEZA ORL ESCLERAS ANICTERICAS, CONJUNTIVAS ROSADAS, MUCOSAS HIDRATADAS. CUELLO SIMETRICO, MOVIL, SIN ADENOPATIAS, NO INGURGITACION YUGULAR, NO DOLOR A LA PALPACION. C/P: RSCSRS NO SOPLOS. PULMONES MURMULLO VESICULAR PRESENTE, NO SONIDOS SOBREAGREGADOS. ABDOMEN BLANDO, DEPRESIBLE, NO DOLOROSO A LA PALPACION, SIN SIGNOS DE IRRITACION PERITONEAL, NO SE PALPAN MASAS, NO MEGALIAS. EXTREMIDADES SIMETRICAS, SIN EDEMAS, MOVILES, LLENADO CAPILAR MENOR DE 2 SEGUNDOS, HERIDA A NIVEL DORSAL DEL PIE CUBIERTA CON SISTEMA VAC FUNCIONAL. SNC: ORIENTADO EN TIEMPO, LUGAR Y PERSONA, SIN DEFICIT MOTOR Y/O SENSITIVO APARENTE.

HALLAZGO SUBJETIVO:
PACIENTE QUIEN INGFRESA DEL SERVICIO DE QUIROFANO EN EL MOMENTO ESTABLE

INTERPRETACIÓN APOYO DIAGNÓSTICO:

2019-03-09

09:46 **SERVICIO: HOSPITALIZACION**
Elaborada por: carlos.alegria - CARLOS EDUARDO ALEGRIA VALENCIA
ESPECIALIDAD: TRAUMATOLOGO-ORTOPEDISTA
Avalada por:
ESPECIALIDAD:
Observacion de aval:

pop lavado quirurigica en pie estabri, sin difiucltd respiratoria. extreidades herida cubierta sistema vac funciona. pct con buena evlucion se espera reporte de cultivo. hb 13

2019-03-10

10:43 **SERVICIO: HOSPITALIZACION**
Elaborada por: carlos.alegria - CARLOS EDUARDO ALEGRIA VALENCIA
ESPECIALIDAD: TRAUMATOLOGO-ORTOPEDISTA
Avalada por:
ESPECIALIDAD:
Observacion de aval:

POP DE DESBRIDAMIENTO QUIRURGICO EN PIE DER .

PLAN:
IGUAL MANEJO MEDICO Y ANTIBIOTICO CON CAMBIO DE VAC EN 48 HORAS

*ANÁLISIS(JUSTIFICACIÓN):
PENDIENTE RESULTADO DE CULTIVO INTRA-OPERATORIO

HALLAZGO OBJETIVO:
PIE DER. CON APOSITOS LIMPIOS SIN EVIDENCIA DE SANGRADO CON SISTEMA VAC FUNCIONANDO

HALLAZGO SUBJETIVO:
2 DIA POP DE DESBRIDMIENTO QUIRURGICO EN DORSO DEL PIE DER. ADEMAS DE CURETAJE OSEO Y COLOCACION DE VAC CON BUENA EVOLUCION CLINICA

2019-03-11

10:41 **SERVICIO: HOSPITALIZACION**
Elaborada por: carlos.alegria - CARLOS EDUARDO ALEGRIA VALENCIA
ESPECIALIDAD: TRAUMATOLOGO-ORTOPEDISTA
Avalada por:
ESPECIALIDAD:
Observacion de aval:

*ANÁLISIS(JUSTIFICACIÓN):
pop lavado quirurigica en pie estable, sin difiucltd respiratoria. extreidades herida cubierta sistema vac funcional. pot con buena evlucion se espera reporte de cultivo.

HALLAZGO OBJETIVO:

HALLAZGO SUBJETIVO:

INTERPRETACIÓN APOYO DIAGNÓSTICO:

2019-03-12

07:28 **SERVICIO: HOSPITALIZACION**
Elaborada por: alberto.campo - ALBERTO ANDRES CAMPO GUILLEN
ESPECIALIDAD: TRAUMATOLOGO-ORTOPEDISTA
Avalada por:
ESPECIALIDAD:
Observacion de aval:
SE SOLICITA VALORACION MANEJO CX PLASTICA

HALLAZGO OBJETIVO:
PTE CONOCIDO
ESTBALE CLINICAMENTE
PTE CON HERIDA TRAUMATICA CON SEVERO DEFECTO DE PIEL EN DORSO DE PIE
SISTERMA VAC FUNCIONANDO BN
HERIDA SIN SX DE INFECCION TEJ DE GRANULACION
REPORTE DE CULTIVO NEGATIVO

2019-03-13

06:34 **SERVICIO: HOSPITALIZACION**
Elaborada por: alberto.campo - ALBERTO ANDRES CAMPO GUILLEN
ESPECIALIDAD: TRAUMATOLOGO-ORTOPEDISTA
Avalada por:
ESPECIALIDAD:
Observacion de aval:
SE SOLICITA VALORACION MANEJO CX PLASTICA

*ANÁLISIS(JUSTIFICACIÓN):

HALLAZGO OBJETIVO:
PTE CONOCIDO
ESTBALE CLINICAMENTE
PTE CON HERIDA TRAUMATICA CON SEVERO DEFECTO DE PIEL EN DORSO DE PIE
SISTERMA VAC FUNCIONANDO BN
HERIDA SIN SX DE INFECCION TEJ DE GRANULACION
REPORTE DE CULTIVO NEGATIVO

HALLAZGO SUBJETIVO:

INTERPRETACIÓN APOYO DIAGNÓSTICO:

	08:42 **SERVICIO: HOSPITALIZACION** **Elaborada por:** guety.daza - GUETY DAZA GOMEZ ESPECIALIDAD: MEDICO GENERAL **Avalada por:** ESPECIALIDAD: **Observacion de aval:** paciente con antecedentes de politrauma, tce, en accidente de transioto, refiere cefalea continua, de moderada intensidad, asocia mareo. Se solicita tac de creo simple 17:29 **SERVICIO: HOSPITALIZACION** **Elaborada por:** ana.robledo - ANA MARIA ROBLEDO CHAVARRIAGA ESPECIALIDAD: CIRUJANO PLASTICO **Avalada por:** ESPECIALIDAD: **Observacion de aval:** TRAUMA COMPLEJO EN PIE. FRACTURA EXPUESTA MTT DEFECTO DE COBERTURA EN DORSO DEL PIE PLAN: SE SOLICITA TURNO QX PARA COLGAJO SURAL 1 TIEMPO Y CAMBIO DE VAC. *ANÁLISIS(JUSTIFICACIÓN): PTE CON DEFECTO DE COBERTURA CON EXPOSICION OSEA Y TENDINOSA. ADEMAS, POSIPLE LESION DEL EHL. SE CONSIDERA QUE SE BENEFICIA DE RECONSTRUCCION POR ETAPAS CON COLGAJO SURAL DIFERIDO. HALLAZGO OBJETIVO: AHORA CON DEFECTO DE COBERTURA, EXPOSICION OSEA Y TENDINOSA. CULTIVO NEGATIVO. HALLAZGO SUBJETIVO: PTE QUE SUFRIO ACCIDENTE DE TRANSITO PRESENTANDO LESION COMPLEJA EN PIE, MANEJADO POR ORTOPEDIA.
2019-03-14	16:18 **SERVICIO: HOSPITALIZACION** **Elaborada por:** annie.mayor - ANNIE YELITZA MAYOR TOBAR ESPECIALIDAD: MEDICO GENERAL **Avalada por:** ESPECIALIDAD: **Observacion de aval:** PTE CON HERIDA TRAUMATICA CON SEVERO DEFECTO DE PIEL EN DORSO DE PIE MANEJADA CON TERAPIA VAC, AL MOMENTO FUNCIONANTE CON REPORTE DE CULTIVO NEGATIVO, YA VALORADO POR CX PLASTICA QUIEN CONSIDERA QUE SE BENEFICIA DE RECONSTRUCCION POR ETAPAS CON COLGAJO SURAL DIFERIDO. EL CUAL YA SE SOLICITO TURNO, AL MOMENTO PACIENTE ESTABLE SIN OTRAS ALTERACIONES SE CONTINUA MANEJO MEDICO HALLAZGO OBJETIVO: SV TA 100/50MMHG FC 78 SAO2 94% HALLAZGO SUBJETIVO: ESTABLE
2019-03-15	15:22 **SERVICIO: HOSPITALIZACION** **Elaborada por:** annie.mayor - ANNIE YELITZA MAYOR TOBAR ESPECIALIDAD: MEDICO GENERAL **Avalada por:** ESPECIALIDAD: **Observacion de aval:** PACIENTE CON DX YA ANOTADOS ESTABLE, CON MANEJO PLANTEADO POR CX PLASTICA DE RECONSTRUCCION POR ETAPAS CON COLGAJO SURAL DIFERIDO, AL PENDIENTE DE PROGRAMACION DE PROCEDIMIENTO, POR EL MOMENTO SE CONTINUA MANEJO MEDICO

09:19 **SERVICIO: HOSPITALIZACION**
Elaborada por: dianama.hernandez - DIANA MARCELA HERNANDEZ CASTAÑO
ESPECIALIDAD: MEDICO GENERAL
Avalada por:
ESPECIALIDAD:
Observacion de aval:

PACIENTE A CARGO DE CIRUGIA PLASTICA, SE ENCUENTRA EN PROCEDIMIENTO QX.

10:32 **SERVICIO: CIRUGIA**
Elaborada por: ana.robledo - ANA MARIA ROBLEDO CHAVARRIAGA
ESPECIALIDAD: CIRUJANO PLASTICO
Avalada por:
ESPECIALIDAD:
Observacion de aval:

DEFECTO DE COBERTURA DORSO DEL PIE

PLAN:
CX EN 3 A 5 DIAS.
IGUAL MANEJO MEDICO

*ANÁLISIS(JUSTIFICACIÓN):
PTE PROGRAMADO PARA REALIZAR CO0LGAJO SURAL. PREVIO A CX, PTE REFIERE QUE NO DESEA AFECTAR LA PIERNA PARA LA COBERTURA DEL PIE.
SE LLEVA A CX. SE REAÑIZA DESBRIDAMIENTO. SE CONSIDERA QUE NO ES POSIBLE HACER COBERTURA SIN COLGAJO, POR LO QUE SE DISECA COLGAJO DEL DORSO DEL PIE, CON PLAN DE DIFERIMIENTO Y AVANCE POR ETAPAS.
SE LE EXPLICA AL PTE. EN CASO DE FALLAR EL COLGAJO, REQUERIRA COBERTURA CON COLGAHO LIBRE.

HALLAZGO OBJETIVO:
ESTABLE, AFEBRIL, CON EXPOSICOON OSEA Y TENDINOSA EN DORSO DEL PIE.

HALLAZGO SUBJETIVO:
2019-03-16 PTE EN BUEN ESTADO, AFEBRIL.

11:49 **SERVICIO: CIRUGIA**
Elaborada por: alexander.rebellon - ALEXANDER REBELLON
ESPECIALIDAD: MEDICO GENERAL
Avalada por:
ESPECIALIDAD:
Observacion de aval:

POST QUIRURGICO DE LAVADO DEBRIDAMIENTO PIE DERECHO, SISTEMA DE VACIO.

PLAN:
VOM.

*ANÁLISIS(JUSTIFICACIÓN):

HALLAZGO OBJETIVO:
POST QUIRURGICO SIN COMPLICACIONES, HEMODINAMICAMENTE ESTABLE, SIN ALTERACIONES DEL ESTADO GENERAL, AHORA RECUPERANDOCE ADECUADAMENTE, NORMOCEFALO, SIN CEFALEA, SIN ALTERACIONES DE LA DEGLUCION, SIN ODINOFAGIA, MUCOSAS HUMEDAS, PUPILAS REACTIVAS A LA LUZ BILATERAL, SIN OTORREA, SIN RINORREA, SIN DISNEA, SIN CERVICALGIA, TORAX SIMETRICO, EXPANDIBLE, SIN ALTERACIONES DE RUIDOS CARDIACOS, MURMULLO VESICULAR PRESENTE BILATERAL, SIN SOBRE AGREGADOS PULMONARES, ABDOMEN BLANDO, DEPRESIBLE, SIN SIGNOS DE IRRITACION PERITONEAL, SIN PERDIDA DEL PERISTALTISMO, SIN ALTERACIONES DEL HABITO INTESTINAL, GENITO URINARIO NO ALTERADO, EXTREMIDADES SIN EDEMAS, PULSOS PRESENTES Y BUEN LLENADO CAPILAR DISTAL, SIN ALTERACIONES DEL SNC, SIN DEFICITS MOTOR NI SENSITIVO ASOCIADOS AL EVENTO QUIRURGICO.|

HALLAZGO SUBJETIVO:

INTERPRETACIÓN APOYO DIAGNÓSTICO:

	INTERPRETACIÓN ESTUDIOS IMAGENOLOGIA:
2019-03-17	11:18 **SERVICIO: HOSPITALIZACION** **Elaborada por:** dianama.hernandez - DIANA MARCELA HERNANDEZ CASTAÑO ESPECIALIDAD: MEDICO GENERAL **Avalada por:** ESPECIALIDAD: **Observacion de aval:** POST QUIRURGICO DE LAVADO DEBRIDAMIENTO PIE DERECHO, SISTEMA DE VACIO. *ANÁLISIS(JUSTIFICACIÓN): PACIENTE CON PROCEDIMEINTO QX EL DIA DE AYER, SIN COMPLICACIONES, SIN CAMBIOS EN LA EVOLUCION CLINICA, HEMOGRAMA POST TRANSFUSION DENTRO DE LIMITES NORMALES. CONTROL DE SIGNOS VITALES. INFORMAR CAMBIOS. INTERPRETACIÓN APOYO DIAGNÓSTICO: HEMOGRAMA IV HEMOGLOBINA HEMATOCRITO RECUENTO DE ERITROCITOS INDICES ERITROCITARIOS LEUCOGRAMA RECUENTO DE PLAQUETAS INDICES PLAQUETARIOS Y MORFOLOGIA ELECTRONICA E HISTOGRAMA AUTOMATIZADO - Observación (17/03/2019 11:16:14): CUADRO HEMATICO NORMAL
2019-03-18	09:39 **SERVICIO: HOSPITALIZACION** **Elaborada por:** ana.robledo - ANA MARIA ROBLEDO CHAVARRIAGA ESPECIALIDAD: CIRUJANO PLASTICO **Avalada por:** ESPECIALIDAD: **Observacion de aval:** FRACTURAS EXPUESTAS PIE DERECHO DEFECTO DE COBERTURA DORSO DE PIE DERECHO. PLAN: CONTINUA MANEJO CON TERAPIA VAC. SE PASA TURNO PARA CAMBIO DE SISTEMA VAC EN 2 DIAS. *ANÁLISIS(JUSTIFICACIÓN): PTE ESTABLE, CON DEFECTO DE COBERTURA COMPLEJO EN DORSO DE PIE DERECHO, EN MANEJO CON SISTEMA VAC Y COLGAJOS LOCALES. REQUIUERE MULTIPLES TIEMPOS QX PARA LOGRAR COBERTURA. HALLAZGO OBJETIVO: AFEBRIL, HIDRATADO, SIN SIRS. PIE DERECHO CON TERAPIA VAC FUNCIONANDO ADECUADAMENTE. FERULA EN ADECUADA POSICION., HALLAZGO SUBJETIVO: ESTABLE, DOLOR LEVE. SE MOVILIZA APOYANDOSE EN LA OTRA PIERNA. 09:49 **SERVICIO: HOSPITALIZACION** **Elaborada por:** guety.daza - GUETY DAZA GOMEZ ESPECIALIDAD: MEDICO GENERAL **Avalada por:** ESPECIALIDAD: **Observacion de aval:** PACIENTE ESTABLE, SIN DIFICULTAD RESPIRATORIA, ASINTOMATICO, EXTREMIDADES HERIDAS CUBIERTAS SISTEMA VAC FUNCIONAL 09:51 **SERVICIO: HOSPITALIZACION** **Elaborada por:** guety.daza - GUETY DAZA GOMEZ ESPECIALIDAD: MEDICO GENERAL **Avalada por:** ESPECIALIDAD: **Observacion de aval:**

PACIENTE ESTABLE, SIN DIFICULTAD RESPIRATORIA, ASINTOMATICO, EXTREMIDADES HERIDAS CUBIERTAS SISTEMA VAC FUNCIONAL, PACIENTE CON BUENA EVOLUCION, SE ESPERA REVISION DE INJERTOS EN SALA DE CIRUGIA

2019-03-19

09:54 **SERVICIO: HOSPITALIZACION**
Elaborada por: guety.daza - GUETY DAZA GOMEZ
ESPECIALIDAD: MEDICO GENERAL
Avalada por:
ESPECIALIDAD:
Observacion de aval:

*ANÁLISIS(JUSTIFICACIÓN):
PACIENTE ESTABLE, ASINTOMATICO, EXTREMIDADES HERIDAS CUBIERTAS SISTEMA VAC FUNCIONAL, PACIENTE CON BUENA EVOLUCION, SE ESPERA REVISION DE INJERTOS .

HALLAZGO OBJETIVO:

HALLAZGO SUBJETIVO:

INTERPRETACIÓN APOYO DIAGNÓSTICO:

11:45 **SERVICIO: HOSPITALIZACION**
Elaborada por: guety.daza - GUETY DAZA GOMEZ
ESPECIALIDAD: MEDICO GENERAL
Avalada por:
ESPECIALIDAD:
Observacion de aval:

pacuente programado para cirugia el dia de mañana se indica reservar 2u de gr, realizar heograma tiempios y creatinina. Preparar para cirugia

2019-03-20

12:01 **SERVICIO: CIRUGIA**
Elaborada por: laura.ramirez - LAURA MARCELA RAMIREZ PAYA
ESPECIALIDAD: MEDICO GENERAL
Avalada por:
ESPECIALIDAD:
Observacion de aval:

1. POSTQUIRURGICO INMEDIATO DE LAVADO + DESBRIDAMIENTO DE HERIDA EN DORSO DEL MIEMBRO INFERIOR DERECHO

PLAN:
1. TRASLADO A PISO
2. VIGILAR DIURESIS ESPONTANEO
3. VIGILAR TOLERANCIA A LA VIA ORAL
4. CONTINUAR CON ORDENES MEDICAS

*ANÁLISIS(JUSTIFICACIÓN):
PACIENTE MASCULINO DE 52 AÑOS POSTQUIRURGICO INMEDIATO DE LAVADO + DESBRIDAMIENTO DE HERIDA EN DORSO DEL MIEMBRO INFERIOR DERECHO, QUIEN SE VALORA EN SALA DE RECUPERACION DE ANESTESIA GENERAL Y EVENTO QUIRURGICO, LA CUAL SE ENCUENTRA CON BUENA EVOLUCION CLINICA, SIN ALTERACIONES HEMODINAMICAS, NO ALTERACIONES A NIVEL NEUROLOGICO, NO ALTERACIONES EN EL PATRON RESPIRATORIO, NO ALTERACIONES A NIVEL DE LA VOZ, CON RECUPERACION TOTAL DE ANESTESIA PREVIAMENTE DESCRITA, SIN ALTERACIONES AL EXAMEN FISICO DE CAUSA SECUNDARIA AL EVENTO QUIRURGICO. SE ENCUENTRA PENDIENTE QUE PACIENTE REALICE DIURESIS ESPONTANEO Y TOLERE VIA ORAL, POR LO QUE SE INFORMA AL PERSONAL DE ENFERMERIA, PARA QUE VIGILEN DICHAS ACCIONES EN HOSPITALIZACION, POR AHORA SE CONSIDERA QUE PACIENTE QUIEN

DEBE DE CONTINUAR CON ORDENES DADAS POR ESPECIALISTA TRATANTE.

HALLAZGO OBJETIVO:
ENCUENTRO PACIENTE EN BUENAS CONDICIONES GENERALES, SIN SIGNOS DE DIFICULTAD RESPIRATORIA, NO FASCIES ALGICAS, NO LUCE TOXICO, NO SIGNOS DE NAUSEAS, NO TOS, NO VOZ RONCA. SIGNOS VITALES: TA 114/78MMHG, FC 68LPM, FR 20RPM, SAOT2 99%.

C/C: NORMOCEFALO, ESCLERAS ANICTERICAS, CONJUNTIVAS ROSADAS, MUCOSAS HIDRATADAS. CUELLO SIMETRICO, MOVIL, SIN ADENOPATIAS, NO INGURGITACION YUGULAR, NO DOLOR A LA PALPACION. C/P: RUIDOS CARDIACOS RITMICOS, NO SOPLOS. MURMULLO VESICULAR PRESENTE, NO SONIDOS SOBREAGREGADOS. ABD: BLANDO, DEPRESIBLE, NO DOLOROSO A LA PALPACION, SIN SIGNOS DE IRRITACION PERITONEAL, NO SE PALPAN MASAS, NO MEGALIAS. EXT: SIMETRICAS, SIN EDEMAS, MOVILES, LLENADO CAPILAR MENOR DE 2 SEGUNDOS, MID: HERIDA A NIVEL DE DORSO CUBIERTA CON SISTEMA VAC FUNCIONAL + APOSITO E INMOVILIZADO CON FERULA Y VENDAJE ELASTICO. G/U: NORMOCONFIGURADOS, SIN ALTERACIONES. SNC: ORIENTADO EN TIEMPO, LUGAR Y PERSONA, SIN DEFICIT MOTOR Y/O SENSITIVO APARENTE.

HALLAZGO SUBJETIVO:
PACIENTE REFIERE ENCONTRARSE EN BUENAS CONDICIONES GENERALES, NIEGA DOLOR, NIEGA CEFALEA, NIEGA EMESIS O NAUSEAS, NIEGA TOS, NIEGA OTROS SINTOMAS ASOCIADOS.

2019-03-21

15:59 **SERVICIO: HOSPITALIZACION**
Elaborada por: annie.mayor - ANNIE YELITZA MAYOR TOBAR
ESPECIALIDAD: MEDICO GENERAL
Avalada por:
ESPECIALIDAD:
Observacion de aval:

PACIENTE QUIEN FUE LLEVADO EL DIA DE AYER A LAVADO + DESBRIDAMIENTO DE HERIDA EN DORSO DEL MIEMBRO INFERIOR DERECHO, PROCEDIMIENTO QUE SE REALIZO SIN COMPLICACIONES, AHORA PACIENTE HEMODINAMICAMENTE ESTABLE, SE CONTINUA MANEJO MEDICO

HALLAZGO OBJETIVO:
SV TA 120/70MMHG FC 71 SAO2 96%

HALLAZGO SUBJETIVO:
ESTABLE

2019-03-22

11:22 **SERVICIO: HOSPITALIZACION**
Elaborada por: guety.daza - GUETY DAZA GOMEZ
ESPECIALIDAD: MEDICO GENERAL
Avalada por:
ESPECIALIDAD:
Observacion de aval:

paciente estable, sin dificultad respiratoria, no dolor torácico. extyremidades sistema vac funcional. Paciente con buena evolucion contin en manejo, se espera nueva revision de injertsos por parte de cx plastica

INTERPRETACIÓN APOYO DIAGNÓSTICO:
HEMOGRAMA IV HEMOGLOBINA HEMATOCRITO RECUENTO DE ERITROCITOS INDICES ERITROCITARIOS LEUCOGRAMA RECUENTO DE PLAQUETAS INDICES PLAQUETARIOS Y MORFOLOGIA ELECTRONICA E HISTOGRAMA AUTOMATIZADO - Observación (22/03/2019 11:19:26): hemograma normal

20:22 **SERVICIO: HOSPITALIZACION**
Elaborada por: mppatiño - MARCELA PATRICIA PATIÑO
ESPECIALIDAD: CIRUJANO PLASTICO
Avalada por:
ESPECIALIDAD:
Observacion de aval:

accidente de transito 22 de febrero con trauma complejo en pie izquierdo
fractura de 3 4 metatarsianos pop de osteosintesis cn calvos de steinnman
defecto de coberutra extenso en dorso de pie con exposciion de 12345 metatarsianos ty tendones extensores
perdiad de extensor de hallux

PLAN:
ss turno pra colgajo y o injerto df e piel lavado quirurgico

*ANÁLISIS(JUSTIFICACIÓN):
paciente con trauma severo en pie derechg con fraturas expuestas de metatrsianos , pop de osteosintesis 3 y 4 , defeecto de cobertura en dorso de pie con exposciion de metatarsianos, y tendones extensores , perdida de extensor de hllux, requiere cobertura con colgajo fasciuocutaneo prioritario se explica ampliamente procedimiento y diferentes opciones quirugicas al paciente y acompañante hermanos, riesgos y cicatrices. aceptan procedimiento ss turno

HALLAZGO OBJETIVO:
pa 100-60 fc 78 fr 18 t 36
conicente alerta
pierna derecha con ferula mposteriro con sistema de vacio funcional adecuada perfusion distal

HALLAZGO SUBJETIVO:
refiere sentrise bien , refiere le incomoda la ferula

INTERPRETACIÓN APOYO DIAGNÓSTICO:
x

2019-03-23

12:26 **SERVICIO: HOSPITALIZACION**
Elaborada por: guety.daza - GUETY DAZA GOMEZ
ESPECIALIDAD: MEDICO GENERAL
Avalada por:
ESPECIALIDAD:
Observacion de aval:

*ANÁLISIS(JUSTIFICACIÓN):
paciente estable, sin dificultad respiratoria, no dolor torácico. extyremidades sistema vac funcional. Paciente con buena evolucion contin en manejo, se espera autoriazacion y prgramacio de turnop para injerto de piel

HALLAZGO OBJETIVO:

HALLAZGO SUBJETIVO:

2019-03-24

15:44 **SERVICIO: HOSPITALIZACION**
Elaborada por: annie.mayor - ANNIE YELITZA MAYOR TOBAR
ESPECIALIDAD: MEDICO GENERAL
Avalada por:
ESPECIALIDAD:
Observacion de aval:
PACIENTE HEMODINAMICAMENTE ESTABLE, CON EVOLUCION ESTACIONARIA, REFIERE PRURITO EN REGION INGUINAL, SE CONTINUA MANEJO MEDICO, PENDIENTE AUTORIZACION DE PROCEDIMIENTO POR PARTE DE CX PLASTICA

HALLAZGO OBJETIVO:
SV TA 110/60MMHG FC 70 SAO2 98%

HALLAZGO SUBJETIVO:
ESTABLE

2019-03-25

16:55 **SERVICIO: HOSPITALIZACION**
Elaborada por: guety.daza - GUETY DAZA GOMEZ
ESPECIALIDAD: MEDICO GENERAL
Avalada por:
ESPECIALIDAD:
Observacion de aval:

*ANÁLISIS(JUSTIFICACIÓN):
paciente estable, sin dificultad respiratoria, no dolor torácico. extyremidades sistema vac funcional. Paciente con buena evolucion contin en manejo, prgramacio de turnop para injerto de piel

HALLAZGO OBJETIVO:

HALLAZGO SUBJETIVO:

INTERPRETACIÓN APOYO DIAGNÓSTICO:

18:36 **SERVICIO: CIRUGIA**
Elaborada por: mppatiño - MARCELA PATRICIA PATIÑO
ESPECIALIDAD: CIRUJANO PLASTICO
Avalada por:
ESPECIALIDAD:
Observacion de aval:

accidente de transito 22 de febrero con trauma complejo en pie izquierdo
fractura de 3 4 metatarsianos pop de osteosintesis cn calvos de steinnman
defecto de cobertura extenso en dorso de pie con exposciion de 12345 metatarsianos ty tendones extensores
perdida de extensor de hallux

PLAN:
ss turno para cirugia de cobertura

*ANÁLISIS(JUSTIFICACIÓN):
paciente con turnno para cobertura ss turno par amañana

HALLAZGO OBJETIVO:
miembro inferior con sistema de vacio funcional adecuada perfusion distal

HALLAZGO SUBJETIVO:
refeire sentrise bien

INTERPRETACIÓN APOYO DIAGNÓSTICO:
x

2019-03-26

08:02 **SERVICIO: HOSPITALIZACION**
Elaborada por: guety.daza - GUETY DAZA GOMEZ
ESPECIALIDAD: MEDICO GENERAL
Avalada por:
ESPECIALIDAD:
Observacion de aval:

paciente programado para cirugia el dia de hoy, se indica mantener sin via oral

INTERPRETACIÓN APOYO DIAGNÓSTICO:
HEMOGRAMA IV HEMOGLOBINA HEMATOCRITO RECUENTO DE ERITROCITOS INDICES ERITROCITARIOS LEUCOGRAMA RECUENTO DE PLAQUETAS INDICES PLAQUETARIOS Y MORFOLOGIA ELECTRONICA E HISTOGRAMA AUTOMATIZADO,TIEMPO DE TROMBOPLASTINA PARCIAL TTP,TIEMPO DE TROMBOPLASTINA PARCIAL TTP,CREATININA EN SUERO U OTROS FLUIDOS,NITROGENO UREICO,TIEMPO DE PROTROMBINA TP,TIEMPO DE PROTROMBINA TP,TIEMPO DE PROTROMBINA TP - Observación (26/03/2019 08:01:01): dentro de parametros

12:30 **SERVICIO: HOSPITALIZACION**
Elaborada por: mppatiño - MARCELA PATRICIA PATIÑO
ESPECIALIDAD: CIRUJANO PLASTICO
Avalada por:
ESPECIALIDAD:
Observacion de aval:

POSQUIRURURGICO INMEDIATO DE COLGAJO FASCIOCUTANEO LATERAL DE PIERNA DERECHA MASQUELET
FRACTURA DE METATARSIANOS EXPUESTA PIE DERECHO

PLAN:
REVISION DE COLGAJO PARA AVANCE DE COLGAJO 2 TIEMPO

*ANÁLISIS(JUSTIFICACIÓN):
PACIENTE CON FRACTURA EXPUESTA DE METATARSIANOS TRAUMA COMPLEJO EN PIE DERECHO SE LLEVA A CIRUGIA SE REALZA DESBRIDAMIENTO DE TEJIDO NECROTICO SE REALZIA COLGAJO FASCIOCUTANEO MASQUELET 1 TIEMPO DIFERIDO SE DEJA SISTEMA DE VACIO SE CUBRE AREA DONANTE CON INJERTO DE PIEL DE MUSLO IPSILATERAL

HALLAZGO OBJETIVO:
CONCIENTE ALERTA SIN DOLOR
SE LLEVA A CIRUGIA ENCONTRANDO DEFECTO EN DORSO DE PIE CON EXPOSICION DE 1 METATARSIANO NECROSIS PARCIAL DE PIEL DEN DORSO DE PIE DERECHO

HALLAZGO SUBJETIVO:
REFIERE SENTIRSE BIOEN

INTERPRETACIÓN APOYO DIAGNÓSTICO:
X

2019-03-27

07:53 **SERVICIO: HOSPITALIZACION**
Elaborada por: mppatiño - MARCELA PATRICIA PATIÑO
ESPECIALIDAD: CIRUJANO PLASTICO
Avalada por:
ESPECIALIDAD:
Observacion de aval:

1 dia pop de colgaj masquelet
fractura expuesta de metatrasiananos pie derecho

PLAN:
avance de colgajo en 3 dias

*ANÁLISIS(JUSTIFICACIÓN):
se programa revision de colgajo y avance ´paa el 29 de maezo

HALLAZGO OBJETIVO:
paciente connciente alerta afebril
pierna ypiederecho con sistema de vacio convendajes y apositos
adecuada perfusion distal

HALLAZGO SUBJETIVO:
refiere sentirse bien sin dolor

INTERPRETACIÓN APOYO DIAGNÓSTICO:
hb pop 13

2019-03-28

13:11 **SERVICIO: HOSPITALIZACION**
Elaborada por: mppatiño - MARCELA PATRICIA PATIÑO
ESPECIALIDAD: CIRUJANO PLASTICO
Avalada por:
ESPECIALIDAD:
Observacion de aval:

accidente de transito 22 de febrero con trauma complejo en pie izquierdo
fractura de 3 4 metatarsianos pop de osteosintesis cn calvos de steinnman
defecto de cobertura extenso en dorso de pie con exposciion de 12345 metatarsianos ty tendones

extensores
perdida de extensor de hallux
2 dia pop de colgajo fasciocutaneo masquelte

PLAN:
cirugia mañana

*ANÁLISIS(JUSTIFICACIÓN):
maña cirugia avance de colgajo masquelet se explica procedimiento riesgos

HALLAZGO OBJETIVO:
pie con vendaje colgajo bioen perfundido sin evidencia de sangrado activo sisterma de vacio funcional

HALLAZGO SUBJETIVO:
refiere senitirse bien sin dolor

INTERPRETACIÓN APOYO DIAGNÓSTICO:
x

2019-03-29

12:50 **SERVICIO: HOSPITALIZACION**
Elaborada por: mppatiño - MARCELA PATRICIA PATIÑO
ESPECIALIDAD: CIRUJANO PLASTICO
Avalada por:
ESPECIALIDAD:
Observacion de aval:

posquirurgico inmediato avance de colgajo masquete
fractura expuesta de metarsianos

PLAN:
ss turno para revison en 5 dias

*ANÁLISIS(JUSTIFICACIÓN):
bajo anestesia conductiva se lleva paciente a cirugia se avanza colgajo fasciocutaneo lateral de piena masquelet y se une con colgaj en dorso de pie para coberturade toda lel area cruenta se deja cn sistemade vacio
plan revison en 5 dias ss turno

HALLAZGO OBJETIVO:
conciente alerta se llevo a cirugia encointrando colgajos bien perfundidos injertos en area donante integrados

HALLAZGO SUBJETIVO:
refier sentirse bien

INTERPRETACIÓN APOYO DIAGNÓSTICO:
cultivo negativo

2019-03-30

10:28 **SERVICIO: HOSPITALIZACION**
Elaborada por: guety.daza - GUETY DAZA GOMEZ
ESPECIALIDAD: MEDICO GENERAL
Avalada por:
ESPECIALIDAD:
Observacion de aval:

STABLE, AFEBRI, SIN DIFICULTAD RESPIRATORIA, ACTVIO. EXTREMIDADES HERIDAS CUBIERTAS SISTEMA VAC FUNCIONAL

10:28 **SERVICIO: HOSPITALIZACION**
Elaborada por: guety.daza - GUETY DAZA GOMEZ
ESPECIALIDAD: MEDICO GENERAL
Avalada por:
ESPECIALIDAD:
Observacion de aval:

STABLE, AFEBRI, SIN DIFICULTAD RESPIRATORIA, ACTVIQ. EXTREMIDADES HERIDAS CUBIERTAS SISTEMA VAC FUNCIONAL, PACIENTE PROGRAMADO PARA REVISION DE INJERTOS EN 4 DIAS

12:18 **SERVICIO: HOSPITALIZACION**
Elaborada por: mppatiño - MARCELA PATRICIA PATIÑO
ESPECIALIDAD: CIRUJANO PLASTICO
Avalada por:
ESPECIALIDAD:
Observacion de aval:

accidente de transito 22 de febrero con trauma complejo en pie izquierdo
fractura de 3 4 metatarsianos pop de osteosintesis cn calvos de steinnman
defecto de cobertura extenso en dorso de pie con exposciion de 12345 metatarsianos ty tendones extensores
perdida de extensor de hallux
pop de colgajo fasciocutaneo masquelte 27 febrero
1 dia pop de avance de colgajo mas injerto de piel

PLAN:
revison quirurgica en 5 dias

*ANÁLISIS(JUSTIFICACIÓN):
1 dia pop de avance de colgajo fascioctutaneo par cobertura de defecto de dorso de pie con sistema de vacio funcional se iniciadiosmina hesperidina para manejo profilactico de trombosis venosa

HALLAZGO OBJETIVO:
conciente alerta pa 120-60 fc 76
pierna con sistema de vacio adecuada operfusion distal no evindecia d sangrado activo

HALLAZGO SUBJETIVO:
refier sentirsebien sin dolor

INTERPRETACIÓN APOYO DIAGNÓSTICO:
hb pop 10-6 adecuada

2019-03-31

11:22 **SERVICIO: HOSPITALIZACION**
Elaborada por: mppatiño - MARCELA PATRICIA PATIÑO
ESPECIALIDAD: CIRUJANO PLASTICO
Avalada por:
ESPECIALIDAD:
Observacion de aval:

accidente de transito 22 de febrero con trauma complejo en pie izquierdo
fractura de 3 4 metatarsianos pop de osteosintesis cn calvos de steinnman
defecto de cobertura extenso en dorso de pie con exposciion de 12345 metatarsianos ty tendones extensores
perdida de extensor de hallux
pop de colgajo fasciocutaneo masquelte 27 febrero
2 dia pop de avance de colgajo retardado mas injerto de piel

PLAN:
reison de colgajo

*ANÁLISIS(JUSTIFICACIÓN):
2 dia pop adecuada evolucion pendiente revison de colgajo

HALLAZGO OBJETIVO:
campos puloanres bien ventilados miembro inferior con sistema de vacio funcional area donate sin evidencia de sanagrado activo

HALLAZGO SUBJETIVO:
paciente dormido tranquilo refiere la acompañante la hermana a estado sin dolor , activo

INTERPRETACIÓN APOYO DIAGNÓSTICO:
x

2019-04-01

14:01 **SERVICIO: HOSPITALIZACION**
Elaborada por: jhony.chaverra - JHONY FERNANDO CHAVERRA PALMA
ESPECIALIDAD: MEDICO GENERAL
Avalada por:
ESPECIALIDAD:
Observacion de aval:

accidente de transito 22 de febrero con trauma complejo en pie izquierdo
fractura de 3 4 metatarsianos pop de osteosintesis cn calvos de steinnman
defecto de cobertura extenso en dorso de pie con exposciion de 12345 metatarsianos ty tendones extensores
perdida de extensor de hallux
pop de colgajo fasciocutaneo masquelte 27 febrero
2 dia pop de avance de colgajo retardado mas injerto de piel

PLAN:
VER ORDENES MEDICAS

*ANÁLISIS(JUSTIFICACIÓN):
PACIENTE CCON DX ANOTADOS EN EL MOMENTO ESTABNLE CONTINUA CON RECOMNEDACIONES Y MANEJO POR CX PLASTICA, PENDENTE REVISION EN QUIROFANO

HALLAZGO OBJETIVO:
PACICENTE CCONSCOENTE AFEBRIL SIIN DUISNEA ESTABLE HEMODICAMENTE CABEZA ORL MUCUSAS HUMEEDAS C/P RSCSRS PULMONES BIEN VENTILADOS NO AGREGADOS ABDOMEN SIN SIGNOS DE IRRITACION PERIOTEAL, EXTREMIDADES SISTEMA VAC FUNCIONAL , SIN SANGRADO ACTIVO SNC ALERTA

HALLAZGO SUBJETIVO:
PACIENTE EN EL MOMENTO ESTABLE

2019-04-02

08:06 **SERVICIO: HOSPITALIZACION**
Elaborada por: guety.daza - GUETY DAZA GOMEZ
ESPECIALIDAD: MEDICO GENERAL
Avalada por:
ESPECIALIDAD:
Observacion de aval:

paciente alerta, afebril, con flebitis en miembros superiores, miembros inferior con herida cubierta con sistema vac funcional. Paciente programado para cirugia de revision de injertos el dia de mañana, se indica suspender traamdol, cefalotina. Se inicia cefalexina 500mg vo cada 6 horas

13:10 **SERVICIO: HOSPITALIZACION**
Elaborada por: mppatiño - MARCELA PATRICIA PATIÑO
ESPECIALIDAD: CIRUJANO PLASTICO
Avalada por:
ESPECIALIDAD:
Observacion de aval:

accidente de transito 22 de febrero con trauma complejo en pie izquierdo
fractura de 3 4 metatarsianos pop de osteosintesis cn calvos de steinnman
defecto de cobertura extenso en dorso de pie con exposciion de 12345 metatarsianos ty tendones extensores .

perdida de extensor de hallux
pop de colgajo fasciocutaneo masquelte 27 febrero
4 dia pop de avance de colgajo retardado mas injerto de piel

PLAN:
cirugia mañana

*ANÁLISIS(JUSTIFICACIÓN):
paciente cpendiente cirugia mañana se suspende liquidos endovenoss, por flebitis se inica manejo topico

HALLAZGO OBJETIVO:
pierna y pie derecho con sistema de vacio adecuada pefusion distal de la extremidad
antebrazos con calor local edema erutema

HALLAZGO SUBJETIVO:
refiere sentirse bien con dolor en a4reas de flebitis en antebrazos bilateral

INTERPRETACIÓN APOYO DIAGNÓSTICO:
x

2019-04-03

17:25 **SERVICIO: HOSPITALIZACION**
Elaborada por: mppatiño - MARCELA PATRICIA PATIÑO
ESPECIALIDAD: CIRUJANO PLASTICO
Avalada por:
ESPECIALIDAD:
Observacion de aval:

trauma en pie derecho
fractura expuesta de metatrsianos
pop inmedaito revision de colgajo fasciocutaneo

PLAN:
salida

*ANÁLISIS(JUSTIFICACIÓN):
paciente con antecedente de de fractura de metatarsiano expuesta pie derecho remitido con osteosintesis y defecto de cobertura en dorso de pie se realizaron labvados quirugicos y colgajo faqsciocutaneo masquelet hoy se realzia revison quirugica colgajos bien perfundidos ligera congestion venosa
se deja con apositos
y ferula posterior plan salida con formula de cefalexinaa acetaminofen daflon enoxoparina control por consulta externa signosd de alrma

HALLAZGO OBJETIVO:
se lleva a cirugia colgajos bien perfundidos con ligera congestion venosa distal

HALLAZGO SUBJETIVO:
refiere sentirse bien

INTERPRETACIÓN APOYO DIAGNÓSTICO:
cultivcs negativos

2019-04-04

08:00 **SERVICIO: HOSPITALIZACION**
Elaborada por: guety.daza - GUETY DAZA GOMEZ
ESPECIALIDAD: MEDICO GENERAL
Avalada por:
ESPECIALIDAD:
Observacion de aval:

salida

*ANÁLISIS(JUSTIFICACIÓN):
paciente con antecedente de de fractura de metatarsiano expuesta pie derecho remitido con osteosintesis y defecto de cobertura en dorso de pie se realizaron labvados quirugicos y colgajo faqsciocutaneo masquelet hoy se realzia revison quirugica colgajos bien perfundidos ligera congestion venosa
se deja con apositos
y ferula posterior plan salida con formula de cefalexinaa acetaminofen daflon enoxoparina control por consulta externa signosd de alrma

HALLAZGO SUBJETIVO:
estable

INTERPRETACIÓN APOYO DIAGNÓSTICO:

ANTECEDENTES PERSONALES

ANTECEDENTES		OP	DETALLE
PATOLOGICOS	Otros	SI	TBC PULMONAR HACE 21 AÃ'OS CON TTO Y RESOLUCION SION RECIDIVAS
		SI	TBC PULMONAR HACE 21 AÃ'OS CON TTO Y RESOLUCION SION RECIDIVAS
ANTECEDENTES	Alergicos	NO	NO
	Otros	SI	TBC PULMONAR HACE 21 AÑOS

ANTECEDENTES FAMILIARES

ANTECEDENTES--	DETALLE
Actividad Física	
Alcoholismo	
Alergicos	OP / TIPO / DETALLE / F. REGIS NO / P / NO / 2018-01-30 NO / F / NO / 2018-01-30
Alimentacion	
Cardiovascular	
Cerebro vascular	
Consumo Psicofármaco	
Crecimiento y Desarrollo	
Epilepsia	
ETS/ITS	
Hábitos de Sueño	
Hospitalarios	
Infecciosos	
Inicio de vida sexual	
Inmunologicos	
Metabolicos	
Número parejas	
Otros	OP / TIPO / DETALLE / F. REGIS SI / P / TBC PULMONAR HACE 21 AÑOS / 2018-02-13 NO / F / NIEGA / 2018-02-13
Pediatricos	
Quirurgicos	
Respiratorio	
Tabaquismo	

Toxicos	
Transfusionales	
Traumaticos	
Tuberculosis	
Victima de Maltrato	
Violencia Sexual	

INTERPRETACION MEDICA					
EVOLUCION	FECHA DE INTERPRETACION	PROFESIONAL	CODIGO CUPS	DESCRIPCION DEL CODIGO CUPS	OBSERVACION DEL MEDICO
3684593	2019-05-14 - 15:01:27	CINDY PARTICIA GUERRERO SANTACRUZ	902210	HEMOGRAMA IV HEMOGLOBINA HEMATOCRITO RECUENTO DE ERITROCITOS INDICES ERITROCITARIOS LEUCOGRAMA RECUENTO DE PLAQUETAS INDICES PLAQUETARIOS Y MORFOLOGIA ELECTRONICA E HISTOGRAMA AUTOMATIZADO	NORMALES.
3666460	2019-04-03 - 15:16:56	ANNIE YELITZA MAYOR TOBAR	902210	HEMOGRAMA IV HEMOGLOBINA HEMATOCRITO RECUENTO DE ERITROCITOS INDICES ERITROCITARIOS LEUCOGRAMA RECUENTO DE PLAQUETAS INDICES PLAQUETARIOS Y MORFOLOGIA ELECTRONICA E HISTOGRAMA AUTOMATIZADO	ver anexo
3666460	2019-04-03 - 15:16:56	ANNIE YELITZA MAYOR TOBAR	902045	TIEMPO DE PROTROMBINA TP	ver anexo
3666460	2019-04-03 - 15:16:56	ANNIE YELITZA MAYOR TOBAR	902049	TIEMPO DE TROMBOPLASTINA PARCIAL TTP	ver anexo
3666460	2019-04-03 - 15:16:56	ANNIE YELITZA MAYOR TOBAR	903895	CREATININA EN SUERO U OTROS FLUIDOS	ver anexo
3650071	2019-03-31 - 13:02:38	GUETY DAZA GOMEZ	902210	HEMOGRAMA IV HEMOGLOBINA HEMATOCRITO RECUENTO DE ERITROCITOS INDICES ERITROCITARIOS LEUCOGRAMA RECUENTO DE PLAQUETAS INDICES PLAQUETARIOS Y MORFOLOGIA ELECTRONICA E HISTOGRAMA AUTOMATIZADO	HEMOGRAMA NORMAL
3618280	2019-03-29 - 21:56:14	CINDY PARTICIA GUERRERO SANTACRUZ	902210	HEMOGRAMA IV HEMOGLOBINA HEMATOCRITO RECUENTO DE ERITROCITOS INDICES ERITROCITARIOS LEUCOGRAMA RECUENTO DE PLAQUETAS INDICES PLAQUETARIOS Y MORFOLOGIA ELECTRONICA E HISTOGRAMA AUTOMATIZADO	Normales
3613025	2019-03-26 - 08:01:01	GUETY DAZA GOMEZ	902210	HEMOGRAMA IV HEMOGLOBINA HEMATOCRITO RECUENTO DE ERITROCITOS INDICES ERITROCITARIOS LEUCOGRAMA RECUENTO DE PLAQUETAS INDICES PLAQUETARIOS Y MORFOLOGIA ELECTRONICA E HISTOGRAMA AUTOMATIZADO	dentro de parametros
3613025	2019-03-26 - 08:01:01	GUETY DAZA GOMEZ	902045	TIEMPO DE PROTROMBINA TP	dentro de parametros
3613025	2019-03-26 - 08:01:01	GUETY DAZA GOMEZ	902049	TIEMPO DE TROMBOPLASTINA PARCIAL TTP	dentro de parametros
3613025	2019-03-26 - 08:01:01	GUETY DAZA GOMEZ	903895	CREATININA EN SUERO U OTROS FLUIDOS	dentro de parametros
3613025	2019-03-26 - 08:01:01	GUETY DAZA GOMEZ	903856	NITROGENO UREICO	dentro de parametros
3581751	2019-03-22 - 11:19:26	GUETY DAZA GOMEZ	902210	HEMOGRAMA IV HEMOGLOBINA HEMATOCRITO RECUENTO DE ERITROCITOS INDICES ERITROCITARIOS LEUCOGRAMA RECUENTO DE PLAQUETAS INDICES	hemograma normal

				PLAQUETARIOS Y MORFOLOGIA ELECTRONICA E HISTOGRAMA AUTOMATIZADO	
3571441	2019-03-20 - 15:37:04	ANNIE YELITZA MAYOR TOBAR	902045	TIEMPO DE PROTROMBINA TP	TIEMPOS DE COAGULACION NORMAL HB DE 14.30 PLQ 397 RESTO OK
3571441	2019-03-20 - 15:37:04	ANNIE YELITZA MAYOR TOBAR	902049	TIEMPO DE TROMBOPLASTINA PARCIAL TTP	TIEMPOS DE COAGULACION NORMAL HB DE 14.30 PLQ 397 RESTO OK
3571441	2019-03-20 - 15:37:04	ANNIE YELITZA MAYOR TOBAR	903895	CREATININA EN SUERO U OTROS FLUIDOS	TIEMPOS DE COAGULACION NORMAL HB DE 14.30 PLQ 397 RESTO OK
3571441	2019-03-20 - 15:37:04	ANNIE YELITZA MAYOR TOBAR	902210	HEMOGRAMA IV HEMOGLOBINA HEMATOCRITO RECUENTO DE ERITROCITOS INDICES ERITROCITARIOS LEUCOGRAMA RECUENTO DE PLAQUETAS INDICES PLAQUETARIOS Y MORFOLOGIA ELECTRONICA E HISTOGRAMA AUTOMATIZADO	TIEMPOS DE COAGULACION NORMAL HB DE 14.30 PLQ 397 RESTO OK
3550674	2019-03-17 - 11:16:14	DIANA MARCELA HERNANDEZ CASTAÑO	902210	HEMOGRAMA IV HEMOGLOBINA HEMATOCRITO RECUENTO DE ERITROCITOS INDICES ERITROCITARIOS LEUCOGRAMA RECUENTO DE PLAQUETAS INDICES PLAQUETARIOS Y MORFOLOGIA ELECTRONICA E HISTOGRAMA AUTOMATIZADO	CUADRO HEMATICO NORMAL
3540097	2019-03-16 - 09:19:51	DIANA MARCELA HERNANDEZ CASTAÑO	902210	HEMOGRAMA IV HEMOGLOBINA HEMATOCRITO RECUENTO DE ERITROCITOS INDICES ERITROCITARIOS LEUCOGRAMA RECUENTO DE PLAQUETAS INDICES PLAQUETARIOS Y MORFOLOGIA ELECTRONICA E HISTOGRAMA AUTOMATIZADO	CONTROL DESPUES DE PROCEDIMIENTO QX
3540097	2019-03-16 - 09:19:51	DIANA MARCELA HERNANDEZ CASTAÑO	902045	TIEMPO DE PROTROMBINA TP	CONTROL DESPUES DE PROCEDIMIENTO QX
3540097	2019-03-16 - 09:19:51	DIANA MARCELA HERNANDEZ CASTAÑO	902049	TIEMPO DE TROMBOPLASTINA PARCIAL TTP	CONTROL DESPUES DE PROCEDIMIENTO QX
3540097	2019-03-16 - 09:19:51	DIANA MARCELA HERNANDEZ CASTAÑO	903895	CREATININA EN SUERO U OTROS FLUIDOS	CONTROL DESPUES DE PROCEDIMIENTO QX
3540097	2019-03-16 - 09:19:51	DIANA MARCELA HERNANDEZ CASTAÑO	903856	NITROGENO UREICO	CONTROL DESPUES DE PROCEDIMIENTO QX
3492529	2019-03-09 - 07:04:15	GUETY DAZA GOMEZ	902210	HEMOGRAMA IV HEMOGLOBINA HEMATOCRITO RECUENTO DE ERITROCITOS INDICES ERITROCITARIOS LEUCOGRAMA RECUENTO DE PLAQUETAS INDICES PLAQUETARIOS Y MORFOLOGIA ELECTRONICA E HISTOGRAMA AUTOMATIZADO	hb normal
3488958	2019-03-12 - 07:23:27	GUETY DAZA GOMEZ	901217	CULTIVO PARA MICROORGANISMOS EN CUALQUIER MUESTRA DIFERENTE A MEDULA OSEA ORINA Y HECES	cultivo 1 y 2 negativos
3488958	2019-03-12 - 07:23:27	GUETY DAZA GOMEZ	901217	CULTIVO PARA MICROORGANISMOS EN CUALQUIER MUESTRA DIFERENTE A MEDULA OSEA ORINA Y HECES	cultivo 1 y 2 negativos
3481988	2019-03-08 - 19:17:17	JHONY FERNANDO CHAVERRA PALMA	902210	HEMOGRAMA IV HEMOGLOBINA HEMATOCRITO RECUENTO DE ERITROCITOS INDICES ERITROCITARIOS LEUCOGRAMA RECUENTO DE PLAQUETAS INDICES PLAQUETARIOS Y MORFOLOGIA ELECTRONICA E HISTOGRAMA AUTOMATIZADO	DENTRO DEE LIMITES NORMALES

3481988	2019-03-08 - 19:17:17	JHONY FERNANDO CHAVERRA PALMA	903895	CREATININA EN SUERO U OTROS FLUIDOS	DENTRO DEE LIMITES NORMALES
3481988	2019-03-08 - 19:17:17	JHONY FERNANDO CHAVERRA PALMA	902045	TIEMPO DE PROTROMBINA TP	DENTRO DEE LIMITES NORMALES
3481988	2019-03-08 - 19:17:17	JHONY FERNANDO CHAVERRA PALMA	902049	TIEMPO DE TROMBOPLASTINA PARCIAL TTP	DENTRO DEE LIMITES NORMALES

RESUMEN DEL PLAN TERAPEUTICO

FECHA	RESUMEN DEL PLAN TERAPEUTICO
2019-03-07	19:25 juan.valencia - JUAN CARLOS VALENCIA ZULUAGA ESPECIALIDAD: MEDICO GENERAL UCI OBSERVACION DIETA COMUN TAPON HEPARINIZADO AMPICILINA MAS SULBACTAM 3 G CADA 6 HORAS ACETAMINOFEN 1 G CADA 8 HORAS TRAMADOL X 50 MG CADA 12 HORAS RANITIDINA X 50 MG CADA 12 HORAS SE SOLICITAN PARACLINICOS DE CONTROL CONTROL Y SEGUIMIENTO POR ORTOPEDIA TOMA DE SIGNOS VITALES AVISAR CAMBIOS MEDICAMENTO FORMULADO: ACETAMINOFEN 2 TABLETA (S) Cada 8 Hora(s), VIA: ORAL, DIAS DE TRATAMIENTO: 10 MEDICAMENTO SUSPENDIDO: DIPIRONA 2,5G/5ML SOLUCION INYECTABLE | CAJA X 100. VARIOS 1.00 AMPOLLA (S) Cada 8 Hora(s) , VIA: INTRAMUSCULAR, DIAS DE TRATAMIENTO: 10.00 OBSERVACIONES: UNA MAPOLLA DILUIDA LENTA REVISADO POR: STEPHANIA RODRIGUEZ VILLAFANE FECHA DE REVISION: 2019-03-08 05:15 OBSERVACION:
2019-03-08	12:05 luis.ceron - LUIS EDUARDO CERON BASANTE ESPECIALIDAD: MEDICO GENERAL UCI HOSPITALIZAR EN PISO POR MEDICINA INTERNA ACOMPAÑAMIENTO PERMANENTE MANTENER BARANDAS EN ALTO POR RIESGO DE CAIDA NVO POR CIRUGIA LUEGO DIETA COMUN ASISTIDA CABECERA 30 GRADOS MANTENER SAT >92% LEV SSN 50 CC/H AMPICILINA MAS SULBACTAM 3 G CADA 6 HORAS 07/03/19 ACETAMINOFEN 1 G CADA 8 HORAS TRAMADOL X 50 MG CADA 12 HORAS RANITIDINA X 50 MG CADA 12 HORAS VIGILAR DOLRO INMOVILIZACION DE FOCO DE FRACTURA SEGUIMIENTO POR ORTOPEDIA TOMA DE SIGNOS VITALES AVISAR CAMBIOS GRACIAS 13:29 jairo.imbachi - JAIRO IBARRA IMBACHI ESPECIALIDAD: TRAUMATOLOGO-ORTOPEDISTA HOSPITALIZAR ACOMPAÑAMIENTO PERMANENTE MANTENER BARANDAS EN ALTO POR RIESGO DE CAIDA DIETA UNA VEZ RECUPERADO AMPICILINA MAS SULBACTAM 3 G CADA 6 HORAS 07/03/19 ACETAMINOFEN 1 G CADA 8 HORAS TRAMADOL X 50 MG CADA 12 HORAS RANITIDINA X 50 MG CADA 12 HORAS VIGILAR DOLRO SS CULTIVOS DE PIE DERECHO 15:33 alvaro.bolaños - ALVARO LUIS BOLAÑOS ESPECIALIDAD: ANESTESIOLOGO MEDICAMENTO FORMULADO: MORFINA 1 AMPOLLA (S) Dosis Unica, VIA: INTRAVENOSA, DIAS DE TRATAMIENTO: 1 MEDICAMENTO FORMULADO: REMIFENTANILO 1 AMPOLLA (S) Dosis Unica, VIA: PARENTERAL, DIAS DE TRATAMIENTO: 1 19:19 jhony.chaverra - JHONY FERNANDO CHAVERRA PALMA ESPECIALIDAD: MEDICO GENERAL PACIENTE A CARGO DE ORTOPEDIA ACOMPAÑAMIENTO PERMANENTE MANTENER BARANDAS EN ALTO POR RIESGO DE CAIDA DIETA COMUN AMPICILINA MAS SULBACTAM 3 G CADA 6 HORAS 07/03/19 ACETAMINOFEN 1 G CADA 8 HORAS TRAMADOL X 50 MG CADA 8 HORAS

		RANITIDINA X 50 MG CADA 12 HORAS VIGILAR DOLRO PENDIENTE CULTIVOS DE PIE DERECHO S/S CH POP CONTROL DE SIGNOS VITALES INFORMAR CAMBIOS REVISADO POR: SORAYA CHAGUENDO DELVASTO FECHA DE REVISION: 2019-03-09 11:57 OBSERVACION: REVISADO POR: XIMENA STEFANIA PAZ AREVALO FECHA DE REVISION: 2019-03-09 12:00 OBSERVACION:
2019-03-09	14:04	annie.mayor - ANNIE YELITZA MAYOR TOBAR ESPECIALIDAD: MEDICO GENERAL PACIENTE A CARGO DE ORTOPEDIA ACOMPAÑAMIENTO PERMANENTE MANTENER BARANDAS EN ALTO POR RIESGO DE CAIDA DIETA COMUN AMPICILINA MAS SULBACTAM 3 G CADA 6 HORAS 07/03/19 ACETAMINOFEN 1 G CADA 8 HORAS TRAMADOL X 50 MG CADA 8 HORAS RANITIDINA X 50 MG CADA 12 HORAS PENDIENTE CULTIVOS DE PIE DERECHO 8/3/19 CONTROL DE SIGNOS VITALES INFORMAR CAMBIOS REVISADO POR: XIMENA STEFANIA PAZ AREVALO FECHA DE REVISION: 2019-03-10 11:57 OBSERVACION:
2019-03-10	18:14	guety.daza - GUETY DAZA GOMEZ ESPECIALIDAD: MEDICO GENERAL MEDICAMENTO FORMULADO: CLORURO DE SODIO 1 BOLSA (S) Cada 8 Hora(s), VIA: INTRAVENOSA, DIAS DE TRATAMIENTO: 10 MEDICAMENTO REFORMULADO: AMPICILINA+SULBACTAM 2.00 AMPOLLA (S) Cada 6 Hora(s) , VIA: INTRAVENOSA, DIAS DE TRATAMIENTO: 5 REVISADO POR: XIMENA STEFANIA PAZ AREVALO FECHA DE REVISION: 2019-03-10 18:47 OBSERVACION:
2019-03-11	14:11	jhony.chaverra - JHONY FERNANDO CHAVERRA PALMA ESPECIALIDAD: MEDICO GENERAL PACIENTE A CARGO DE ORTOPEDIA ACOMPAÑAMIENTO PERMANENTE MANTENER BARANDAS EN ALTO POR RIESGO DE CAIDA DIETA COMUN AMPICILINA MAS SULBACTAM 3 G CADA 6 HORAS 07/03/19 ACETAMINOFEN 1 G CADA 8 HORAS TRAMADOL X 50 MG CADA 8 HORAS RANITIDINA X 50 MG CADA 12 HORAS PENDIENTE REPIORTE CULTIVOS DE PIE DERECHO 8/3/19 CONTROL DE SIGNOS VITALES INFORMAR CAMBIOS
2019-03-12	14:17	annie.mayor - ANNIE YELITZA MAYOR TOBAR ESPECIALIDAD: MEDICO GENERAL SEGUIMIENTO POR ORTOPEDIA ACOMPAÑAMIENTO PERMANENTE MANTENER BARANDAS EN ALTO POR RIESGO DE CAIDA DIETA COMUN AMPICILINA MAS SULBACTAM 3 GR CADA 6 HORAS 07/03/19 ACETAMINOFEN 1 G CADA 8 HORAS TRAMADOL X 50 MG CADA 8 HORAS RANITIDINA X 50 MG CADA 12 HORAS SS VALORACION POR CX PLASTICA CONTROL DE SIGNOS VITALES INFORMAR CAMBIOS
2019-03-13	13:39	annie.mayor - ANNIE YELITZA MAYOR TOBAR ESPECIALIDAD: MEDICO GENERAL SEGUIMIENTO POR ORTOPEDIA ACOMPAÑAMIENTO PERMANENTE MANTENER BARANDAS EN ALTO POR RIESGO DE CAIDA DIETA COMUN AMPICILINA MAS SULBACTAM 3 GR CADA 6 HORAS 07/03/19 ACETAMINOFEN 1 G CADA 8 HORAS TRAMADOL X 50 MG CADA 8 HORAS RANITIDINA X 50 MG CADA 12 HORAS PENDIENTE VALORACION POR CX PLASTICA

		PENDIENTE REPORTE DE TAC CEREBRAL CONTROL DE SIGNOS VITALES INFORMAR CAMBIOS
2019-03-14	14:25	cindy.guerrero - CINDY PATRICIA GUERRERO SANTACRUZ ESPECIALIDAD: MEDICO GENERAL SEGUIMIENTO POR ORTOPEDIA ACOMPAÑAMIENTO PERMANENTE MANTENER BARANDAS EN ALTO POR RIESGO DE CAIDA DIETA COMUN AMPICILINA MAS SULBACTAM 3 GR CADA 6 HORAS (FI:07/03/19) D: 7 ACETAMINOFEN 1 G CADA 8 HORAS TRAMADOL X 50 MG CADA 8 HORAS RANITIDINA X 50 MG CADA 12 HORA ENOXAPARINA 40MG SC CADA 24 HORAS NOCHE**NUEVO** CONTROL DE SV CADA 6 HORAS, AC **PTES** . REPORTE DE TAC CEREBRAL .COLGAJO SURAL 1 TIEMPO Y CAMBIO DE VAC: FIJAR FECHA Y MATERIAL
2019-03-15	15:23	annie.mayor - ANNIE YELITZA MAYOR TOBAR ESPECIALIDAD: MEDICO GENERAL SEGUIMIENTO POR ORTOPEDIA ACOMPAÑAMIENTO PERMANENTE MANTENER BARANDAS EN ALTO POR RIESGO DE CAIDA DIETA COMUN AMPICILINA MAS SULBACTAM 3 GR CADA 6 HORAS (FI:07/03/19) D: 8 ACETAMINOFEN 1 G CADA 8 HORAS TRAMADOL X 50 MG CADA 8 HORAS RANITIDINA X 50 MG CADA 12 HORA ENOXAPARINA 40MG SC CADA 24 HORAS NOCHE**NUEVO** CONTROL DE SV CADA 6 HORAS, AC **PTES** . REPORTE DE TAC CEREBRAL .COLGAJO SURAL 1 TIEMPO Y CAMBIO DE VAC: FIJAR FECHA Y MATERIAL REVISADO POR: LEIDY JHOANNA RESTREPO RESTREPO FECHA DE REVISION: 2019-03-15 16:25 OBSERVACION:
2019-03-16	14:07	guety.daza - GUETY DAZA GOMEZ ESPECIALIDAD: MEDICO GENERAL SEGUIMIENTO POR CIRUGIA PLASTICA DIETA COMUN 6 H DESPUES DE CIRUGIA AMPICILINA MAS SULBACTAM 3 GR CADA 6 HORAS (FI:07/03/19) D: 8 ACETAMINOFEN 1 G CADA 8 HORAS TRAMADOL X 50 MG CADA 8 HORAS RANITIDINA X 50 MG CADA 12 HORA ENOXAPARINA 40MG SC CADA 24 HORAS NOCHE**NUEVO** CONTROL DE SV CADA 6 HORAS, AC HEMOGRAMA DE CONTROL
	14:08	annie.mayor - ANNIE YELITZA MAYOR TOBAR ESPECIALIDAD: MEDICO GENERAL SEGUIMIENTO POR ORTOPEDIA ACOMPAÑAMIENTO PERMANENTE MANTENER BARANDAS EN ALTO POR RIESGO DE CAIDA DIETA COMUN AMPICILINA MAS SULBACTAM 3 GR CADA 6 HORAS (FI:07/03/19) D: 8 ACETAMINOFEN 1 G CADA 8 HORAS TRAMADOL X 50 MG CADA 8 HORAS RANITIDINA X 50 MG CADA 12 HORA ENOXAPARINA 40MG SC CADA 24 HORAS NOCHE SS HEMOGRAMA POP CONTROL DE SV CADA 6 HORAS, AC **PTES** . REPORTE DE TAC CEREBRAL .COLGAJO SURAL 1 TIEMPO Y CAMBIO DE VAC: FIJAR FECHA Y MATERIAL
2019-03-17	11:17	dianama.hernandez - DIANA MARCELA HERNANDEZ CASTAÑO ESPECIALIDAD: MEDICO GENERAL SEGUIMIENTO POR ORTOPEDIA ACOMPAÑAMIENTO PERMANENTE MANTENER BARANDAS EN ALTO POR RIESGO DE CAIDA DIETA COMUN

	AMPICILINA MAS SULBACTAM 3 GR CADA 6 HORAS (FI:07/03/19) D: 9 ACETAMINOFEN 1 G CADA 8 HORAS TRAMADOL X 50 MG CADA 8 HORAS RANITIDINA X 50 MG CADA 12 HORA ENOXAPARINA 40MG SC CADA 24 HORAS NOCHE CONTROL DE SV CADA 6 HORAS 13:55 annie.mayor - ANNIE YELITZA MAYOR TOBAR ESPECIALIDAD: MEDICO GENERAL MEDICAMENTO REFORMULADO: AMPICILINA+SULBACTAM 2.00 AMPOLLA (S) Cada 6 Hora(s) , VIA: INTRAVENOSA, DIAS DE TRATAMIENTO: 3 20:06 guety.daza - GUETY DAZA GOMEZ ESPECIALIDAD: MEDICO GENERAL MEDICAMENTO REFORMULADO: RANITIDINA (CLORHIDRATO) 1.00 AMPOLLA (S) Cada 12 Hora(s) , VIA: INTRAMUSCULAR, DIAS DE TRATAMIENTO: 10.00 MEDICAMENTO REFORMULADO: ENOXAPARINA 1.00 AMPOLLA (S) Cada 24 Hora(s) , VIA: SUBCUTANEA, DIAS DE TRATAMIENTO: 10.00 MEDICAMENTO REFORMULADO: ACETAMINOFEN 2.00 TABLETA (S) Cada 8 Hora(s) , VIA: ORAL, DIAS DE TRATAMIENTO: 10.00 MEDICAMENTO REFORMULADO: TRAMADOL CLORHIDRATO 1.00 AMPOLLA (S) Cada 12 Hora(s) , VIA: INTRAMUSCULAR, DIAS DE TRATAMIENTO: 10.00 OBSERVACIONES: 1 AMP CADA 12 HORAS REVISADO POR: ESTEFANIA MUÑOZ DELGADO FECHA DE REVISION: 2019-03-17 22:42 OBSERVACION:
2019-03-18	14:33 jhony.chaverra - JHONY FERNANDO CHAVERRA PALMA ESPECIALIDAD: MEDICO GENERAL PACIENTE A CARGO DE ORTOPEDIA ACOMPAÑAMIENTO PERMANENTE MANTENER BARANDAS EN ALTO POR RIESGO DE CAIDA DIETA COMUN AMPICILINA MAS SULBACTAM 3 GR CADA 6 HORAS (FI:07/03/19) D: 11 ACETAMINOFEN 1 G CADA 8 HORAS TRAMADOL X 50 MG CADA 8 HORAS RANITIDINA X 50 MG CADA 12 HORA ENOXAPARINA 40MG SC CADA 24 HORAS NOCHE PROGRAMAR REVISION DE INJERTOS EN QUIROFANO CONTROL DE SV CADA 6 HORAS INFORMAR CAMBIOS
2019-03-19	13:48 annie.mayor - ANNIE YELITZA MAYOR TOBAR ESPECIALIDAD: MEDICO GENERAL PACIENTE A CARGO DE ORTOPEDIA ACOMPAÑAMIENTO PERMANENTE MANTENER BARANDAS EN ALTO POR RIESGO DE CAIDA DIETA COMUN AMPICILINA MAS SULBACTAM 3 GR CADA 6 HORAS (FI:07/03/19) D: 11 ACETAMINOFEN 1 G CADA 8 HORAS TRAMADOL X 50 MG CADA 8 HORAS RANITIDINA X 50 MG CADA 12 HORA ENOXAPARINA 40MG SC CADA 24 HORAS NOCHE MAÑANA REVISION DE INJERTOS EN QUIROFANO SS TIEMPOS,CREATININA Y HEMOGRAMA RESERVAR 2 U GR PREPARAR PARA CIRUGIA MAÑANA CONTROL DE SV CADA 6 HORAS INFORMAR CAMBIOS
2019-03-20	13:02 szaninovich - SIME ZANINOVICH ESPECIALIDAD: ANESTESIOLOGO MEDICAMENTO REFORMULADO: REMIFENTANILO 1.00 AMPOLLA (S) Dosis Unica , VIA: PARENTERAL, DIAS DE TRATAMIENTO: 1 REVISADO POR: IRENE REYES MORENO FECHA DE REVISION: 2019-03-20 14:53 OBSERVACION: 15:38 annie.mayor - ANNIE YELITZA MAYOR TOBAR ESPECIALIDAD: MEDICO GENERAL PACIENTE A CARGO DE ORTOPEDIA ACOMPAÑAMIENTO PERMANENTE MANTENER BARANDAS EN ALTO POR RIESGO DE CAIDA DIETA COMUN AMPICILINA MAS SULBACTAM 3 GR CADA 6 HORAS (FI:07/03/19) D: 13 ACETAMINOFEN 1 G CADA 8 HORAS TRAMADOL X 50 MG CADA 8 HORAS RANITIDINA X 50 MG CADA 12 HORA ENOXAPARINA 40MG SC CADA 24 HORAS NOCHE

		SS HEMOGRAMA POP CONTROL DE SV CADA 6 HORAS INFORMAR CAMBIOS
	15:44	annie.mayor - ANNIE YELITZA MAYOR TOBAR ESPECIALIDAD: MEDICO GENERAL MEDICAMENTO REFORMULADO: AMPICILINA+SULBACTAM 2.00 AMPOLLA (S) Cada 6 Hora(s) , VIA: INTRAVENOSA, DIAS DE TRATAMIENTO: 5
2019-03-21	16:01	annie.mayor - ANNIE YELITZA MAYOR TOBAR ESPECIALIDAD: MEDICO GENERAL PACIENTE A CARGO DE ORTOPEDIA ACOMPAÑAMIENTO PERMANENTE MANTENER BARANDAS EN ALTO POR RIESGO DE CAIDA DIETA COMUN AMPICILINA MAS SULBACTAM 3 GR CADA 6 HORAS (FI:07/03/19) D: 14 ACETAMINOFEN 1 G CADA 8 HORAS TRAMADOL X 50 MG CADA 8 HORAS RANITIDINA X 50 MG CADA 12 HORA ENOXAPARINA 40MG SC CADA 24 HORAS NOCHE CONTROL DE SV CADA 6 HORAS INFORMAR CAMBIOS
2019-03-22	08:33	guety.daza - GUETY DAZA GOMEZ ESPECIALIDAD: MEDICO GENERAL MEDICAMENTO REFORMULADO: CLORURO DE SODIO 1.00 BOLSA (S) Cada 8 Hora(s) , VIA: INTRAVENOSA, DIAS DE TRATAMIENTO: 10.00
	13:40	annie.mayor - ANNIE YELITZA MAYOR TOBAR ESPECIALIDAD: MEDICO GENERAL PACIENTE A CARGO DE ORTOPEDIA ACOMPAÑAMIENTO PERMANENTE MANTENER BARANDAS EN ALTO POR RIESGO DE CAIDA DIETA COMUN SUSPENDER AMPICILINA MAS SULBACTAM 3 GR CADA 6 HORAS (FI:07/03/19) D: 15 ACETAMINOFEN 1 G CADA 8 HORAS TRAMADOL X 50 MG CADA 8 HORAS RANITIDINA X 50 MG CADA 12 HORA ENOXAPARINA 40MG SC CADA 24 HORAS NOCHE CONTROL DE SV CADA 6 HORAS INFORMAR CAMBIOS
2019-03-23	12:27	guety.daza - GUETY DAZA GOMEZ ESPECIALIDAD: MEDICO GENERAL PACIENTE A CARGO DE ORTOPEDIA ACOMPAÑAMIENTO PERMANENTE MANTENER BARANDAS EN ALTO POR RIESGO DE CAIDA DIETA COMUN ACETAMINOFEN 1 G CADA 8 HORAS TRAMADOL X 50 MG CADA 8 HORAS RANITIDINA X 50 MG CADA 12 HORA ENOXAPARINA 40MG SC CADA 24 HORAS NOCHE AUTORIAZR Y PROGRAMAR CIRUGIA DE INJERTO CUTANEO
2019-03-24	15:45	annie.mayor - ANNIE YELITZA MAYOR TOBAR ESPECIALIDAD: MEDICO GENERAL PACIENTE A CARGO DE ORTOPEDIA ACOMPAÑAMIENTO PERMANENTE MANTENER BARANDAS EN ALTO POR RIESGO DE CAIDA DIETA COMUN ACETAMINOFEN 1 G CADA 8 HORAS TRAMADOL X 50 MG CADA 8 HORAS RANITIDINA X 50 MG CADA 12 HORA ENOXAPARINA 40MG SC CADA 24 HORAS NOCHE CONTROL DE SV CADA 6 HORAS INFORMAR CAMBIOS PENDIENTE AUTORIZACION Y PROGRAMACION DE CIRUGIA (INJERTO CUTANEO) REVISADO POR: DIANA GUIOMAR JIMÉNEZ HERNÁNDEZ FECHA DE REVISION: 2019-03-25 00:22 OBSERVACION:
	16:36	annie.mayor - ANNIE YELITZA MAYOR TOBAR ESPECIALIDAD: MEDICO GENERAL MEDICAMENTO FORMULADO: CLOTRIMAZOL 1 TUBO (S) Cada 12 Hora(s), VIA: TOPICA, DIAS DE TRATAMIENTO: 3

2019-03-25	16:57 guety.daza - GUETY DAZA GOMEZ ESPECIALIDAD: MEDICO GENERAL PACIENTE A CARGO DE ORTOPEDIA ACOMPAÑAMIENTO PERMANENTE MANTENER BARANDAS EN ALTO POR RIESGO DE CAIDA DIETA COMUN ACETAMINOFEN 1 G CADA 8 HORAS TRAMADOL X 50 MG CADA 8 HORAS RANITIDINA X 50 MG CADA 12 HORA ENOXAPARINA 40MG SC CADA 24 HORAS NO ADMINISTRR HOY SI SE CONFIRMA CX MAÑANA RESERVADE2U DE GR PARACLINICOS DE CONTROL CONFIRMAR PROGRAMACION QCA DEL DIA DE MÑANA CSV 17:26 guety.daza - GUETY DAZA GOMEZ ESPECIALIDAD: MEDICO GENERAL suspender tramadol, ranitidina acetaminofen segun dolor
2019-03-26	09:45 oflorez - OSCAR AUGUSTO FLOREZ ESPECIALIDAD: ANESTESIOLOGO MEDICAMENTO FORMULADO: FENTANILO CITRATO 1 AMPOLLA (S) Dosis Unica, VIA: INTRAVENOSA, DIAS DE TRATAMIENTO: 1 12:20 mppatiño - MARCELA PATRICIA PATIÑO ESPECIALIDAD: CIRUJANO PLASTICO MEDICAMENTO FORMULADO: CEFALOTINA 1 AMPOLLA (S) Cada 6 Hora(s), VIA: INTRAVENOSA, DIAS DE TRATAMIENTO: 10 OBSERVACIONES: 1 amp endovenosa cada 6 horas MEDICAMENTO REFORMULADO: TRAMADOL CLORHIDRATO 1.00 AMPOLLA (S) Cada 8 Hora(s) , VIA: INTRAMUSCULAR, DIAS DE TRATAMIENTO: 10 OBSERVACIONES: 1 AMP CADA 8 HORAS subcutanea MEDICAMENTO FINALIZADO: RANITIDINA (CLORHIDRATO) 50MG2ML SOLUCION INYECTABLE | CAJA X 5. VARIOS 1.00 AMPOLLA (S) Cada 12 Hora(s) , VIA: INTRAMUSCULAR, DIAS DE TRATAMIENTO: 10.00 MEDICAMENTO FORMULADO: ESOMEPRAZOL 1 CAPSULA (S) Cada 24 Hora(s), VIA: ORAL, DIAS DE TRATAMIENTO: 10 OBSERVACIONES: 1 tab en ayuno 15:39 annie.mayor - ANNIE YELITZA MAYOR TOBAR ESPECIALIDAD: MEDICO GENERAL MEDICAMENTO REFORMULADO: RANITIDINA (CLORHIDRATO) 1.00 AMPOLLA (S) Cada 12 Hora(s) , VIA: INTRAMUSCULAR, DIAS DE TRATAMIENTO: 10.00 MEDICAMENTO FINALIZADO: ESOMEPRAZOL 40MG TABLETA | CAJA X 1. VARIOS 1.00 CAPSULA (S) Cada 24 Hora(s) , VIA: ORAL, DIAS DE TRATAMIENTO: 10.00 OBSERVACIONES: 1 tab en ayuno
2019-03-27	07:55 mppatiño - MARCELA PATRICIA PATIÑO ESPECIALIDAD: CIRUJANO PLASTICO MEDICAMENTO FORMULADO: LIDOCAINA SIMPLE 1 TUBO (S) Dosis Unica, VIA: TOPICA, DIAS DE TRATAMIENTO: 1 OBSERVACIONES: para curacion aplicaion sobre el colgajo por cirujna 13:49 annie.mayor - ANNIE YELITZA MAYOR TOBAR ESPECIALIDAD: MEDICO GENERAL PACIENTE A CARGO DE ORTOPEDIA ACOMPAÑAMIENTO PERMANENTE MANTENER BARANDAS EN ALTO POR RIESGO DE CAIDA DIETA COMUN ACETAMINOFEN 1 G CADA 8 HORAS TRAMADOL X 50 MG CADA 8 HORAS CEFALOTINA 1GR CADA 6 HORAS F1 26/3/19 RANITIDINA X 50 MG CADA 12 HORAS ENOXAPARINA 40MG SC CADA 24 HORAS CSV PENDIENTE REVISION DE COLGAJO Y AVANCE PARA EL 29/03/19 REVISADO POR: DIANA GUIOMAR JIMÉNEZ HERNÁNDEZ FECHA DE REVISION: 2019-03-27 15:45 OBSERVACION:
2019-03-28	13:59 annie.mayor - ANNIE YELITZA MAYOR TOBAR ESPECIALIDAD: MEDICO GENERAL PACIENTE A CARGO DE ORTOPEDIA ACOMPAÑAMIENTO PERMANENTE MANTENER BARANDAS EN ALTO POR RIESGO DE CAIDA DIETA COMUN ACETAMINOFEN 1 G CADA 8 HORAS TRAMADOL X 50 MG CADA 8 HORAS CEFALOTINA 1GR CADA 6 HORAS F1 26/3/19

	RANITIDINA X 50 MG CADA 12 HORAS ENOXAPARINA 40MG SC CADA 24 HORAS CSV PENDIENTE REVISION DE COLGAJO Y AVANCE PARA MAÑANA 29/03/19 15:11 annie.mayor - ANNIE YELITZA MAYOR TOBAR ESPECIALIDAD: MEDICO GENERAL MEDICAMENTO REFORMULADO: ACETAMINOFEN 2.00 TABLETA (S) Cada 8 Hora(s) , VIA: ORAL, DIAS DE TRATAMIENTO: 10.00 21:36 annie.mayor - ANNIE YELITZA MAYOR TOBAR ESPECIALIDAD: MEDICO GENERAL MEDICAMENTO REFORMULADO: ENOXAPARINA 1.00 AMPOLLA (S) Cada 24 Hora(s) , VIA: SUBCUTANEA, DIAS DE TRATAMIENTO: 10.00
2019-03-29	16:32 annie.mayor - ANNIE YELITZA MAYOR TOBAR ESPECIALIDAD: MEDICO GENERAL PACIENTE A CARGO DE CX PLASTICA ACOMPAÑAMIENTO PERMANENTE MANTENER BARANDAS EN ALTO POR RIESGO DE CAIDA DIETA COMUN ACETAMINOFEN 1 G CADA 8 HORAS TRAMADOL X 50 MG CADA 8 HORAS CEFALOTINA 1GR CADA 6 HORAS F1 26/3/19 RANITIDINA X 50 MG CADA 12 HORAS ENOXAPARINA 40MG SC CADA 24 HORAS SS HEMOGRAMA POP CSV PENDIENTE CULTIVO INTRAQX 29/03/19
2019-03-30	12:11 mppatiño - MARCELA PATRICIA PATIÑO ESPECIALIDAD: CIRUJANO PLASTICO MEDICAMENTO SUSPENDIDO: ENOXAPARINA 40MG/0.4ML SOLUCION INYECTABLE | CAJA X 1. VARIOS 1.00 AMPOLLA (S) Cada 24 Hora(s) , VIA: SUBCUTANEA, DIAS DE TRATAMIENTO: 10.00 MEDICAMENTO SUSPENDIDO: RANITIDINA (CLORHIDRATO) 50MG2ML SOLUCION INYECTABLE | CAJA X 5. VARIOS 1.00 AMPOLLA (S) Cada 12 Hora(s) , VIA: INTRAMUSCULAR, DIAS DE TRATAMIENTO: 10.00 MEDICAMENTO FORMULADO: DIOSMINA + HESPERIDINA 1 TABLETA (S) Cada 12 Hora(s), VIA: ORAL, DIAS DE TRATAMIENTO: 10 OBSERVACIONES: 1 tab cad a12 hopras 8am 8 pm MEDICAMENTO FORMULADO: ENOXAPARINA 1 AMPOLLA (S) Cada 12 Hora(s), VIA: SUBCUTANEA, DIAS DE TRATAMIENTO: 20 OBSERVACIONES: 1 amp subcutanera cada 12 horas 13:30 guety.daza - GUETY DAZA GOMEZ ESPECIALIDAD: MEDICO GENERAL PACIENTE A CARGO DE CX PLASTICA ACOMPAÑAMIENTO PERMANENTE MANTENER BARANDAS EN ALTO POR RIESGO DE CAIDA DIETA COMUN ACETAMINOFEN 1 G CADA 8 HORAS TRAMADOL X 50 MG CADA 8 HORAS CEFALOTINA 1GR CADA 6 HORAS F1 26/3/19 RANITIDINA SUSPENDR ENOXAPARINA 60MG SC CADA 12 HORAS DIOSMINA +HESPERIDINA 1 TAB VO CADA 12 HORAS PROGRAMAR REVIDSION DE INJERTOS EN 5 DIAS CSV PENDIENTE CULTIVO INTRAQX 29/03/19 REVISADO POR: ESTEFANIA MUÑOZ DELGADO FECHA DE REVISION: 2019-03-30 15:33 OBSERVACION:
2019-03-31	13:03 guety.daza - GUETY DAZA GOMEZ ESPECIALIDAD: MEDICO GENERAL PACIENTE A CARGO DE CX PLASTICA ACOMPAÑAMIENTO PERMANENTE MANTENER BARANDAS EN ALTO POR RIESGO DE CAIDA DIETA COMUN ACETAMINOFEN 1 G CADA 8 HORAS TRAMADOL X 50 MG CADA 8 HORAS

	CEFALOTINA 1GR CADA 6 HORAS F1 26/3/19 RANITIDINA SUSPENDR ENOXAPARINA 60MG SC CADA 12 HORAS DIOSMINA +HESPERIDINA 1 TAB VO CADA 12 HORAS PROGRAMAR REVIDSION DE INJERTOS EN 4 DIAS CSV REVISADO POR: YEINA LUCIA SIERRA HURTADO FECHA DE REVISION: 2019-03-31 15:15 OBSERVACION:
2019-04-01	14:02 jhony.chaverra - JHONY FERNANDO CHAVERRA PALMA ESPECIALIDAD: MEDICO GENERAL PACIENTE A CARGO DE CX PLASTICA ACOMPAÑAMIENTO PERMANENTE MANTENER BARANDAS EN ALTO POR RIESGO DE CAIDA DIETA COMUN ACETAMINOFEN 1 G CADA 8 HORAS TRAMADOL X 50 MG CADA 8 HORAS CEFALOTINA 1GR CADA 6 HORAS F1 26/3/19 ENOXAPARINA 60MG SC CADA 12 HORAS DIOSMINA +HESPERIDINA 1 TAB VO CADA 12 HORAS PENDIENTE PROGRAMAR REVIDSION DE INJERTOS CONTROL DE SIGNOS VITALES INFORMAR CAMBIOS REVISADO POR: SARAY MACHADO MEDRANO FECHA DE REVISION: 2019-04-01 16:44 OBSERVACION: CIRUGIA PROGRAMADA PARA EL DIA MIERCOLES 03 ABRIL
2019-04-02	08:10 guety.daza - GUETY DAZA GOMEZ ESPECIALIDAD: MEDICO GENERAL PACIENTE A CARGO DE CX PLASTICA ACOMPAÑAMIENTO PERMANENTE MANTENER BARANDAS EN ALTO POR RIESGO DE CAIDA DIETA COMUN ACETAMINOFEN 1 G CADA 8 HORAS TRAMADOL X 50 MG CADA 8 HORAS SUSPENDER CEFALOTINA 1GR CADA 6 HORAS F1 26/3/19 SUSPENDER CEFALEXINA 500MG VO CADA 6 HORAS ENOXAPARINA 60MG SC CADA 12 HORAS DIOSMINA +HESPERIDINA 1 TAB VO CADA 12 HORAS PENDIENTE PROGRAMAR REVIDSION DE INJERTOS CONTROL DE SIGNOS VITALES INFORMAR CAMBIOS REVISADO POR: SARAY MACHADO MEDRANO FECHA DE REVISION: 2019-04-02 21:54 OBSERVACION: REVISADO POR: JULIO CESAR CRUZ CATAÑO FECHA DE REVISION: 2019-04-03 21:33 OBSERVACION:

CONSOLIDADO ORDENES MEDICAS DE APOYOS DIAGNOSTICOS1.1

TIPO	CARGO	DESCRIPCION	FECHA/HORA EVOLUCION
LABORATORIOS	902210	HEMOGRAMA IV HEMOGLOBINA HEMATOCRITO RECUENTO DE ERITROCITOS INDICES ERITROCITARIOS LEUCOGRAMA RECUENTO DE PLAQUETAS INDICES PLAQUETARIOS Y MORFOLOGIA ELECTRONICA E HISTOGRAMA AUTOMATIZADO	2019/4/3 - 15:18:04
	Observacion:		
	Orden Profesional	ANNIE YELITZA MAYOR TOBAR	
	Diagnosticos, Presuntivos		
PROFESIONAL: ANNIE YELITZA MAYOR TOBAR CC - 1144143775 T.P 762847			
LABORATORIOS	902049	TIEMPO DE TROMBOPLASTINA PARCIAL TTP	2019/4/1 - 16:01:41
	Observacion:		
	Orden Profesional	JHONY FERNANDO CHAVERRA PALMA	
	Diagnosticos Presuntivos		
PROFESIONAL: JHONY FERNANDO CHAVERRA PALMA CC - 87064936 T.P 523/2010			
LABORATORIOS	902045	TIEMPO DE PROTROMBINA TP	2019/4/1 - 16:01:41
	Observacion:		

	Orden Profesional	JHONY FERNANDO CHAVERRA PALMA	
	Diagnosticos Presuntivos		

PROFESIONAL: JHONY FERNANDO CHAVERRA PALMA CC - 87064936 T.P 523/2010

LABORATORIOS	903895	CREATININA EN SUERO U OTROS FLUIDOS	2019/4/1 - 16:01:56
	Observacion:		
	Orden Profesional	JHONY FERNANDO CHAVERRA PALMA	
	Diagnosticos Presuntivos		

PROFESIONAL: JHONY FERNANDO CHAVERRA PALMA CC - 87064936 T.P 523/2010

LABORATORIOS	902210	HEMOGRAMA IV HEMOGLOBINA HEMATOCRITO RECUENTO DE ERITROCITOS INDICES ERITROCITARIOS LEUCOGRAMA RECUENTO DE PLAQUETAS INDICES PLAQUETARIOS Y MORFOLOGIA ELECTRONICA E HISTOGRAMA AUTOMATIZADO	2019/4/1 - 16:01:33
	Observacion:		
	Orden Profesional	JHONY FERNANDO CHAVERRA PALMA	
	Diagnosticos Presuntivos		

PROFESIONAL: JHONY FERNANDO CHAVERRA PALMA CC - 87064936 T.P 523/2010

LABORATORIOS	902210	HEMOGRAMA IV HEMOGLOBINA HEMATOCRITO RECUENTO DE ERITROCITOS INDICES ERITROCITARIOS LEUCOGRAMA RECUENTO DE PLAQUETAS INDICES PLAQUETARIOS Y MORFOLOGIA ELECTRONICA E HISTOGRAMA AUTOMATIZADO	2019/3/29 - 21:56:40
	Observacion:		
	Orden Profesional	CINDY PATRICIA GUERRERO SANTACRUZ	
	Diagnosticos Presuntivos		

PROFESIONAL: CINDY PATRICIA GUERRERO SANTACRUZ CC - 1144057970 T.P 1144057970

LABORATORIOS	901217	CULTIVO PARA MICROORGANISMOS EN CUALQUIER MUESTRA DIFERENTE A MEDULA OSEA ORINA Y HECES	2019/3/26 - 13:03:56
	Observacion:	cultivo dorso de pie derecho	
	Orden Profesional	MARCELA PATRICIA PATIÑO	
	Diagnosticos Presuntivos		

PROFESIONAL: MARCELA PATRICIA PATIÑO CC - 42085050 T.P 063/96

LABORATORIOS	902210	HEMOGRAMA IV HEMOGLOBINA HEMATOCRITO RECUENTO DE ERITROCITOS INDICES ERITROCITARIOS LEUCOGRAMA RECUENTO DE PLAQUETAS INDICES PLAQUETARIOS Y MORFOLOGIA ELECTRONICA E HISTOGRAMA AUTOMATIZADO	2019/3/26 - 12:22:04
	Observacion:	control mañana	
	Orden Profesional	MARCELA PATRICIA PATIÑO	
	Diagnosticos Presuntivos		

PROFESIONAL: MARCELA PATRICIA PATIÑO CC - 42085050 T.P 063/96

LABORATORIOS	902210	HEMOGRAMA IV HEMOGLOBINA HEMATOCRITO RECUENTO DE ERITROCITOS INDICES ERITROCITARIOS LEUCOGRAMA RECUENTO DE PLAQUETAS INDICES PLAQUETARIOS Y MORFOLOGIA ELECTRONICA E HISTOGRAMA AUTOMATIZADO	2019/3/25 - 16:57:30
	Observacion:		
	Orden Profesional	GUETY DAZA GOMEZ	
	Diagnosticos Presuntivos		

PROFESIONAL: GUETY DAZA GOMEZ CC - 30738993 T.P 521086-96

LABORATORIOS	902045	TIEMPO DE PROTROMBINA TP	2019/3/25 - 16:57:30
	Observacion:		
	Orden Profesional	GUETY DAZA GOMEZ	
	Diagnosticos Presuntivos		

PROFESIONAL: GUETY DAZA GOMEZ CC - 30738993 T.P 521086-96			
LABORATORIOS	902049	TIEMPO DE TROMBOPLASTINA PARCIAL TTP	2019/3/25 - 16:57:30
	Observacion:		
	Orden Profesional	GUETY DAZA GOMEZ	
	Diagnosticos Presuntivos		
PROFESIONAL: GUETY DAZA GOMEZ CC - 30738993 T.P 521086-96			
LABORATORIOS	903895	CREATININA EN SUERO U OTROS FLUIDOS	2019/3/25 - 16:57:44
	Observacion:		
	Orden Profesional	GUETY DAZA GOMEZ	
	Diagnosticos Presuntivos		
PROFESIONAL: GUETY DAZA GOMEZ CC - 30738993 T.P 521086-96			
LABORATORIOS	903856	NITROGENO UREICO	2019/3/25 - 16:57:58
	Observacion:		
	Orden Profesional	GUETY DAZA GOMEZ	
	Diagnosticos Presuntivos		
PROFESIONAL: GUETY DAZA GOMEZ CC - 30738993 T.P 521086-96			
LABORATORIOS	902210	HEMOGRAMA IV HEMOGLOBINA HEMATOCRITO RECUENTO DE ERITROCITOS INDICES ERITROCITARIOS LEUCOGRAMA RECUENTO DE PLAQUETAS INDICES PLAQUETARIOS Y MORFOLOGIA ELECTRONICA E HISTOGRAMA AUTOMATIZADO	2019/3/20 - 15:37:26
	Observacion:		
	Orden Profesional	ANNIE YELITZA MAYOR TOBAR	
	Diagnosticos Presuntivos		
PROFESIONAL: ANNIE YELITZA MAYOR TOBAR CC - 1144143775 T.P 762847			
LABORATORIOS	902049	TIEMPO DE TROMBOPLASTINA PARCIAL TTP	2019/3/19 - 13:47:31
	Observacion:		
	Orden Profesional	ANNIE YELITZA MAYOR TOBAR	
	Diagnosticos Presuntivos		
PROFESIONAL: ANNIE YELITZA MAYOR TOBAR CC - 1144143775 T.P 762847			
LABORATORIOS	902210	HEMOGRAMA IV HEMOGLOBINA HEMATOCRITO RECUENTO DE ERITROCITOS INDICES ERITROCITARIOS LEUCOGRAMA RECUENTO DE PLAQUETAS INDICES PLAQUETARIOS Y MORFOLOGIA ELECTRONICA E HISTOGRAMA AUTOMATIZADO	2019/3/19 - 13:47:52
	Observacion:		
	Orden Profesional	ANNIE YELITZA MAYOR TOBAR	
	Diagnosticos Presuntivos		
PROFESIONAL: ANNIE YELITZA MAYOR TOBAR CC - 1144143775 T.P 762847			
LABORATORIOS	903895	CREATININA EN SUERO U OTROS FLUIDOS	2019/3/19 - 13:47:40
	Observacion:		
	Orden Profesional	ANNIE YELITZA MAYOR TOBAR	
	Diagnosticos Presuntivos		
PROFESIONAL: ANNIE YELITZA MAYOR TOBAR CC - 1144143775 T.P 762847			
LABORATORIOS	902045	TIEMPO DE PROTROMBINA TP	2019/3/19 - 13:47:31
	Observacion:		

	Orden Profesional	ANNIE YELITZA MAYOR TOBAR	
	Diagnosticos Presuntivos		

PROFESIONAL: ANNIE YELITZA MAYOR TOBAR CC - 1144143775 T.P 762847

LABORATORIOS	902210	HEMOGRAMA IV HEMOGLOBINA HEMATOCRITO RECUENTO DE ERITROCITOS INDICES ERITROCITARIOS LEUCOGRAMA RECUENTO DE PLAQUETAS INDICES PLAQUETARIOS Y MORFOLOGIA ELECTRONICA E HISTOGRAMA AUTOMATIZADO	2019/3/16 - 09:20:10
	Observacion:		
	Orden Profesional	DIANA MARCELA HERNANDEZ CASTAÑO	
	Diagnosticos Presuntivos		

PROFESIONAL: DIANA MARCELA HERNANDEZ CASTAÑO CC - 31578998

LABORATORIOS	902210	HEMOGRAMA IV HEMOGLOBINA HEMATOCRITO RECUENTO DE ERITROCITOS INDICES ERITROCITARIOS LEUCOGRAMA RECUENTO DE PLAQUETAS INDICES PLAQUETARIOS Y MORFOLOGIA ELECTRONICA E HISTOGRAMA AUTOMATIZADO	2019/3/14 - 21:41:30
	Observacion:		
	Orden Profesional	ANNIE YELITZA MAYOR TOBAR	
	Diagnosticos Presuntivos		

PROFESIONAL: ANNIE YELITZA MAYOR TOBAR CC - 1144143775 T.P 762847

LABORATORIOS	902045	TIEMPO DE PROTROMBINA TP	2019/3/14 - 21:41:41
	Observacion:		
	Orden Profesional	ANNIE YELITZA MAYOR TOBAR	
	Diagnosticos Presuntivos		

PROFESIONAL: ANNIE YELITZA MAYOR TOBAR CC - 1144143775 T.P 762847

LABORATORIOS	902049	TIEMPO DE TROMBOPLASTINA PARCIAL TTP	2019/3/14 - 21:41:41
	Observacion:		
	Orden Profesional	ANNIE YELITZA MAYOR TOBAR	
	Diagnosticos Presuntivos		

PROFESIONAL: ANNIE YELITZA MAYOR TOBAR CC - 1144143775 T.P 762847

LABORATORIOS	903856	NITROGENO UREICO	2019/3/14 - 21:42:16
	Observacion:		
	Orden Profesional	ANNIE YELITZA MAYOR TOBAR	
	Diagnosticos Presuntivos		

PROFESIONAL: ANNIE YELITZA MAYOR TOBAR CC - 1144143775 T.P 762847

LABORATORIOS	903895	CREATININA EN SUERO U OTROS FLUIDOS	2019/3/14 - 21:42:04
	Observacion:		
	Orden Profesional	ANNIE YELITZA MAYOR TOBAR	
	Diagnosticos Presuntivos		

PROFESIONAL: ANNIE YELITZA MAYOR TOBAR CC - 1144143775 T.P 762847

IMAGENOLOGIA RADIOLOGICA	879111	TOMOGRAFIA COMPUTADA DE CRANEO SIMPLE	2019/3/13 - 08:42:51
	Observacion:		
	Orden Profesional	GUETY DAZA GOMEZ	
	Diagnosticos Presuntivos		

PROFESIONAL: GUETY DAZA GOMEZ CC - 30738993 T.P 521086-96

LABORATORIOS	902210	HEMOGRAMA IV HEMOGLOBINA HEMATOCRITO RECUENTO DE ERITROCITOS INDICES ERITROCITARIOS LEUCOGRAMA RECUENTO DE PLAQUETAS INDICES PLAQUETARIOS Y MORFOLOGIA ELECTRONICA E HISTOGRAMA AUTOMATIZADO	2019/3/8 - 22:43:24
	Observacion:		
	Orden Profesional	JHONY FERNANDO CHAVERRA PALMA	
	Diagnosticos Presuntivos		

PROFESIONAL: JHONY FERNANDO CHAVERRA PALMA CC - 87064936 T.P 523/2010

LABORATORIOS	901217	CULTIVO PARA MICROORGANISMOS EN CUALQUIER MUESTRA DIFERENTE A MEDULA OSEA ORINA Y HECES	2019/3/8 - 13:29:38
	Observacion:	SECRECION DE PIE DERECHO 2	
	Orden Profesional	JAIRO IBARRA IMBACHI	
	Diagnosticos Presuntivos		

PROFESIONAL: JAIRO IBARRA IMBACHI CC - 10297847 T.P 19556

LABORATORIOS	901217	CULTIVO PARA MICROORGANISMOS EN CUALQUIER MUESTRA DIFERENTE A MEDULA OSEA ORINA Y HECES	2019/3/8 - 13:29:38
	Observacion:	SECRECION DE PIE DERECHO 1	
	Orden Profesional	JAIRO IBARRA IMBACHI	
	Diagnosticos Presuntivos		

PROFESIONAL: JAIRO IBARRA IMBACHI CC - 10297847 T.P 19556

IMAGENOLOGIA RADIOLOGICA	873333	RADIOGRAFIA DE PIE AP LATERAL Y OBLICUA	2019/3/7 - 17:03:52
	Observacion:		
	Orden Profesional	JUAN CARLOS VALENCIA ZULUAGA	
	Diagnosticos Presuntivos		

PROFESIONAL: JUAN CARLOS VALENCIA ZULUAGA CC - 94478192 T.P 522311-11

LABORATORIOS	902045	TIEMPO DE PROTROMBINA TP	2019/3/7 - 17:04:19
	Observacion:		
	Orden Profesional	JUAN CARLOS VALENCIA ZULUAGA	
	Diagnosticos Presuntivos		

PROFESIONAL: JUAN CARLOS VALENCIA ZULUAGA CC - 94478192 T.P 522311-11

IMAGENOLOGIA RADIOLOGICA	873431	RADIOGRAFIA DE TOBILLO AP LATERAL Y ROTACION INTERNA	2019/3/7 - 17:03:59
	Observacion:		
	Orden Profesional	JUAN CARLOS VALENCIA ZULUAGA	
	Diagnosticos Presuntivos		

PROFESIONAL: JUAN CARLOS VALENCIA ZULUAGA CC - 94478192 T.P 522311-11

IMAGENOLOGIA RADIOLOGICA	873204	RADIOGRAFIA DE HOMBRO	2019/3/7 - 18:15:21
	Observacion:	RX DE HOMBRO DERECHO	
	Orden Profesional	JUAN CARLOS VALENCIA ZULUAGA	
	Diagnosticos Presuntivos		

PROFESIONAL: JUAN CARLOS VALENCIA ZULUAGA CC - 94478192 T.P 522311-11

LABORATORIOS	902210	HEMOGRAMA IV HEMOGLOBINA HEMATOCRITO RECUENTO DE ERITROCITOS INDICES ERITROCITARIOS LEUCOGRAMA RECUENTO DE PLAQUETAS INDICES PLAQUETARIOS Y MORFOLOGIA ELECTRONICA E HISTOGRAMA AUTOMATIZADO	2019/3/7 - 17:04:04
	Observacion:		
	Orden Profesional	JUAN CARLOS VALENCIA ZULUAGA	

	Diagnosticos Presuntivos		

PROFESIONAL: JUAN CARLOS VALENCIA ZULUAGA CC - 94478192 T.P 522311-11

LABORATORIOS	902049	TIEMPO DE TROMBOPLASTINA PARCIAL TTP	2019/3/7 - 17:04:19
	Observacion:		
	Orden Profesional	JUAN CARLOS VALENCIA ZULUAGA	
	Diagnosticos Presuntivos		

PROFESIONAL: JUAN CARLOS VALENCIA ZULUAGA CC - 94478192 T.P 522311-11

LABORATORIOS	903895	CREATININA EN SUERO U OTROS FLUIDOS	2019/3/7 - 17:04:10
	Observacion:		
	Orden Profesional	JUAN CARLOS VALENCIA ZULUAGA	
	Diagnosticos Presuntivos		

PROFESIONAL: JUAN CARLOS VALENCIA ZULUAGA CC - 94478192 T.P 522311-11

SOLICITUDES PROCEDIMIENTOS QX

ACTO QX	SOLICITUD	PROFESIONAL	PROCEDIMIETOS	ESTADO
MARCELA PATRICIA PATIÑO	- 5342724 - Mar 29 De 2019	OTRA IRRIGACION, LAVADO, LIMPIEZA O INSTILACION LOCAL NO QUIRURGICA	@965901 - LAVADO IRRIGACION Y CUIDADOS DE HERIDA EN AREA GENERAL	AUTORIZADO
		OBSERVACIONES	revision de colgajos lavado quirugico recambio de sistema de vacio	
		DIAGNOSTICOS PRESUNTIVOS		
	- 5292445 - Mar 26 De 2019	PROCEDIMIENTOS EN PIEL Y TEJIDO CELULAR SUBCUTANEO	@867107 - COLGAJO NEUROVASCULAR EN ISLA	AUTORIZADO
		OBSERVACIONES		
		DIAGNOSTICOS PRESUNTIVOS		
	- 5278822 - Mar 22 De 2019	PROCEDIMIENTOS EN PIEL Y TEJIDO CELULAR SUBCUTANEO	@867104 - COLGAJO COMPUESTO A DISTANCIA EN VARIOS TIEMPOS	AUTORIZADO
		OBSERVACIONES	lavado quirugico colgajo y o injerto de piuel recambio de sistema de vacio	
		DIAGNOSTICOS PRESUNTIVOS		
	- 5206984 - Mar 18 De 2019	PROCEDIMIENTOS EN MÚSCULO, TENDÓN, FASCIA Y BURSA, EXCEPTO MANO	@834950 - LIMPIEZA Y DESBRIDAMIENTO QUIRURGICOS DE MUSCULOS TENDONES Y FASCIA EN PIE	AUTORIZADO
		OBSERVACIONES		
		DIAGNOSTICOS PRESUNTIVOS		
	- 5206983 - Mar 18 De 2019	PROCEDIMIENTOS EN HUESOS NO FACIALES	@770801 - SECUESTRECTOMIA DRENAJE DESBRIDAMIENTO DE TARSO O METATARSO CADA UNO	AUTORIZADO
		OBSERVACIONES		
		DIAGNOSTICOS PRESUNTIVOS		
	- 5166250 - Mar 13 De 2019	PROCEDIMIENTOS EN MÚSCULO, TENDÓN, FASCIA Y BURSA, EXCEPTO MANO	@834950 - LIMPIEZA Y DESBRIDAMIENTO QUIRURGICOS DE MUSCULOS TENDONES Y FASCIA EN PIE	AUTORIZADO
		OBSERVACIONES	CAMBIO DE TERAPIA VAC. SE SOLICITA ESPUMA NEGRA MEDIANA Y CANISTER DE 500	
		DIAGNOSTICOS PRESUNTIVOS		
	- 5166251 - Mar 13 De 2019	PROCEDIMIENTOS EN PIEL Y TEJIDO CELULAR SUBCUTANEO	@867104 - COLGAJO COMPUESTO A DISTANCIA EN VARIOS TIEMPOS	AUTORIZADO
		OBSERVACIONES		
		DIAGNOSTICOS PRESUNTIVOS		
	- 5092735 - Mar 07 De 2019	PROCEDIMIENTOS EN HUESOS NO FACIALES	@770801 - SECUESTRECTOMIA DRENAJE DESBRIDAMIENTO DE TARSO O METATARSO CADA UNO	AUTORIZADO
		OBSERVACIONES	sistema vac. paciente con fx expuesta de metatarsdianos con sistema vac extrainstitucional. que requiere por hiostoria clinica lavadomas desbridamiento mas recambio de sistema de ser necesario.	
		DIAGNOSTICOS PRESUNTIVOS		

INTERCONSULTAS SOLICITADAS				
CARGO	CODIGO DE ESPECIALIDAD	ESPECIALIDAD	FECHA/HORA EVOLUCION	ESTADO
890439	007	CIRUJANO PLASTICO	12/3/2019 - 09:42:41	N/A
	Observacion	defecto cobertura dorso pie derecho		
	Motivo			
	Profesional	GUETY DAZA GOMEZ - MEDICO GENERAL		
	Diagnosticos Presuntivos	PRIMARIO TIPO DX CODIGO DIAGNOSTICO DX 1 ID S923 FRACTURA DE HUESO DEL METATARSO (ID) - IMPRESION DIAGNOSTICA (CN) - CONFIRMADO NUEVO (CR) - CONFIRMADO REPETIDO		
890439	007	CIRUJANO PLASTICO	3/4/2019 - 17:32:49	N/A
	Observacion	CONTROL JUEVES 12 DE ABRIL 1 PM 7 PISO CON 3 DRA PATIÑO		
	Motivo			
	Profesional	MARCELA PATRICIA PATIÑO - CIRUJANO PLASTICO		
	Diagnosticos Presuntivos	PRIMARIO TIPO DX CODIGO DIAGNOSTICO DX 1 ID S923 FRACTURA DE HUESO DEL METATARSO (ID) - IMPRESION DIAGNOSTICA (CN) - CONFIRMADO NUEVO (CR) - CONFIRMADO REPETIDO		

ORIGEN DE LA ATENCION	Enfermedad general

INCAPACIDADES MEDICAS GENERADAS				
No. EVOLUCION	OBSERVACION DE LA INCAPACIDAD	TIPO DE INCAPACIDAD	DIAS DE INCAPACIDAD	FECHA DE EMISION
3685902		Incapacidad por Accidente de Tránsito	90	7/3/2019

NOTA OPERATORIA			
FECHA INICIO	2019-03-08 00:45	DURACION	01:00 (HH:mm)
QUIROFANO	Quirofano3 Rey David		
VIA ACCESO	UNICO O UNILATERAL	TIPO CIRUGIA	LIMPIA-CONTAMINADA
AMBITO CIRUGIA	HOSPITALARIA	FINALIDAD CIRUGIA	TERAPEUTICO

PROFESIONALES			
ANESTESIOLOGO	GUSTAVO ADOLFO CHICANGANA FIGUEROA	AYUDANTE	LAURA MARCELA RAMIREZ PAYA
INSTRUMENTADOR		CIRCULANTE	

PROCEDIMIENTOS REALIZADOS	
CARGO	DESCRIPCION
770802	SECUESTRECTOMIA DRENAJE DESBRIDAMIENTO DE TARSIANOS Y METATARSIANOS CADA UNO
	Observacion
Diagnosticos Pre-QX	
834950	LIMPIEZA Y DESBRIDAMIENTO QUIRURGICOS DE MUSCULOS TENDONES Y FASCIA EN PIE
	Observacion
Diagnosticos Pre-QX	

DIAGNOSTICOS			
POST QX		TIPO	
COMPLICACION		TIPO	

DESCRIPCIONES DE LA CIRUGIA	
FECHA	DESCRIPCIONES
2019-03-08	**13:34 jairo.imbachi - JAIRO IBARRA IMBACHI**

	ASEPSIA ANTISEPSIA CON YODADOS CAMPOS QUIRURGICOS ESTERILES , SE PROCEDE CON DESBRIDAMIENTO DE BORDES DE HERIDA , DESBRIDAMIENTO DE FASCIA Y TENDONES DESVITALIZADOS LAVADO SECUESTRECTOMIA DE METATARSIANOS, SE TOMAN 2 CULTIVOS DE SECRECION DE PIE HEMOSTASIA ,S E PROCEDE CON COLOCACION DE SISTEMA DE PRESION NEGATIVA TALLA S Y CANISTER 1000

HALLAZGOS DE LA CIRUGIA

FECHA	HALLAZGOS
2019-03-08	**13:34 jairo.imbachi - JAIRO IBARRA IMBACHI** HERIDA EN DORSO D E PIE DERECHO CON EXPOSICION OSEA Y TENDINOSA , TEJIDO DESVITALIZADO EN DORSO DE PIE-PERDIDA D E EXTENSOR LARGO DE LE HALLUX Y DE LOS DESDOS . GRAM DEFECTO DE COBERTRUA DE 8*10 CM

NOTA OPERATORIA

FECHA INICIO	2019-03-16 08:00	DURACION	03:00 (HH:mm)
QUIROFANO	Quirofano2 Rey David		
VIA ACCESO	UNICO O UNILATERAL	TIPO CIRUGIA	LIMPIA-CONTAMINADA
AMBITO CIRUGIA	HOSPITALARIA	FINALIDAD CIRUGIA	TERAPEUTICO

PROFESIONALES

ANESTESIOLOGO	JULIO CAMACHO	AYUDANTE	
INSTRUMENTADOR	ANA MARIA MORENO ESTRADA	CIRCULANTE	ANA CRISTINA CASTRO VALENCIA

PROCEDIMIENTOS REALIZADOS

CARGO	DESCRIPCION
770802	SECUESTRECTOMIA DRENAJE DESBRIDAMIENTO DE TARSIANOS Y METATARSIANOS CADA UNO
	Observacion
Diagnosticos Pre-QX	
834203	DESBRIDAMIENTO DE MUSCULO TENDON Y FASCIA EXCEPTO MANO
	Observacion
Diagnosticos Pre-QX	
867104	COLGAJO COMPUESTO A DISTANCIA EN VARIOS TIEMPOS
	Observacion
Diagnosticos Pre-QX	

DIAGNOSTICOS

POST QX		TIPO	
COMPLICACION		TIPO	

DESCRIPCIONES DE LA CIRUGIA

FECHA	DESCRIPCIONES
2019-03-16	**10:25 ana.robledo - ANA MARIA ROBLEDO CHAVARRIAGA** AYUDANTIA ESPECIALIZADA DR ROIMAN MEJIA ORTOPEDISTA RM 762103 **10:24 ana.robledo - ANA MARIA ROBLEDO CHAVARRIAGA** PREVIA ASEPSIA Y ANTISEPSIA CON YODADOS, SE REALIZA DESBRIDAMIENTO DE DEFECTO EN DORSO DE PIE, SE LAVA CON 3000 CC DE SSN, SE REALIZA CURETAJE OSEO, CORTICOTOMIA DE METATARSIANOS EXPUESTOS, RESECCION DE TENDONES Y FASCIA NECROTICOS. SE DISECA COLGAJO FASCIOCUTANEO DEL DORSO DEL PIE EN ASA DE BALDE, DIFERIDO. SE AVANZA HASTA COBERTURA DE 1/3 PROXIMAL DEL DEFECTO. SE SUTURA CON VICRYL 3-0. SE DEJA VIAFLEX DEBAJO DEL COLGAJO PARA DIFERIMIENTO. SE DEJA SISTEMA DE PRESION NEGATIVA SIMEX EN AREA DONANTE Y EN DEFECTO. SE FIJAN ESPUMAS CON PROLENE 3-0. QUEDA A PRESION DE - 90 MMHG, SIN FUGAS

HALLAZGOS DE LA CIRUGIA

FECHA	HALLAZGOS
2019-03-16	**10:24 ana.robledo - ANA MARIA ROBLEDO CHAVARRIAGA** DEFECTO DE COBERTURA EN DORSO DEL PIE DERECHO EXPOSICION DE METATARSIANOS 1 3 ,4 Y 5 EXPOSICION Y NECROSIS DE EXTENSORES AUSENCIA DEL EXTENSOR LARGO DEL HALLUX FRACTURA DE 3 Y 4 MTT REDUCIDAS CON CLAVOS DE STEINMANN **10:24 ana.robledo - ANA MARIA ROBLEDO CHAVARRIAGA** DEFECTO DE COBERTURA EN DORSO DEL PIE DERECHO EXPOSICION DE METATARSIANOS 1 3 ,4 Y 5 EXPOSICION Y NECROSIS DE EXTENSORES AUSENCIA DEL EXTENSOR LARGO DEL HALLUX FRACTURA DE 3 Y 4 MTT REDUCIDAS CON CLAVOS DE STEINMANN

NOTA OPERATORIA

FECHA INICIO	2019-03-20 11:00	DURACION	02:00 (HH:mm)
QUIROFANO	Quirofano5 Rey David		
VIA ACCESO	POLITRAUMA, MISMA VIA, IGUAL ESPECIALIDAD	TIPO CIRUGIA	CONTAMINADA
AMBITO CIRUGIA	HOSPITALARIA	FINALIDAD CIRUGIA	TERAPEUTICO

PROFESIONALES

ANESTESIOLOGO	ALVARO LUIS BOLAÑOS	AYUDANTE	LAURA MARCELA RAMIREZ PAYA
INSTRUMENTADOR	SONIA HERRERA POLANCO	CIRCULANTE	LADY JOHANNA GOMEZ TORO

PROCEDIMIENTOS REALIZADOS

CARGO	DESCRIPCION
770801	SECUESTRECTOMIA DRENAJE DESBRIDAMIENTO DE TARSO O METATARSO CADA UNO
	Observacion
Diagnosticos Pre-QX	
834950	LIMPIEZA Y DESBRIDAMIENTO QUIRURGICOS DE MUSCULOS TENDONES Y FASCIA EN PIE
	Observacion
Diagnosticos Pre-QX	

DIAGNOSTICOS

POST QX		TIPO	
COMPLICACION		TIPO	

DESCRIPCIONES DE LA CIRUGIA

FECHA	DESCRIPCIONES
2019-03-20	**11:25 ana.robledo - ANA MARIA ROBLEDO CHAVARRIAGA** PREVIA ASEPSIA Y ANTISEPSIA CON YODADOS, SE REALIZA LAVADO Y DESBRIDAMIENTO EN DORSO DEL PIE, SE REALIZA CURETAJE OSEO, DESBRIDAMIENTO DE TENDONES DESVITALIZADOS. SE LAVA CON 2000 CC DE SSN. SE CUBRE CON SISTEMA DE PRESION NEGATIVA SIMEX ESPUMA NEGRA PEQUEÑA. QUEDA A - 890 MMHG, SIN FUGAS.

HALLAZGOS DE LA CIRUGIA

FECHA	HALLAZGOS
2019-03-20	**11:25 ana.robledo - ANA MARIA ROBLEDO CHAVARRIAGA** COLGAJO CONGESTIVO Y CON SIGNOS DE SUFRIMIENTO. NO SX DE INFECCION

NOTA OPERATORIA

FECHA INICIO	2019-03-26 08:01	DURACION	03:32 (HH:mm)
QUIROFANO	Quirofano2 Rey David		
VIA ACCESO	UNICO O UNILATERAL	TIPO CIRUGIA	CONTAMINADA
AMBITO CIRUGIA	HOSPITALARIA	FINALIDAD CIRUGIA	TERAPEUTICO

PROFESIONALES

ANESTESIOLOGO	OSCAR AUGUSTO FLOREZ MORA	AYUDANTE	LEONARDO POSSO GARCIA
INSTRUMENTADOR	VILMA PATRICIA GAMBA GAMBA	CIRCULANTE	MARLENY LOPEZ GOMEZ

PROCEDIMIENTOS REALIZADOS

CARGO	DESCRIPCION
867104	COLGAJO COMPUESTO A DISTANCIA EN VARIOS TIEMPOS
	Observacion: colgajo fasciocutaneo masquelet diferido priemer tiempo quirugico mas injertop de piel de espesotr parcial
Diagnosticos Pre-QX	

DIAGNOSTICOS

POST QX		TIPO	
COMPLICACION		TIPO	

CULTIVO ENVIADO: SI

CLASE DE MATERIAL ENVIADO:
cultivo de dorso de pie

DESCRIPCIONES DE LA CIRUGIA

FECHA	DESCRIPCIONES

2019-03-26	**12:17 mppatiño - MARCELA PATRICIA PATIÑO** bakop anestesia conductiva retiro de sistema de vacio asepsia y antisepsia lavado quirurgico curetaje toma de injerto de area cruenta en dorso de pie desbridamiento de tejido necrotico diseño y avance de colgajo fasciocutaneo en cara lateral de pierna derecha tipo Masquelet basado en la arteria calcanea lateral de flujo reverso se verifica la perfusion del colgajo y que avanza hasta cubrir la zona mas distal del defecto se reposiciona para permitir revascularizacion se deja colgajo retardado para avanzarlo en segundo tiempo quirurgico area donante del colgajo se afronta parcialmente con pds se toma injerto de piel de espesor parcial de cara anterior de muslo y se fijan sobre area donante se cubre con urgotul espuma y adhesivo.klt talla M que se conecta a sistema de vaico con canester de 1000 se deja ferula posterior no complicaciobnes

HALLAZGOS DE LA CIRUGIA	
FECHA	HALLAZGOS
2019-03-26	**12:17 mppatiño - MARCELA PATRICIA PATIÑO** pie derecho defecgto de cobertuira dorso de pie tercio distal con exposicion osea del 1 netatarsiano exposicion tendinosa terciop medio de dorso de pie piel con epidermolisi y becrosis parcial tercio proximal de doro de pie area cruneta con tejido de granulaicon

NOTA OPERATORIA			
FECHA INICIO	2019-03-29 10:00	DURACION	02:00 (HH:mm)
QUIROFANO	Quirofano3 Rey David		
VIA ACCESO	UNICO O UNILATERAL	TIPO CIRUGIA	CONTAMINADA
AMBITO CIRUGIA	HOSPITALARIA	FINALIDAD CIRUGIA	TERAPEUTICO

PROFESIONALES			
ANESTESIOLOGO	ALVARO LUIS BOLAÑOS	AYUDANTE	LEONARDO POSSO GARCIA
INSTRUMENTADOR	VILMA PATRICIA GAMBA GAMBA	CIRCULANTE	YULI LORENA IMBAJOA

PROCEDIMIENTOS REALIZADOS	
CARGO	DESCRIPCION
867107	COLGAJO NEUROVASCULAR EN ISLA
	Observacion
Diagnosticos Pre-QX	

DIAGNOSTICOS			
POST QX		TIPO	
COMPLICACION		TIPO	

DESCRIPCIONES DE LA CIRUGIA	
FECHA	DESCRIPCIONES
2019-03-29	**12:46 mppatiño - MARCELA PATRICIA PATIÑO** bajo anestesia conductiva previa asepsia y antisepsia se colocan campos quirurgicos se realiza lavado quirugico se avanza colgajo de tercio medio de dorso de pie hasta cubrir 1 metatrsiano expuesto se avanza colgajo fasciocutaneo lateral masquelet retardado hasta cubrir defecto de dorso de pie se sutura con colgaj o fasciocutaneo de tercio medio de pie cubriendo todo el defecto se cubre con urgotul mas gasa y adhesivo talla M con via en Y A SISTEMA DE VACIO CON CANESTER DE 1000 Se deja ferula psoterior no complicaciones

HALLAZGOS DE LA CIRUGIA	
FECHA	HALLAZGOS
2019-03-29	**12:46 mppatiño - MARCELA PATRICIA PATIÑO** pierna derecha colgajo masquelet bien perfundido ligera congestion venosa distal injertos de area donante integrados dorso de pie area cruenta con exposicion de 1 metatrsiano y tendones extensores expuestos dorso colgaj de piel de tercio medio adecuada perfusion

NOTA OPERATORIA			
FECHA INICIO	2019-04-03 15:00	DURACION	02:00 (HH:mm)
QUIROFANO	Quirofano5 Rey David		
VIA ACCESO	UNICO O UNILATERAL	TIPO CIRUGIA	CONTAMINADA
AMBITO CIRUGIA	HOSPITALARIA	FINALIDAD CIRUGIA	TERAPEUTICO

PROFESIONALES			
ANESTESIOLOGO	OSCAR AUGUSTO FLOREZ MORA	AYUDANTE	LAURA MARCELA RAMIREZ PAYA
INSTRUMENTADOR	NAZLY KATERINE BENITEZ SANTANA	CIRCULANTE	ANA CRISTINA CASTRO VALENCIA

PROCEDIMIENTOS REALIZADOS

CARGO	DESCRIPCION
965901	LAVADO IRRIGACION Y CUIDADOS DE HERIDA EN AREA GENERAL
	Observacion
Diagnosticos Pre-QX	

DIAGNOSTICOS			
POST QX		TIPO	
COMPLICACION		TIPO	

DESCRIPCIONES DE LA CIRUGIA	
FECHA	DESCRIPCIONES
2019-04-03	**17:19 mppatiño - MARCELA PATRICIA PATIÑO** bajo anestesia conductiva retiro de sistema de vacio previa asepsia y antisepsia se revisa colgajo desbrida borde distal 0.5 mm con area necrosis y avanza el colgajo se toma injerto de piel de espesor parcial de 2 x 1 cm y cubr4 area cruenta expuesta sobre fascia del colgajo se cubre con xerofon apositos no compliciaones

HALLAZGOS DE LA CIRUGIA	
FECHA	HALLAZGOS
2019-04-03	**17:19 mppatiño - MARCELA PATRICIA PATIÑO** pie derecho colgajo fasciocutaneo doroso de pie y masquelet perfundido en proceso de integracion con ligera congestion venosa

CÓDIGO	PRODUCTO	PRINCIPIO ACTIVO
FOFOR0010885 POS	**RANITIDINA (CLORHIDRATO) 50MG2ML SOLUCION INYECTABLE**	RANITIDINA (CLORHIDRATO)
FORMULÓ	JUAN CARLOS VALENCIA ZULUAGA	**FECHA FORMULACIÓN: 07/03/2019 19:15**

VIA DE ADMINISTRACIÓN: INTRAMUSCULAR
DOSIS 1.00 AMPOLLA (S) Cada 12 Hora(s)
CANTIDAD 2.00 SOLUCION INYECTABLE

REGISTRO DE ADMINISTRACION DE MEDICAMENTOS

Fecha	Usuario	Cantidad	Desechos	Entregas Al Paciente	Observación
07/03/2019 21:59	DANIEL ESTEVAN ARIAS RAMIREZ	1 AMPOLLA (S)	0 AMPOLLA (S)	0	
08/03/2019 10:00	NASLIS YERALDIN CAICEDO BAGUI	1 AMPOLLA (S)	0 AMPOLLA (S)	0	ev
09/03/2019 06:00	PAUL CRISTIAN VASQUEZ TRIVIÑO	1 AMPOLLA (S)	0 AMPOLLA (S)	0	por via endovenosa
09/03/2019 17:59	CRISTIAN DAVID SANCHEZ DONNEYS	1 AMPOLLA (S)	0 AMPOLLA (S)	0	ev
10/03/2019 05:59	BRANDON ALFREDO RODRIGUEZ QUIÑONES	1 AMPOLLA (S)	0 AMPOLLA (S)	0	
10/03/2019 06:00	ROSA EDITH DELGADO CHACUA	1 AMPOLLA (S)	0 AMPOLLA (S)	0	via endovenosa msi
10/03/2019 17:59	LUIS ALBERTO MORALES PENAGOS	1 AMPOLLA (S)	0 AMPOLLA (S)	0	
11/03/2019 17:59	DAVID PACHAJOA GARCIA	1 AMPOLLA (S)	0 AMPOLLA (S)	0	via ev
12/03/2019 05:59	DAVID PACHAJOA GARCIA	1 AMPOLLA (S)	0 AMPOLLA (S)	0	via ev
12/03/2019 17:59	ELIANA SOTO OSSA	1 AMPOLLA (S)	0 AMPOLLA (S)	0	SE ADMINISTRA VIA ENDOVENOSA MSI
12/03/2019 18:00	ROSA EDITH DELGADO CHACUA	1 AMPOLLA (S)	0 AMPOLLA (S)	0	via endovenosa MSI
13/03/2019 05:59	LUIS ALBERTO MORALES PENAGOS	1 AMPOLLA (S)	0 AMPOLLA (S)	0	
14/03/2019 06:00	AURA MARIA BENAVIDEZ MURILLO	1 AMPOLLA (S)	0 AMPOLLA (S)	0	SE ADMINISTRA VIA ENDOVENOSA MSI
14/03/2019 17:59	CRISTIAN DAVID SANCHEZ DONNEYS	1 AMPOLLA (S)	0 AMPOLLA (S)	0	e.v
15/03/2019 05:59	LAURA VANESSA GUTIERREZ MINAYO	1 AMPOLLA (S)	0 AMPOLLA (S)	0	
15/03/2019 18:00	CRISTIAN DAVID SANCHEZ DONNEYS	1 AMPOLLA (S)	0 AMPOLLA (S)	0	e.v
16/03/2019 05:59	SUSAN YULISSA NOREÑA PERLAZA	1 AMPOLLA (S)	0 AMPOLLA (S)	0	EV

16/03/2019 14:27	AMGIE NATALIA REBELLON CALDERON	1 AMPOLLA (S)	0 AMPOLLA (S)	0	
16/03/2019 14:27	AMGIE NATALIA REBELLON CALDERON	1 AMPOLLA (S)	0 AMPOLLA (S)	0	
16/03/2019 14:27	AMGIE NATALIA REBELLON CALDERON	1 AMPOLLA (S)	0 AMPOLLA (S)	0	
16/03/2019 18:00	AMGIE NATALIA REBELLON CALDERON	1 AMPOLLA (S)	0 AMPOLLA (S)	0	
17/03/2019 05:59	LUIS ALBERTO MORALES PENAGOS	1 AMPOLLA (S)	0 AMPOLLA (S)	0	

CÓDIGO	PRODUCTO	PRINCIPIO ACTIVO
FOFOD0260616 POS	**DIPIRONA 2,5G/5ML SOLUCION INYECTABLE**	DIPIRONA
FORMULÓ	JUAN CARLOS VALENCIA ZULUAGA	**FECHA FORMULACIÓN: 07/03/2019 19:15**

VIA DE ADMINISTRACIÓN: INTRAMUSCULAR

DOSIS 1.00 AMPOLLA (S) Cada 8 Hora(s)

CANTIDAD 3.00

OBSERVACIONES E INDICACIONES DE SUMINISTRO UNA MAPOLLA DILUIDA LENTA

CÓDIGO	PRODUCTO	PRINCIPIO ACTIVO
FOFOT0200933 POS	**TRAMADOL CLORHIDRATO 50MG/1ML SOLUCION INYECTABLE**	TRAMADOL CLORHIDRATO
FORMULÓ	JUAN CARLOS VALENCIA ZULUAGA	**FECHA FORMULACIÓN: 07/03/2019 19:15**

VIA DE ADMINISTRACIÓN: INTRAMUSCULAR

DOSIS 1.00 AMPOLLA (S) Cada 12 Hora(s)

CANTIDAD 2.00

OBSERVACIONES E INDICACIONES DE SUMINISTRO 1 AMP CADA 12 HORAS

REGISTRO DE ADMINISTRACION DE MEDICAMENTOS

Fecha	Usuario	Cantidad	Desechos	Entregas Al Paciente	Observación
08/03/2019 10:00	NASLIS YERALDIN CAICEDO BAGUI	1 AMPOLLA (S)	0 AMPOLLA (S)	0	sc
09/03/2019 00:00	PAUL CRISTIAN VASQUEZ TRIVIÑO	1 AMPOLLA (S)	0 AMPOLLA (S)	0	por via subcutanea
09/03/2019 08:00	AMGIE NATALIA REBELLON CALDERON	1 AMPOLLA (S)	0 AMPOLLA (S)	0	S.C
10/03/2019 08:00	CRISTIAN DAVID SANCHEZ DONNEYS	1 AMPOLLA (S)	0 AMPOLLA (S)	0	S.c
11/03/2019 23:59	DAVID PACHAJOA GARCIA	1 AMPOLLA (S)	0 AMPOLLA (S)	0	VIA SC
13/03/2019 13:52	ROSA EDITH DELGADO CHACUA	1 AMPOLLA (S)	0 AMPOLLA (S)	0	
14/03/2019 16:03	CRISTIAN DAVID SANCHEZ DONNEYS	1 AMPOLLA (S)	0 AMPOLLA (S)	0	s.c
15/03/2019 16:00	CRISTIAN DAVID SANCHEZ DONNEYS	1 AMPOLLA (S)	0 AMPOLLA (S)	0	via subcutanea
16/03/2019 14:28	AMGIE NATALIA REBELLON CALDERON	1 AMPOLLA (S)	0 AMPOLLA (S)	0	
16/03/2019 14:28	AMGIE NATALIA REBELLON CALDERON	1 AMPOLLA (S)	0 AMPOLLA (S)	0	
16/03/2019 14:28	AMGIE NATALIA REBELLON CALDERON	1 AMPOLLA (S)	0 AMPOLLA (S)	0	
16/03/2019 14:28	AMGIE NATALIA REBELLON CALDERON	1 AMPOLLA (S)	0 AMPOLLA (S)	0	
16/03/2019 16:00	AMGIE NATALIA REBELLON CALDERON	1 AMPOLLA (S)	0 AMPOLLA (S)	0	

CÓDIGO	PRODUCTO	PRINCIPIO ACTIVO
FOFOA0280517 POS	**AMPICILINA+SULBACTAM 1.5GR POLVO PARA INYECCION**	AMPICILINA+SULBACTAM
FORMULÓ	JUAN CARLOS VALENCIA ZULUAGA	**FECHA FORMULACIÓN: 07/03/2019 19:16**

VIA DE ADMINISTRACIÓN: INTRAVENOSA

DOSIS 2.00 AMPOLLA (S) Cada 6 Hora(s)

CANTIDAD 8.00 POLVO PARA INYECCION

REGISTRO DE ADMINISTRACION DE MEDICAMENTOS

Fecha	Usuario	Cantidad	Desechos	Entregas Al Paciente	Observación
07/03/2019 20:00	NIDIA GONZALEZ GUTIERREZ	2 AMPOLLA (S)	0 AMPOLLA (S)	0	EV
08/03/2019 04:00	ALEXANDER FUENTES SEGURA	2 AMPOLLA (S)	0 AMPOLLA (S)	0	
08/03/2019 10:00	NASLIS YERALDIN CAICEDO BAGUI	2 AMPOLLA (S)	0 AMPOLLA (S)	0	ev
08/03/2019 12:00	AMGIE NATALIA REBELLON CALDERON	2 AMPOLLA (S)	0 AMPOLLA (S)	0	endovenoso
09/03/2019 00:00	PAUL CRISTIAN VASQUEZ TRIVIÑO	2 AMPOLLA (S)	0 AMPOLLA (S)	0	por via endovenosa
09/03/2019 06:00	PAUL CRISTIAN VASQUEZ TRIVIÑO	2 AMPOLLA (S)	0 AMPOLLA (S)	0	por via endovenosa
09/03/2019 17:59	CRISTIAN DAVID SANCHEZ DONNEYS	2 AMPOLLA (S)	0 AMPOLLA (S)	0	ev
10/03/2019 00:38	BRANDON ALFREDO RODRIGUEZ QUIÑONES	2 AMPOLLA (S)	0 AMPOLLA (S)	0	
10/03/2019 05:59	BRANDON ALFREDO RODRIGUEZ QUIÑONES	2 AMPOLLA (S)	0 AMPOLLA (S)	0	
10/03/2019 11:59	CRISTIAN DAVID SANCHEZ DONNEYS	2 AMPOLLA (S)	0 AMPOLLA (S)	0	E.V
10/03/2019 17:59	LUIS ALBERTO MORALES PENAGOS	2 AMPOLLA (S)	0 AMPOLLA (S)	0	

CÓDIGO	PRODUCTO	PRINCIPIO ACTIVO
FOFOE0280638 POS	**ENOXAPARINA 40MG/0.4ML SOLUCION INYECTABLE**	ENOXAPARINA
FORMULÓ	JUAN CARLOS VALENCIA ZULUAGA	**FECHA FORMULACIÓN: 07/03/2019 19:17**

VIA DE ADMINISTRACIÓN: SUBCUTANEA

DOSIS 1.00 AMPOLLA (S) Cada 24 Hora(s)

CANTIDAD 1.00

REGISTRO DE ADMINISTRACION DE MEDICAMENTOS

Fecha	Usuario	Cantidad	Desechos	Entregas Al Paciente	Observación
07/03/2019 22:00	STEPHANIA RODRIGUEZ VILLAFANE	1 AMPOLLA (S)	0 AMPOLLA (S)	0	SC
09/03/2019 10:37	BRANDON ALFREDO RODRIGUEZ QUIÑONES	1 AMPOLLA (S)	0 AMPOLLA (S)	0	
10/03/2019 22:00	ROSA EDITH DELGADO CHACUA	1 AMPOLLA (S)	0 AMPOLLA (S)	0	subcutanea periumbilical
11/03/2019 22:00	DAVID PACHAJOA GARCIA	1 AMPOLLA (S)	0 AMPOLLA (S)	0	VIA SC
12/03/2019 22:00	LUIS ALBERTO MORALES PENAGOS	1 AMPOLLA (S)	0 AMPOLLA (S)	0	
13/03/2019 22:00	AURA MARIA BENAVIDEZ MURILLO	1 AMPOLLA (S)	0 AMPOLLA (S)	0	SE ADMINISTRA VIA SUBCUTANEA PERIUMBILICAL
14/03/2019 22:00	LAURA VANESSA GUTIERREZ MINAYO	1 AMPOLLA (S)	0 AMPOLLA (S)	0	
15/03/2019 22:00	SUSAN YULISSA NOREÑA PERLAZA	1 AMPOLLA (S)	0 AMPOLLA (S)	0	Se desecha por procedimiento
16/03/2019 14:29	AMGIE NATALIA REBELLON CALDERON	1 AMPOLLA (S)	0 AMPOLLA (S)	0	
16/03/2019 22:00	AMGIE NATALIA REBELLON CALDERON	1 AMPOLLA (S)	0 AMPOLLA (S)	0	

CÓDIGO	PRODUCTO	PRINCIPIO ACTIVO
FOFOA0011224 POS	**ACETAMINOFEN 500MG TABLETA**	ACETAMINOFEN
FORMULÓ	JUAN CARLOS VALENCIA ZULUAGA	**FECHA FORMULACIÓN: 07/03/2019 19:25**

VIA DE ADMINISTRACIÓN: ORAL

DOSIS 2.00 TABLETA (S) Cada 8 Hora(s)

CANTIDAD 6.00 TABLETA

REGISTRO DE ADMINISTRACION DE MEDICAMENTOS

Fecha	Usuario	Cantidad	Desechos	Entregas Al Paciente	Observación
07/03/2019 22:00	STEPHANIA RODRIGUEZ VILLAFANE	1 TABLETA (S)	0 TABLETA (S)	0	SC
07/03/2019 22:58	STEPHANIA RODRIGUEZ VILLAFANE	1 TABLETA (S)	0 TABLETA (S)	0	
09/03/2019 00:00	PAUL CRISTIAN VASQUEZ TRIVIÑO	2 TABLETA (S)	0 TABLETA (S)	0	por via oral
09/03/2019 08:00	AMGIE NATALIA REBELLON CALDERON	2 TABLETA (S)	0 TABLETA (S)	0	V.O
09/03/2019 16:00	CRISTIAN DAVID SANCHEZ DONNEYS	1 TABLETA (S)	0 TABLETA (S)	0	vo
10/03/2019 00:37	BRANDON ALFREDO RODRIGUEZ QUIÑONES	1 TABLETA (S)	0 TABLETA (S)	0	
10/03/2019 08:00	CRISTIAN DAVID SANCHEZ DONNEYS	1 TABLETA (S)	0 TABLETA (S)	0	v.o
11/03/2019 23:59	DAVID PACHAJOA GARCIA	2 TABLETA (S)	0 TABLETA (S)	0	VIA ORAL
12/03/2019 23:59	LUIS ALBERTO MORALES PENAGOS	2 TABLETA (S)	0 TABLETA (S)	0	
13/03/2019 13:53	ROSA EDITH DELGADO CHACUA	2 TABLETA (S)	0 TABLETA (S)	0	
14/03/2019 08:00	MARCELA ZAPATA GARCÍA	1 TABLETA (S)	0 TABLETA (S)	0	via oral
14/03/2019 16:00	CRISTIAN DAVID SANCHEZ DONNEYS	1 TABLETA (S)	0 TABLETA (S)	0	v.o
15/03/2019 16:00	CRISTIAN DAVID SANCHEZ DONNEYS	2 TABLETA (S)	0 TABLETA (S)	0	via oral
16/03/2019 14:29	AMGIE NATALIA REBELLON CALDERON	2 TABLETA (S)	0 TABLETA (S)	0	
16/03/2019 14:29	AMGIE NATALIA REBELLON CALDERON	2 TABLETA (S)	0 TABLETA (S)	0	
16/03/2019 14:29	AMGIE NATALIA REBELLON CALDERON	2 TABLETA (S)	0 TABLETA (S)	0	
16/03/2019 14:29	AMGIE NATALIA REBELLON CALDERON	2 TABLETA (S)	0 TABLETA (S)	0	
16/03/2019 14:29	AMGIE NATALIA REBELLON CALDERON	2 TABLETA (S)	0 TABLETA (S)	0	
16/03/2019 16:00	AMGIE NATALIA REBELLON CALDERON	2 TABLETA (S)	0 TABLETA (S)	0	

CÓDIGO	PRODUCTO	PRINCIPIO ACTIVO
FOFOM0240818 POS	**MORFINA 10MG/ML SOLUCION INYECTABLE**	MORFINA
FORMULÓ	ALVARO LUIS BOLAÑOS	**FECHA FORMULACIÓN: 08/03/2019 15:30**

VIA DE ADMINISTRACIÓN: INTRAVENOSA

DOSIS 1.00 AMPOLLA (S) Dosis Unica

CANTIDAD 1.00 SOLUCION INYECTABLE

REGISTRO DE ADMINISTRACION DE MEDICAMENTOS

Fecha	Usuario	Cantidad	Desechos	Entregas Al Paciente	Observación
08/03/2019 15:42	YULY VANESSA HERNANDEZ ARTUNDUAGA	1 AMPOLLA (S)	0 AMPOLLA (S)	0	

CÓDIGO	PRODUCTO	PRINCIPIO ACTIVO
FOFOR0170886 NO POS	**REMIFENTANILO 2MG SOLUCION INYECTABLE**	REMIFENTANILO
FORMULÓ	ALVARO LUIS BOLAÑOS	**FECHA FORMULACIÓN: 08/03/2019 15:33**

VIA DE ADMINISTRACIÓN: PARENTERAL

DOSIS 1.00 AMPOLLA (S) Dosis Unica

CANTIDAD 1.00

REGISTRO DE ADMINISTRACION DE MEDICAMENTOS

Fecha	Usuario	Cantidad	Desechos	Entregas Al Paciente	Observación

08/03/2019 15:42	YULY VANESSA HERNANDEZ ARTUNDUAGA	1 AMPOLLA (S)	0 AMPOLLA (S)	0	

CÓDIGO	PRODUCTO	PRINCIPIO ACTIVO
FOFOS0040590 POS	**CLORURO DE SODIO 0.9% BOLSA X 500ML SOLUCION INYECTABLE**	CLORURO DE SODIO
FORMULÓ	GUETY DAZA GOMEZ	**FECHA FORMULACIÓN: 10/03/2019 18:14**

VIA DE ADMINISTRACIÓN: INTRAVENOSA

DOSIS 1.00 BOLSA (S) Cada 8 Hora(s)

CANTIDAD 3.00 SOLUCION INYECTABLE

REGISTRO DE ADMINISTRACION DE MEDICAMENTOS

Fecha	Usuario	Cantidad	Desechos	Entregas Al Paciente	Observación
10/03/2019 23:12	ROSA EDITH DELGADO CHACUA	1 BOLSA (S)	0 BOLSA (S)	0	
10/03/2019 23:14	ROSA EDITH DELGADO CHACUA	1 BOLSA (S)	0 BOLSA (S)	0	
11/03/2019 05:26	ROSA EDITH DELGADO CHACUA	1 BOLSA (S)	0 BOLSA (S)	0	
12/03/2019 17:34	ELIANA SOTO OSSA	1 BOLSA (S)	0 BOLSA (S)	0	
12/03/2019 17:34	ELIANA SOTO OSSA	1 BOLSA (S)	0 BOLSA (S)	0	
12/03/2019 17:34	ELIANA SOTO OSSA	1 BOLSA (S)	0 BOLSA (S)	0	
13/03/2019 19:44	ROSA EDITH DELGADO CHACUA	1 BOLSA (S)	0 BOLSA (S)	0	
13/03/2019 19:44	ROSA EDITH DELGADO CHACUA	1 BOLSA (S)	0 BOLSA (S)	0	
13/03/2019 23:50	AURA MARIA BENAVIDEZ MURILLO	1 BOLSA (S)	0 BOLSA (S)	0	
14/03/2019 23:58	LAURA VANESSA GUTIERREZ MINAYO	1 BOLSA (S)	0 BOLSA (S)	0	
14/03/2019 23:58	LAURA VANESSA GUTIERREZ MINAYO	1 BOLSA (S)	0 BOLSA (S)	0	
15/03/2019 16:09	CRISTIAN DAVID SANCHEZ DONNEYS	1 BOLSA (S)	0 BOLSA (S)	0	
16/03/2019 14:31	AMGIE NATALIA REBELLON CALDERON	1 BOLSA (S)	0 BOLSA (S)	0	
16/03/2019 14:31	AMGIE NATALIA REBELLON CALDERON	1 BOLSA (S)	0 BOLSA (S)	0	
16/03/2019 14:31	AMGIE NATALIA REBELLON CALDERON	1 BOLSA (S)	0 BOLSA (S)	0	
17/03/2019 05:49	LUIS ALBERTO MORALES PENAGOS	1 BOLSA (S)	0 BOLSA (S)	0	
17/03/2019 09:24	ELIANA SOTO OSSA	1 BOLSA (S)	0 BOLSA (S)	0	
17/03/2019 09:41	ELIANA SOTO OSSA	1 BOLSA (S)	0 BOLSA (S)	0	
17/03/2019 22:10	ROBIN STIVEN MENDOZA MOSQUERA	1 BOLSA (S)	0 BOLSA (S)	0	endovenoso
18/03/2019 13:58	SUSAN YULISSA NOREÑA PERLAZA	1 BOLSA (S)	0 BOLSA (S)	0	
18/03/2019 17:56	SUSAN YULISSA NOREÑA PERLAZA	1 BOLSA (S)	0 BOLSA (S)	0	
19/03/2019 19:56	LUIS ALBERTO MORALES PENAGOS	1 BOLSA (S)	0 BOLSA (S)	0	
21/03/2019 14:27	LAURA VANESSA GUTIERREZ MINAYO	1 BOLSA (S)	0 BOLSA (S)	0	
21/03/2019 18:36	MARCELA ZAPATA GARCÍA	1 BOLSA (S)	0 BOLSA (S)	0	
21/03/2019 18:36	MARCELA ZAPATA GARCÍA	1 BOLSA (S)	0 BOLSA (S)	0	
22/03/2019 08:26	LAURA VANESSA GUTIERREZ MINAYO	1 BOLSA (S)	0 BOLSA (S)	0	
22/03/2019 08:27	LAURA VANESSA GUTIERREZ MINAYO	1 BOLSA (S)	0 BOLSA (S)	0	

CÓDIGO	PRODUCTO	PRINCIPIO ACTIVO

FOFOA0280517 POS	AMPICILINA+SULBACTAM 1.5GR POLVO PARA INYECCION	AMPICILINA+SULBACTAM
FORMULÓ	JUAN CARLOS VALENCIA ZULUAGA	FECHA FORMULACIÓN: 10/03/2019 18:14

VIA DE ADMINISTRACIÓN: INTRAVENOSA

DOSIS 2.00 AMPOLLA (S) Cada 6 Hora(s)

CANTIDAD 8.00 POLVO PARA INYECCION

REGISTRO DE ADMINISTRACION DE MEDICAMENTOS

Fecha	Usuario	Cantidad	Desechos	Entregas Al Paciente	Observación
10/03/2019 00:00	ROSA EDITH DELGADO CHACUA	2 AMPOLLA (S)	0 AMPOLLA (S)	0	via endovenosa msi
10/03/2019 06:00	ROSA EDITH DELGADO CHACUA	2 AMPOLLA (S)	0 AMPOLLA (S)	0	via endovenosa msi
11/03/2019 11:59	LAURA VANESSA GUTIERREZ MINAYO	2 AMPOLLA (S)	0 AMPOLLA (S)	0	
11/03/2019 17:59	DAVID PACHAJOA GARCIA	2 AMPOLLA (S)	0 AMPOLLA (S)	0	via ev
11/03/2019 23:59	DAVID PACHAJOA GARCIA	2 AMPOLLA (S)	0 AMPOLLA (S)	0	VIA EV
12/03/2019 05:59	DAVID PACHAJOA GARCIA	2 AMPOLLA (S)	0 AMPOLLA (S)	0	via ev
12/03/2019 12:00	ANDRES MAURICIO FONSECA GUERRERO	2 AMPOLLA (S)	0 AMPOLLA (S)	0	E.V
12/03/2019 12:00	BRANDON ALFREDO RODRIGUEZ QUIÑONES	2 AMPOLLA (S)	0 AMPOLLA (S)	0	
12/03/2019 17:59	ELIANA SOTO OSSA	2 AMPOLLA (S)	0 AMPOLLA (S)	0	SE ADMINISTRA VIA ENDOVENOSA MSI
12/03/2019 18:00	ROSA EDITH DELGADO CHACUA	2 AMPOLLA (S)	0 AMPOLLA (S)	0	via endovenosa MSI
12/03/2019 23:59	LUIS ALBERTO MORALES PENAGOS	2 AMPOLLA (S)	0 AMPOLLA (S)	0	
13/03/2019 05:59	LUIS ALBERTO MORALES PENAGOS	2 AMPOLLA (S)	0 AMPOLLA (S)	0	
13/03/2019 23:59	AURA MARIA BENAVIDEZ MURILLO	2 AMPOLLA (S)	0 AMPOLLA (S)	0	SE ADMINISTRA VIA ENDOVENOSA MSI
14/03/2019 06:00	AURA MARIA BENAVIDEZ MURILLO	2 AMPOLLA (S)	0 AMPOLLA (S)	0	SE ADMINISTRA VIA ENDOVENOSA MSI
14/03/2019 12:00	MARCELA ZAPATA GARCÍA	2 AMPOLLA (S)	0 AMPOLLA (S)	0	via endovneosa.
14/03/2019 17:59	CRISTIAN DAVID SANCHEZ DONNEYS	2 AMPOLLA (S)	0 AMPOLLA (S)	0	e.v
14/03/2019 23:59	LAURA VANESSA GUTIERREZ MINAYO	2 AMPOLLA (S)	0 AMPOLLA (S)	0	
15/03/2019 05:59	LAURA VANESSA GUTIERREZ MINAYO	2 AMPOLLA (S)	0 AMPOLLA (S)	0	
15/03/2019 12:24	ANDRES MAURICIO FONSECA GUERRERO	2 AMPOLLA (S)	0 AMPOLLA (S)	0	E.V
15/03/2019 18:00	CRISTIAN DAVID SANCHEZ DONNEYS	2 AMPOLLA (S)	0 AMPOLLA (S)	0	e.v
15/03/2019 23:59	SUSAN YULISSA NOREÑA PERLAZA	2 AMPOLLA (S)	0 AMPOLLA (S)	0	EV
16/03/2019 05:59	SUSAN YULISSA NOREÑA PERLAZA	2 AMPOLLA (S)	0 AMPOLLA (S)	0	EV
16/03/2019 18:00	AMGIE NATALIA REBELLON CALDERON	2 AMPOLLA (S)	0 AMPOLLA (S)	0	
17/03/2019 05:59	LUIS ALBERTO MORALES PENAGOS	2 AMPOLLA (S)	0 AMPOLLA (S)	0	

CÓDIGO	PRODUCTO	PRINCIPIO ACTIVO
FOFOA0280517 POS	AMPICILINA+SULBACTAM 1.5GR POLVO PARA INYECCION	AMPICILINA+SULBACTAM
FORMULÓ	JUAN CARLOS VALENCIA ZULUAGA	FECHA FORMULACIÓN: 17/03/2019 13:55

VIA DE ADMINISTRACIÓN: INTRAVENOSA

DOSIS 2.00 AMPOLLA (S) Cada 6 Hora(s)

CANTIDAD 8.00 POLVO PARA INYECCION

REGISTRO DE ADMINISTRACION DE MEDICAMENTOS

Fecha	Usuario	Cantidad	Desechos	Entregas Al Paciente	Observación

17/03/2019 00:00	ROBIN STIVEN MENDOZA MOSQUERA	2 AMPOLLA (S)	0 AMPOLLA (S)	0	endovenoso
17/03/2019 06:00	ROBIN STIVEN MENDOZA MOSQUERA	2 AMPOLLA (S)	0 AMPOLLA (S)	0	endovenoso
18/03/2019 12:00	SUSAN YULISSA NOREÑA PERLAZA	2 AMPOLLA (S)	0 AMPOLLA (S)	0	EV
18/03/2019 17:59	SUSAN YULISSA NOREÑA PERLAZA	2 AMPOLLA (S)	0 AMPOLLA (S)	0	EV
19/03/2019 00:00	CRISTIAN DAVID SANCHEZ DONNEYS	2 AMPOLLA (S)	0 AMPOLLA (S)	0	via endovenosa
19/03/2019 05:59	CRISTIAN DAVID SANCHEZ DONNEYS	2 AMPOLLA (S)	0 AMPOLLA (S)	0	VIA ENDOVENOSA
19/03/2019 12:00	LUIS ALBERTO MORALES PENAGOS	2 AMPOLLA (S)	0 AMPOLLA (S)	0	
19/03/2019 18:00	LUIS ALBERTO MORALES PENAGOS	2 AMPOLLA (S)	0 AMPOLLA (S)	0	
19/03/2019 23:59	PAUL CRISTIAN VASQUEZ TRIVIÑO	2 AMPOLLA (S)	0 AMPOLLA (S)	0	por via endovenosa
20/03/2019 05:59	PAUL CRISTIAN VASQUEZ TRIVIÑO	2 AMPOLLA (S)	0 AMPOLLA (S)	0	por via endovenosa

CÓDIGO	PRODUCTO	PRINCIPIO ACTIVO
FOFOR0010885 POS	**RANITIDINA (CLORHIDRATO) 50MG2ML SOLUCION INYECTABLE**	RANITIDINA (CLORHIDRATO)
FORMULÓ	JUAN CARLOS VALENCIA ZULUAGA	**FECHA FORMULACIÓN: 17/03/2019 20:05**

VIA DE ADMINISTRACIÓN: INTRAMUSCULAR

DOSIS 1.00 AMPOLLA (S) Cada 12 Hora(s)

CANTIDAD 2.00 SOLUCION INYECTABLE

REGISTRO DE ADMINISTRACION DE MEDICAMENTOS

Fecha	Usuario	Cantidad	Desechos	Entregas Al Paciente	Observación
17/03/2019 06:00	ROBIN STIVEN MENDOZA MOSQUERA	1 AMPOLLA (S)	0 AMPOLLA (S)	0	endovenoso
18/03/2019 17:59	SUSAN YULISSA NOREÑA PERLAZA	1 AMPOLLA (S)	0 AMPOLLA (S)	0	EV
19/03/2019 05:59	CRISTIAN DAVID SANCHEZ DONNEYS	1 AMPOLLA (S)	0 AMPOLLA (S)	0	VIA ENDOVENOSA
19/03/2019 18:00	LUIS ALBERTO MORALES PENAGOS	1 AMPOLLA (S)	0 AMPOLLA (S)	0	
20/03/2019 05:59	PAUL CRISTIAN VASQUEZ TRIVIÑO	1 AMPOLLA (S)	0 AMPOLLA (S)	0	por via oral
20/03/2019 18:00	SUSAN YULISSA NOREÑA PERLAZA	1 AMPOLLA (S)	0 AMPOLLA (S)	0	EV, turno anterior (17/03)
20/03/2019 18:00	SUSAN YULISSA NOREÑA PERLAZA	1 AMPOLLA (S)	0 AMPOLLA (S)	0	EV, turno anterior
21/03/2019 05:59	SUSAN YULISSA NOREÑA PERLAZA	1 AMPOLLA (S)	0 AMPOLLA (S)	0	EV
21/03/2019 18:00	MARCELA ZAPATA GARCÍA	1 AMPOLLA (S)	0 AMPOLLA (S)	0	via endovenosa.
21/03/2019 18:00	ROBIN STIVEN MENDOZA MOSQUERA	1 AMPOLLA (S)	0 AMPOLLA (S)	0	endovenosa
22/03/2019 05:59	DAVID PACHAJOA GARCIA	1 AMPOLLA (S)	0 AMPOLLA (S)	0	via ev
23/03/2019 05:59	LUIS ALBERTO MORALES PENAGOS	1 AMPOLLA (S)	0 AMPOLLA (S)	0	
23/03/2019 17:59	SUSAN YULISSA NOREÑA PERLAZA	1 AMPOLLA (S)	0 AMPOLLA (S)	0	EV
24/03/2019 17:59	PAUL CRISTIAN VASQUEZ TRIVIÑO	1 AMPOLLA (S)	0 AMPOLLA (S)	0	por via endovenosa
25/03/2019 05:59	AURA MARIA BENAVIDEZ MURILLO	1 AMPOLLA (S)	0 AMPOLLA (S)	0	SE DESECHA PACIENTE NO RECIBE

CÓDIGO	PRODUCTO	PRINCIPIO ACTIVO
FOFOE0280638 POS	**ENOXAPARINA 40MG/0.4ML SOLUCION INYECTABLE**	ENOXAPARINA
FORMULÓ	JUAN CARLOS VALENCIA ZULUAGA	**FECHA FORMULACIÓN: 17/03/2019 20:05**

VIA DE ADMINISTRACIÓN: SUBCUTANEA

DOSIS 1.00 AMPOLLA (S) Cada 24 Hora(s)

CANTIDAD 1.00

REGISTRO DE ADMINISTRACION DE MEDICAMENTOS

Fecha	Usuario	Cantidad	Desechos	Entregas Al Paciente	Observación
17/03/2019 22:00	ROBIN STIVEN MENDOZA MOSQUERA	1 AMPOLLA (S)	0 AMPOLLA (S)	0	subcutaneo
19/03/2019 00:00	CRISTIAN DAVID SANCHEZ DONNEYS	1 AMPOLLA (S)	0 AMPOLLA (S)	0	via subcutanea deltoide derecho
20/03/2019 22:01	SUSAN YULISSA NOREÑA PERLAZA	1 AMPOLLA (S)	0 AMPOLLA (S)	0	SC
21/03/2019 22:00	DAVID PACHAJOA GARCIA	1 AMPOLLA (S)	0 AMPOLLA (S)	0	via sc
22/03/2019 22:00	LUIS ALBERTO MORALES PENAGOS	1 AMPOLLA (S)	0 AMPOLLA (S)	0	SC. PERIUMBILICAL.
23/03/2019 22:00	MARCELA ZAPATA GARCÍA	1 AMPOLLA (S)	0 AMPOLLA (S)	0	sc
24/03/2019 22:00	AMGIE NATALIA REBELLON CALDERON	1 AMPOLLA (S)	0 AMPOLLA (S)	0	via sc
26/03/2019 22:00	ROSA EDITH DELGADO CHACUA	1 AMPOLLA (S)	0 AMPOLLA (S)	0	subcutanea periumbilical
27/03/2019 22:00	DAVID PACHAJOA GARCIA	1 AMPOLLA (S)	0 AMPOLLA (S)	0	VIA SC

CÓDIGO	PRODUCTO	PRINCIPIO ACTIVO
FOFOA0011224 POS	**ACETAMINOFEN 500MG TABLETA**	ACETAMINOFEN
FORMULÓ	JUAN CARLOS VALENCIA ZULUAGA	**FECHA FORMULACIÓN: 17/03/2019 20:05**

VIA DE ADMINISTRACIÓN: ORAL

DOSIS 2.00 TABLETA (S) Cada 8 Hora(s)

CANTIDAD 6.00 TABLETA

REGISTRO DE ADMINISTRACION DE MEDICAMENTOS

Fecha	Usuario	Cantidad	Desechos	Entregas Al Paciente	Observación
18/03/2019 06:00	SUSAN YULISSA NOREÑA PERLAZA	2 TABLETA (S)	0 TABLETA (S)	0	VO
18/03/2019 12:00	SUSAN YULISSA NOREÑA PERLAZA	2 TABLETA (S)	0 TABLETA (S)	0	VO
19/03/2019 23:59	PAUL CRISTIAN VASQUEZ TRIVIÑO	2 TABLETA (S)	0 TABLETA (S)	0	por via oral
20/03/2019 04:54	BRANDON ALFREDO RODRIGUEZ QUIÑONES	1 TABLETA (S)	0 TABLETA (S)	0	
20/03/2019 08:54	BRANDON ALFREDO RODRIGUEZ QUIÑONES	1 TABLETA (S)	0 TABLETA (S)	0	
20/03/2019 23:59	SUSAN YULISSA NOREÑA PERLAZA	2 TABLETA (S)	0 TABLETA (S)	0	VO
22/03/2019 16:00	ROBIN STIVEN MENDOZA MOSQUERA	2 TABLETA (S)	0 TABLETA (S)	0	oral
24/03/2019 00:31	MARCELA ZAPATA GARCÍA	2 TABLETA (S)	0 TABLETA (S)	0	
24/03/2019 16:00	PAUL CRISTIAN VASQUEZ TRIVIÑO	2 TABLETA (S)	0 TABLETA (S)	0	por via oral
27/03/2019 00:00	ROSA EDITH DELGADO CHACUA	2 TABLETA (S)	0 TABLETA (S)	0	via oral
27/03/2019 08:00	LAURA VANESSA GUTIERREZ MINAYO	2 TABLETA (S)	0 TABLETA (S)	0	
27/03/2019 16:01	PAUL CRISTIAN VASQUEZ TRIVIÑO	2 TABLETA (S)	0 TABLETA (S)	0	por via oral
28/03/2019 08:00	ROBIN STIVEN MENDOZA MOSQUERA	2 TABLETA (S)	0 TABLETA (S)	0	oral

CÓDIGO	PRODUCTO	PRINCIPIO ACTIVO
FOFOT0200933 POS	**TRAMADOL CLORHIDRATO 50MG/1ML SOLUCION INYECTABLE**	TRAMADOL CLORHIDRATO
FORMULÓ	JUAN CARLOS VALENCIA ZULUAGA	**FECHA FORMULACIÓN: 17/03/2019 20:06**

VIA DE ADMINISTRACIÓN: INTRAMUSCULAR

DOSIS 1.00 AMPOLLA (S) Cada 12 Hora(s)

CANTIDAD 2.00

OBSERVACIONES E INDICACIONES DE SUMINISTRO 1 AMP CADA 12 HORAS

REGISTRO DE ADMINISTRACION DE MEDICAMENTOS

Fecha	Usuario	Cantidad	Desechos	Entregas Al Paciente	Observación
17/03/2019 00:00	ROBIN STIVEN MENDOZA MOSQUERA	1 AMPOLLA (S)	0 AMPOLLA (S)	0	subcutaneo
19/03/2019 23:59	PAUL CRISTIAN VASQUEZ TRIVIÑO	1 AMPOLLA (S)	0 AMPOLLA (S)	0	por via subcutanea
20/03/2019 04:54	BRANDON ALFREDO RODRIGUEZ QUIÑONES	1 AMPOLLA (S)	0 AMPOLLA (S)	0	
20/03/2019 08:54	BRANDON ALFREDO RODRIGUEZ QUIÑONES	1 AMPOLLA (S)	0 AMPOLLA (S)	0	
22/03/2019 16:00	ROBIN STIVEN MENDOZA MOSQUERA	1 AMPOLLA (S)	0 AMPOLLA (S)	0	subcutaneo
24/03/2019 16:00	PAUL CRISTIAN VASQUEZ TRIVIÑO	1 AMPOLLA (S)	0 AMPOLLA (S)	0	por via subcutanea
27/03/2019 00:00	DIANA GUIOMAR JIMÉNEZ HERNÁNDEZ	1 AMPOLLA (S)	0 AMPOLLA (S)	0	subcutanea periumbilical
27/03/2019 16:03	PAUL CRISTIAN VASQUEZ TRIVIÑO	1 AMPOLLA (S)	0 AMPOLLA (S)	0	por via subcutanea
27/03/2019 17:03	PAUL CRISTIAN VASQUEZ TRIVIÑO	1 AMPOLLA (S)	0 AMPOLLA (S)	0	de turno anterior
27/03/2019 23:59	DAVID PACHAJOA GARCIA	1 AMPOLLA (S)	0 AMPOLLA (S)	0	VIA SC
28/03/2019 08:00	ROBIN STIVEN MENDOZA MOSQUERA	1 AMPOLLA (S)	0 AMPOLLA (S)	0	subcutaneo
28/03/2019 16:00	ROSA EDITH DELGADO CHACUA	1 AMPOLLA (S)	0 AMPOLLA (S)	0	subcutsnea periumbilical
29/03/2019 00:00	MARCELA ZAPATA GARCÍA	1 AMPOLLA (S)	0 AMPOLLA (S)	0	sc
29/03/2019 16:00	ROBIN STIVEN MENDOZA MOSQUERA	1 AMPOLLA (S)	0 AMPOLLA (S)	0	subcutaneo
30/03/2019 00:00	ROBIN STIVEN MENDOZA MOSQUERA	1 AMPOLLA (S)	0 AMPOLLA (S)	0	subcutaneo
30/03/2019 08:00	CRISTIAN DAVID SANCHEZ DONNEYS	1 AMPOLLA (S)	0 AMPOLLA (S)	0	Subcutaneo deltoide
30/03/2019 16:00	ANA MILENA MARTINEZ CASTILLO	1 AMPOLLA (S)	0 AMPOLLA (S)	0	VIA SC
30/03/2019 18:43	DAVID PACHAJOA GARCIA	1 AMPOLLA (S)	0 AMPOLLA (S)	0	
01/04/2019 08:00	CRISTIAN DAVID SANCHEZ DONNEYS	1 AMPOLLA (S)	0 AMPOLLA (S)	0	via subcutanea
01/04/2019 14:00	CRISTIAN DAVID SANCHEZ DONNEYS	1 AMPOLLA (S)	0 AMPOLLA (S)	0	via subcutaneo
02/04/2019 00:00	CLAUDIA MARITZA VALENCIA RODRIGUEZ	1 AMPOLLA (S)	0 AMPOLLA (S)	0	se administra via sc en msi
03/04/2019 06:00	PATRICIA EUGENIA CARTAGENA DAVILA	1 AMPOLLA (S)	0 AMPOLLA (S)	0	subcutaneo perihumbilical

CÓDIGO	PRODUCTO	PRINCIPIO ACTIVO
FOFOR0170886 NO POS	**REMIFENTANILO 2MG SOLUCION INYECTABLE**	REMIFENTANILO
FORMULÓ	ALVARO LUIS BOLAÑOS	**FECHA FORMULACIÓN: 20/03/2019 13:02**

VIA DE ADMINISTRACIÓN: PARENTERAL

DOSIS 1.00 AMPOLLA (S) Dosis Unica

CANTIDAD 1.00

REGISTRO DE ADMINISTRACION DE MEDICAMENTOS

Fecha	Usuario	Cantidad	Desechos	Entregas Al Paciente	Observación
21/03/2019 18:36	MARCELA ZAPATA GARCÍA	1 AMPOLLA (S)	0 AMPOLLA (S)	0	medicamento usado en cirugia.

CÓDIGO	PRODUCTO	PRINCIPIO ACTIVO
FOFOA0280517 POS	**AMPICILINA+SULBACTAM 1.5GR POLVO PARA INYECCION**	AMPICILINA+SULBACTAM
FORMULÓ	JUAN CARLOS VALENCIA ZULUAGA	**FECHA FORMULACIÓN: 20/03/2019 15:44**

VIA DE ADMINISTRACIÓN: INTRAVENOSA

DOSIS 2.00 AMPOLLA (S) Cada 6 Hora(s)

CANTIDAD 8.00 POLVO PARA INYECCION

REGISTRO DE ADMINISTRACION DE MEDICAMENTOS

Fecha	Usuario	Cantidad	Desechos	Entregas Al Paciente	Observación
20/03/2019 12:54	BRANDON ALFREDO RODRIGUEZ QUIÑONES	2 AMPOLLA (S)	0 AMPOLLA (S)	0	
20/03/2019 15:57	BRANDON ALFREDO RODRIGUEZ QUIÑONES	2 AMPOLLA (S)	0 AMPOLLA (S)	0	
20/03/2019 23:59	SUSAN YULISSA NOREÑA PERLAZA	2 AMPOLLA (S)	0 AMPOLLA (S)	0	EV
21/03/2019 05:59	SUSAN YULISSA NOREÑA PERLAZA	2 AMPOLLA (S)	0 AMPOLLA (S)	0	EV
21/03/2019 12:00	ANDRES MAURICIO FONSECA GUERRERO	2 AMPOLLA (S)	0 AMPOLLA (S)	0	E.V
21/03/2019 16:00	MARCELA ZAPATA GARCÍA	2 AMPOLLA (S)	0 AMPOLLA (S)	0	via endovenosa.
21/03/2019 23:59	DAVID PACHAJOA GARCIA	2 AMPOLLA (S)	0 AMPOLLA (S)	0	via ev
22/03/2019 05:59	DAVID PACHAJOA GARCIA	2 AMPOLLA (S)	0 AMPOLLA (S)	0	via ev
22/03/2019 11:59	LAURA VANESSA GUTIERREZ MINAYO	2 AMPOLLA (S)	0 AMPOLLA (S)	0	

CÓDIGO	PRODUCTO	PRINCIPIO ACTIVO
FOFOS0040590 POS	**CLORURO DE SODIO 0.9% BOLSA X 500ML SOLUCION INYECTABLE**	CLORURO DE SODIO
FORMULÓ	GUETY DAZA GOMEZ	**FECHA FORMULACIÓN: 22/03/2019 08:33**

VIA DE ADMINISTRACIÓN: INTRAVENOSA

DOSIS 1.00 BOLSA (S) Cada 8 Hora(s)

CANTIDAD 3.00 SOLUCION INYECTABLE

REGISTRO DE ADMINISTRACION DE MEDICAMENTOS

Fecha	Usuario	Cantidad	Desechos	Entregas Al Paciente	Observación
26/03/2019 18:56	LUIS ALBERTO MORALES PENAGOS	1 BOLSA (S)	0 BOLSA (S)	0	
27/03/2019 00:01	DIANA GUIOMAR JIMÉNEZ HERNÁNDEZ	1 BOLSA (S)	0 BOLSA (S)	0	
27/03/2019 05:32	ROSA EDITH DELGADO CHACUA	1 BOLSA (S)	0 BOLSA (S)	0	
29/03/2019 00:25	MARCELA ZAPATA GARCÍA	1 BOLSA (S)	0 BOLSA (S)	0	
29/03/2019 01:50	MARCELA ZAPATA GARCÍA	1 BOLSA (S)	0 BOLSA (S)	0	
29/03/2019 01:50	MARCELA ZAPATA GARCÍA	1 BOLSA (S)	0 BOLSA (S)	0	
29/03/2019 06:19	MARCELA ZAPATA GARCÍA	1 BOLSA (S)	0 BOLSA (S)	0	
30/03/2019 11:02	CRISTIAN DAVID SANCHEZ DONNEYS	1 BOLSA (S)	0 BOLSA (S)	0	
30/03/2019 19:18	ANA MILENA MARTINEZ CASTILLO	1 BOLSA (S)	0 BOLSA (S)	0	
31/03/2019 09:39	AMGIE NATALIA REBELLON CALDERON	1 BOLSA (S)	0 BOLSA (S)	0	
31/03/2019 09:41	AMGIE NATALIA REBELLON CALDERON	1 BOLSA (S)	0 BOLSA (S)	0	
31/03/2019 09:41	AMGIE NATALIA REBELLON CALDERON	1 BOLSA (S)	0 BOLSA (S)	0	
31/03/2019 19:56	LAURA VANESSA GUTIERREZ MINAYO	1 BOLSA (S)	0 BOLSA (S)	0	
01/04/2019 09:54	CRISTIAN DAVID SANCHEZ DONNEYS	1 BOLSA (S)	0 BOLSA (S)	0	
03/04/2019 23:49	LAURA VANESSA GUTIERREZ MINAYO	1 BOLSA (S)	0 BOLSA (S)	0	

CÓDIGO	PRODUCTO	PRINCIPIO ACTIVO
FOFOC0310354 POS	**CLOTRIMAZOL 1% X 40G CREMA**	CLOTRIMAZOL
FORMULÓ	ANNIE YELITZA MAYOR TOBAR	**FECHA FORMULACIÓN: 24/03/2019 16:36**

VIA DE ADMINISTRACIÓN: TOPICA

DOSIS 1.00 TUBO (S) Cada 12 Hora(s)

CANTIDAD 2.00

REGISTRO DE ADMINISTRACION DE MEDICAMENTOS

Fecha	Usuario	Cantidad	Desechos	Entregas Al Paciente	Observación
25/03/2019 05:31	AURA MARIA BENAVIDEZ MURILLO	1 TUBO (S)	0 TUBO (S)	0	

CÓDIGO	PRODUCTO	PRINCIPIO ACTIVO
FOFOF0050667 POS	**FENTANILO CITRATO 0.5MG/10ML SOLUCION INYECTABLE**	FENTANILO CITRATO
FORMULÓ	OSCAR AUGUSTO FLOREZ	**FECHA FORMULACIÓN: 26/03/2019 09:45**

VIA DE ADMINISTRACIÓN: INTRAVENOSA

DOSIS 1.00 AMPOLLA (S) Dosis Unica

CANTIDAD 1.00 SOLUCION INYECTABLE

REGISTRO DE ADMINISTRACION DE MEDICAMENTOS

Fecha	Usuario	Cantidad	Desechos	Entregas Al Paciente	Observación
26/03/2019 10:52	MARLENY LOPEZ	1 AMPOLLA (S)	0 AMPOLLA (S)	0	

CÓDIGO	PRODUCTO	PRINCIPIO ACTIVO
FOFOC0430555 POS	**CEFALOTINA 1G POLVO PARA INYECCION**	CEFALOTINA
FORMULÓ	MARCELA PATRICIA PATIÑO	**FECHA FORMULACIÓN: 26/03/2019 12:18**

VIA DE ADMINISTRACIÓN: INTRAVENOSA

DOSIS 1.00 AMPOLLA (S) Cada 6 Hora(s)

CANTIDAD 4.00 POLVO PARA INYECCION

OBSERVACIONES E INDICACIONES DE SUMINISTRO 1 amp endovenosa cada 6 horas

REGISTRO DE ADMINISTRACION DE MEDICAMENTOS

Fecha	Usuario	Cantidad	Desechos	Entregas Al Paciente	Observación
26/03/2019 06:00	ROSA EDITH DELGADO CHACUA	1 AMPOLLA (S)	0 AMPOLLA (S)	0	via endovenosa MSI
27/03/2019 00:00	DIANA GUIOMAR JIMÉNEZ HERNÁNDEZ	1 AMPOLLA (S)	0 AMPOLLA (S)	0	via endovenosa msl
27/03/2019 12:00	LAURA VANESSA GUTIERREZ MINAYO	1 AMPOLLA (S)	0 AMPOLLA (S)	0	
27/03/2019 17:59	PAUL CRISTIAN VASQUEZ TRIVIÑO	1 AMPOLLA (S)	0 AMPOLLA (S)	0	por via endovenosa
27/03/2019 18:00	ROSA EDITH DELGADO CHACUA	1 AMPOLLA (S)	0 AMPOLLA (S)	0	via endovenosa msd
27/03/2019 23:59	DAVID PACHAJOA GARCIA	1 AMPOLLA (S)	0 AMPOLLA (S)	0	VIA EV
28/03/2019 05:59	DAVID PACHAJOA GARCIA	1 AMPOLLA (S)	0 AMPOLLA (S)	0	via ev
28/03/2019 12:00	BRANDON ALFREDO RODRIGUEZ QUIÑONES	1 AMPOLLA (S)	0 AMPOLLA (S)	0	endovenoso
29/03/2019 00:00	MARCELA ZAPATA GARCÍA	1 AMPOLLA (S)	0 AMPOLLA (S)	0	ev
29/03/2019 06:00	MARCELA ZAPATA GARCÍA	1 AMPOLLA (S)	0 AMPOLLA (S)	0	ev
29/03/2019 18:00	ROBIN STIVEN MENDOZA MOSQUERA	1 AMPOLLA (S)	0 AMPOLLA (S)	0	endovenosa
29/03/2019 23:59	ANDRES MAURICIO FONSECA GUERRERO	1 AMPOLLA (S)	0 AMPOLLA (S)	0	endovenoso
30/03/2019 00:00	ROBIN STIVEN MENDOZA MOSQUERA	1 AMPOLLA (S)	0 AMPOLLA (S)	0	endovenoso
30/03/2019 06:00	ANNIE YELITZA MAYOR TOBAR	1 AMPOLLA (S)	0 AMPOLLA (S)	0	endovenoso
30/03/2019 12:00	CRISTIAN DAVID SANCHEZ DONNEYS	1 AMPOLLA (S)	0 AMPOLLA (S)	0	via endovenosa
30/03/2019 18:00	ANA MILENA MARTINEZ CASTILLO	1 AMPOLLA (S)	0 AMPOLLA (S)	0	via ev
30/03/2019 18:43	DAVID PACHAJOA GARCIA	1 AMPOLLA (S)	1 AMPOLLA (S)	0	

31/03/2019 05:43	BRANDON ALFREDO RODRIGUEZ QUIÑONES	1 AMPOLLA (S)	0 AMPOLLA (S)	0	
31/03/2019 12:00	AMGIE NATALIA REBELLON CALDERON	1 AMPOLLA (S)	0 AMPOLLA (S)	0	ADM ENDOVENOSO
31/03/2019 17:59	LAURA VANESSA GUTIERREZ MINAYO	1 AMPOLLA (S)	0 AMPOLLA (S)	0	
01/04/2019 00:00	LAURA VANESSA GUTIERREZ MINAYO	1 AMPOLLA (S)	0 AMPOLLA (S)	0	
01/04/2019 05:59	LAURA VANESSA GUTIERREZ MINAYO	1 AMPOLLA (S)	0 AMPOLLA (S)	0	
01/04/2019 12:00	CRISTIAN DAVID SANCHEZ DONNEYS	1 AMPOLLA (S)	0 AMPOLLA (S)	0	via endovenosa
01/04/2019 17:59	CRISTIAN DAVID SANCHEZ DONNEYS	1 AMPOLLA (S)	0 AMPOLLA (S)	0	via endovenosa

CÓDIGO	PRODUCTO	PRINCIPIO ACTIVO
FOFOE0381550 POS	**ESOMEPRAZOL 40MG TABLETA**	ESOMEPRAZOL
FORMULÓ	MARCELA PATRICIA PATIÑO	**FECHA FORMULACIÓN: 26/03/2019 12:20**

VIA DE ADMINISTRACIÓN: ORAL

DOSIS 1.00 CAPSULA (S) Cada 24 Hora(s)

CANTIDAD 1.00

OBSERVACIONES E INDICACIONES DE SUMINISTRO 1 tab en ayuno

CÓDIGO	PRODUCTO	PRINCIPIO ACTIVO
FOFOR0010885 POS	**RANITIDINA (CLORHIDRATO) 50MG2ML SOLUCION INYECTABLE**	RANITIDINA (CLORHIDRATO)
FORMULÓ	JUAN CARLOS VALENCIA ZULUAGA	**FECHA FORMULACIÓN: 26/03/2019 15:39**

VIA DE ADMINISTRACIÓN: INTRAMUSCULAR

DOSIS 1.00 AMPOLLA (S) Cada 12 Hora(s)

CANTIDAD 2.00 SOLUCION INYECTABLE

REGISTRO DE ADMINISTRACION DE MEDICAMENTOS

Fecha	Usuario	Cantidad	Desechos	Entregas Al Paciente	Observación
26/03/2019 06:00	ROSA EDITH DELGADO CHACUA	1 AMPOLLA (S)	0 AMPOLLA (S)	0	via endovenosa MSI
27/03/2019 17:59	PAUL CRISTIAN VASQUEZ TRIVIÑO	1 AMPOLLA (S)	0 AMPOLLA (S)	0	por via endovenosa
27/03/2019 18:00	ROSA EDITH DELGADO CHACUA	1 AMPOLLA (S)	0 AMPOLLA (S)	0	via endovenosa msd
28/03/2019 05:59	DAVID PACHAJOA GARCIA	1 AMPOLLA (S)	0 AMPOLLA (S)	0	via ev
29/03/2019 06:00	MARCELA ZAPATA GARCÍA	1 AMPOLLA (S)	0 AMPOLLA (S)	0	ev
29/03/2019 18:00	ROBIN STIVEN MENDOZA MOSQUERA	1 AMPOLLA (S)	0 AMPOLLA (S)	0	endovenosa
30/03/2019 06:00	ANNIE YELITZA MAYOR TOBAR	1 AMPOLLA (S)	0 AMPOLLA (S)	0	endovenosa
30/03/2019 18:00	ANA MILENA MARTINEZ CASTILLO	1 AMPOLLA (S)	0 AMPOLLA (S)	0	via ev
30/03/2019 18:43	DAVID PACHAJOA GARCIA	1 AMPOLLA (S)	0 AMPOLLA (S)	0	
30/03/2019 19:47	DAVID PACHAJOA GARCIA	1 AMPOLLA (S)	0 AMPOLLA (S)	0	

CÓDIGO	PRODUCTO	PRINCIPIO ACTIVO
FOFOL0080231 POS	**LIDOCAINA SIMPLE 0,02 GEL O JALEA**	LIDOCAINA SIMPLE
FORMULÓ	MARCELA PATRICIA PATIÑO	**FECHA FORMULACIÓN: 27/03/2019 07:55**

VIA DE ADMINISTRACIÓN: TOPICA

DOSIS 1.00 TUBO (S) Dosis Unica

CANTIDAD 1.00 GEL O JALEA

OBSERVACIONES E INDICACIONES DE SUMINISTRO para curacion aplicaion sobre el colgajo por cirujna

REGISTRO DE ADMINISTRACION DE MEDICAMENTOS

Fecha	Usuàrio	Cantidad	Desechos	Entregas Al Paciente	Observación
27/03/2019 09:14	LAURA VANESSA GUTIERREZ MINAYO	1 TUBO (S)	0 TUBO (S)	0	

CÓDIGO	PRODUCTO	PRINCIPIO ACTIVO
FOFOA0011224 POS	**ACETAMINOFEN 500MG TABLETA**	ACETAMINOFEN
FORMULÓ	JUAN CARLOS VALENCIA ZULUAGA	**FECHA FORMULACIÓN: 28/03/2019 15:11**

VIA DE ADMINISTRACIÓN: ORAL

DOSIS 2.00 TABLETA (S) Cada 8 Hora(s)

CANTIDAD 6.00 TABLETA

REGISTRO DE ADMINISTRACION DE MEDICAMENTOS

Fecha	Usuario	Cantidad	Desechos	Entregas Al Paciente	Observación
29/03/2019 16:00	ROBIN STIVEN MENDOZA MOSQUERA	2 TABLETA (S)	0 TABLETA (S)	0	oral
30/03/2019 00:00	ROBIN STIVEN MENDOZA MOSQUERA	2 TABLETA (S)	0 TABLETA (S)	0	oral
30/03/2019 08:00	CRISTIAN DAVID SANCHEZ DONNEYS	2 TABLETA (S)	0 TABLETA (S)	0	via oral
30/03/2019 23:01	ANDRES MAURICIO FONSECA GUERRERO	2 TABLETA (S)	0 TABLETA (S)	0	
31/03/2019 08:00	AMGIE NATALIA REBELLON CALDERON	2 TABLETA (S)	0 TABLETA (S)	0	via oral
31/03/2019 16:00	LAURA VANESSA GUTIERREZ MINAYO	2 TABLETA (S)	0 TABLETA (S)	0	
01/04/2019 00:00	LAURA VANESSA GUTIERREZ MINAYO	2 TABLETA (S)	0 TABLETA (S)	0	
01/04/2019 08:00	CRISTIAN DAVID SANCHEZ DONNEYS	2 TABLETA (S)	0 TABLETA (S)	0	via oral
01/04/2019 14:00	CRISTIAN DAVID SANCHEZ DONNEYS	2 TABLETA (S)	0 TABLETA (S)	0	via oral
02/04/2019 00:00	CLAUDIA MARITZA VALENCIA RODRIGUEZ	2 TABLETA (S)	0 TABLETA (S)	0	se administra via oral.
02/04/2019 10:02	LUIS ALBERTO MORALES PENAGOS	2 TABLETA (S)	0 TABLETA (S)	0	V.O

CÓDIGO	PRODUCTO	PRINCIPIO ACTIVO
FOFOE0280638 POS	**ENOXAPARINA 40MG/0.4ML SOLUCION INYECTABLE**	ENOXAPARINA
FORMULÓ	JUAN CARLOS VALENCIA ZULUAGA	**FECHA FORMULACIÓN: 28/03/2019 21:36**

VIA DE ADMINISTRACIÓN: SUBCUTANEA

DOSIS 1.00 AMPOLLA (S) Cada 24 Hora(s)

CANTIDAD 1.00

REGISTRO DE ADMINISTRACION DE MEDICAMENTOS

Fecha	Usuario	Cantidad	Desechos	Entregas Al Paciente	Observación
29/03/2019 22:00	ROBIN STIVEN MENDOZA MOSQUERA	1 AMPOLLA (S)	0 AMPOLLA (S)	0	subcutanea
30/03/2019 19:24	ANA MILENA MARTINEZ CASTILLO	1 AMPOLLA (S)	0 AMPOLLA (S)	0	

CÓDIGO	PRODUCTO	PRINCIPIO ACTIVO
FOFOD0711505 NO POS	**DIOSMINA + HESPERIDINA 450+50MG TABLETA**	DIOSMINA + HESPERIDINA
FORMULÓ	MARCELA PATRICIA PATIÑO	**FECHA FORMULACIÓN: 30/03/2019 12:11**

VIA DE ADMINISTRACIÓN: ORAL

DOSIS 1.00 TABLETA (S) Cada 12 Hora(s)

CANTIDAD 2.00

OBSERVACIONES E INDICACIONES DE 1 tab cad a12 hopras 8am 8 pm

SUMINISTRO

REGISTRO DE ADMINISTRACION DE MEDICAMENTOS

Fecha	Usuario	Cantidad	Desechos	Entregas Al Paciente	Observación
30/03/2019 19:59	ANA MILENA MARTINEZ CASTILLO	1 TABLETA (S)	0 TABLETA (S)	0	
31/03/2019 08:00	AMGIE NATALIA REBELLON CALDERON	1 TABLETA (S)	0 TABLETA (S)	0	via oral
31/03/2019 19:59	LAURA VANESSA GUTIERREZ MINAYO	1 TABLETA (S)	0 TABLETA (S)	0	
01/04/2019 08:00	CRISTIAN DAVID SANCHEZ DONNEYS	1 TABLETA (S)	0 TABLETA (S)	0	via oral
01/04/2019 20:00	CRISTIAN DAVID SANCHEZ DONNEYS	1 TABLETA (S)	0 TABLETA (S)	0	via oral
02/04/2019 08:00	LUIS ALBERTO MORALES PENAGOS	1 TABLETA (S)	0 TABLETA (S)	0	V.O
02/04/2019 20:00	MARCELA ZAPATA GARCÍA	1 TABLETA (S)	0 TABLETA (S)	0	via oral.

CÓDIGO	PRODUCTO	PRINCIPIO ACTIVO
FOFOE0280639 POS	**ENOXAPARINA 60MG/0.6ML SOLUCION INYECTABLE**	ENOXAPARINA
FORMULÓ	MARCELA PATRICIA PATIÑO	**FECHA FORMULACIÓN: 30/03/2019 12:11**

VIA DE ADMINISTRACIÓN: SUBCUTANEA

DOSIS 1.00 AMPOLLA (S) Cada 12 Hora(s)

CANTIDAD 2.00 SOLUCION INYECTABLE

OBSERVACIONES E INDICACIONES DE SUMINISTRO 1 amp subcutanera cada 12 horas

REGISTRO DE ADMINISTRACION DE MEDICAMENTOS

Fecha	Usuario	Cantidad	Desechos	Entregas Al Paciente	Observación
31/03/2019 09:41	AMGIE NATALIA REBELLON CALDERON	1 AMPOLLA (S)	0 AMPOLLA (S)	0	turno anterior
31/03/2019 09:59	AMGIE NATALIA REBELLON CALDERON	1 AMPOLLA (S)	0 AMPOLLA (S)	0	adm sc
31/03/2019 22:00	LAURA VANESSA GUTIERREZ MINAYO	1 AMPOLLA (S)	0 AMPOLLA (S)	0	
31/03/2019 22:01	LAURA VANESSA GUTIERREZ MINAYO	1 AMPOLLA (S)	0 AMPOLLA (S)	0	
01/04/2019 22:00	CLAUDIA MARITZA VALENCIA RODRIGUEZ	1 AMPOLLA (S)	0 AMPOLLA (S)	0	se administra via sc en abdomen.
03/04/2019 22:00	LAURA VANESSA GUTIERREZ MINAYO	1 AMPOLLA (S)	0 AMPOLLA (S)	0	

CÓDIGO	PRODUCTO	PRINCIPIO ACTIVO
FOFOC0080058 POS	**CEFALEXINA 500MG TABLETA O CAPSULA**	CEFALEXINA
FORMULÓ	GUETY DAZA GOMEZ	**FECHA FORMULACIÓN: 02/04/2019 08:08**

VIA DE ADMINISTRACIÓN: ORAL

DOSIS 1.00 TABLETA (S) Cada 6 Hora(s)

CANTIDAD 4.00 TABLETA O CAPSULA

REGISTRO DE ADMINISTRACION DE MEDICAMENTOS

Fecha	Usuario	Cantidad	Desechos	Entregas Al Paciente	Observación
01/04/2019 12:00	ANDRES MAURICIO FONSECA GUERRERO	1 TABLETA (S)	0 TABLETA (S)	0	V.O
02/04/2019 18:00	AMGIE NATALIA REBELLON CALDERON	1 TABLETA (S)	0 TABLETA (S)	0	
02/04/2019 18:16	AMGIE NATALIA REBELLON CALDERON	1 TABLETA (S)	0 TABLETA (S)	0	
02/04/2019 18:16	AMGIE NATALIA REBELLON CALDERON	1 TABLETA (S)	0 TABLETA (S)	0	
02/04/2019 23:59	MARCELA ZAPATA GARCÍA	1 TABLETA (S)	0 TABLETA (S)	0	via oral.
03/04/2019 06:00	PATRICIA EUGENIA CARTAGENA DAVILA	1 TABLETA (S)	0 TABLETA (S)	0	via oral

03/04/2019 12:00	PATRICIA EUGENIA CARTAGENA DAVILA	1 TABLETA (S)	0 TABLETA (S)	0	via oral
03/04/2019 23:59	LAURA VANESSA GUTIERREZ MINAYO	1 TABLETA (S)	0 TABLETA (S)	0	

DIAGNOSTICOS DE EGRESO ASIGNADOS	
CODIGO	DIAGNOSTICO DE EGRESO
S923	FRACTURA DE HUESO DEL METATARSO

FECHA	LISTADO DE NOTAS DE ENFERMERIA
2019-03-07	**19:00 nidia.gonzalez - NIDIA GONZALEZ GUTIERREZ - AUXILIAR DE ENFERMERIA** RECIBO PACIENTE EN SALA DE OBSERVACION DE URGENCIAS REMITIO DE LA CLINICA COLOMBIA EN COMPAÑIA DEL FAMILIAR SE UBICA EN CAMILLA, SE OBSERVA CONCIENTE Y ORIENTADO EN T,L,P CON DX FRACTUAR EXPUESTA DE TETARTASIANOS- LESION COMPLEJA DE EXTENSORES DEFECTO DE COBERTURA EN PIE, SE LE RETIRA ACCESO VENOSO CON EL QUE IGRESA Y SE LE CANALIZA NUEVA VENA CON JELCO # 20, POR ORDEN MEDICA SE ADMINISTRA 2 AMPOLLAS DE AMPICILONA SULBACTAM EV Y DOS TABLETAS DE ACETAMINOFEN VIA ORAL, SE TOMNAN PARACLINICOS PENDIENTE RESULTADO. **21:00 nidia.gonzalez - NIDIA GONZALEZ GUTIERREZ - AUXILIAR DE ENFERMERIA** ENTREGO PACIENTE EN SALA DE OBSERVACION DE URGENCIAS EN COMPAÑIA DEL FAMILIAR EN CAMILLA, SE OBSERVA CONCIENTE Y ORIENTADO EN T,L,P CON DX FRACTUAR EXPUESTA DE TETARTASIANOS- LESION COMPLEJA DE EXTENSORES DEFECTO DE COBERTURA EN PIE, CON ACCESO VENOSO EN MSD # 20, ELIMINA ESPONTANEAMENTE EN PISINGO, SIN COMPLICACION. P/ HOSPITALIZAR POR ORTOPEDIA- RX DE TOBILLO Y HOMBRO **21:00 daniel.arias - DANIEL ESTEVAN ARIAS RAMIREZ - AUXILIAR DE ENFERMERIA** RECIBO PACIENTE EN SALA DE OBSERVACION DE URGENCIAS EN COMPAÑIA DE FAMILIAR EN CAMILLA, CONCIENTE Y ORIENTADO EN T,L,P, CON BUEN PATRON RESPIRATORIO, AFEBRIL, ALERTA, CON DX FRACTUAR EXPUESTA DE TETARTASIANOS- LESION COMPLEJA DE EXTENSORES DEFECTO DE COBERTURA EN PIE, CON ACCESO VENOSO EN MSD PÉRMEABLE SIN SIGNOS DE FLEBNITIS ELIMINA ESPONTANEAMENTE EN PISINGO P/ HOSPITALIZAR POR ORTOPEDIA
2019-03-08	**02:12 daniel.arias - DANIEL ESTEVAN ARIAS RAMIREZ - AUXILIAR DE ENFERMERIA** PACIENTE QUIEN DUERME A INTERVALOS LARGOS, SE LE ADMSNITRA MEDICACION SEGUN ORDENES MEDICAS, SE LE BRINDA SEGURIDAD Y CONFORT, PACIENTE NO PRESENTA CAMBIOS ESPECIALES POR EL MOMENTO **06:59 daniel.arias - DANIEL ESTEVAN ARIAS RAMIREZ - AUXILIAR DE ENFERMERIA** ENTREGO PACIENTE EN SALA DE OBSERVACION DE URGENCIAS EN COMPAÑIA DE FAMILIAR EN CAMILLA, CONCIENTE Y ORIENTADO EN T,L,P, CON BUEN PATRON RESPIRATORIO, AFEBRIL, ALERTA, CON DX FRACTUAR EXPUESTA DE TETARTASIANOS- LESION COMPLEJA DE EXTENSORES DEFECTO DE COBERTURA EN PIE, CON ACCESO VENOSO EN MSD PÉRMEABLE SIN SIGNOS DE FLEBITIS ELIMINA ESPONTANEO EN PISINGO P/ HOSPITALIZAR POR ORTOPEDIA Y REPORTE DE PARACLINICOS **07:00 naslis.caicedo - NASLIS YERALDIN CAICEDO BAGUI - AUXILIAR DE ENFERMERIA** RECIBO PACIENTE MAYOR DE EDAD EN SALA DE OBSERVACION DE URGENCIA SEN CAMILLA CON BARANDAS DE SEGURIDAD EN ALTO EN COMPAÑIA DE FAMILIAR CON DX:FRACTURA DE MTT D PIE DERECHO PACIENTE QUE SE OBSERVA CONCIENTE Y ORIENTADO EN TLP, TRANQUILO,AFEBRIL AL TACTO , SIN DIFICULTAD RESPIRATORIA NIDETERIORO NEUROLOGICO EN EL MOMENTO CON ACCESO VENOSO EN MSD PÉRMEABLE SIN SIGNOS DE FLEBITIS ELIMINA ESPONTANEO EN PISINGO P/ HOSPITALIZAR POR ORTOPEDIA Y REPORTE DE PARACLINICOS. **10:00 naslis.caicedo - NASLIS YERALDIN CAICEDO BAGUI - AUXILIAR DE ENFERMERIA** POR ORDEN MEDICA SE ADMINISTRA 2 AMPOLLA DE AMPICILINA+SULBACTAM EV SIN COMPLICACIONES , UNA AMPÓLLA DE TRAMADOL SC SIN COMPLICACIONES Y UNA AMPÓLLA DE RANITIDINA EV SIN COMPLICACIONES. **12:07 naslis.caicedo - NASLIS YERALDIN CAICEDO BAGUI - AUXILIAR DE ENFERMERIA** POR ORDEN MEDICA SE TRASLADA PACIENTE EN SILLA DE RUEDAD A SALA DE CIRUJIA EN COMPAÑIA DE FAMILIAR Y AUXILIAR DE TURNO CON DX::FRACTURA DE MTT D PIE DERECHO PACIENTE QUE SE OBSERVA CONCIENTE Y ORIENTADO EN TLP, TRANQUILO,AFEBRIL AL TACTO , SIN DIFICULTAD RESPIRATORIA NIDETERIORO NEUROLOGICO EN EL MOMENTO CON ACCESO VENOSO EN MSD PÉRMEABLE SIN SIGNOS DE FLEBITIS ELIMINA ESPONTANEO EN PISINGO P/ HOSPITALIZAR POR ORTOPEDIA Y REPORTE DE PARACLINICOS. **12:24 claudial.londoño - CLAUDIA LORENA LONDOÑO MENESES - CIRCULANTE** INGRESA PACIENTE POR EL TRANSFER EN COMPAÑIA DE AUXILIAR Y FAMILIAR PACIENTE REFIRE SER ALERGICOA LA DIPIRONA, ESTAR CONTRATTAMIENTO DE AMPICILINA ULTIA DOSIS A LAS 8 AM CADA 6 HORAS SIN COMPLICAICONES. CANALIZADO EN MSD LIQUIDOS PERMABLES SIN COMPLCIAOCNES. SE DEJA EN EL TRANSFER HASTA SU INGRESO A CX **12:50 karen.amu - KAREN VIVIANA AMU CHAVERRA - AUXILIAR DE ENFERMERIA** ingresa paciente al quirofano en silla de ruedas despierta, conciente y orientada en compañia de circulante para procedimiento de LAVADO EN PIE DERECHO con dr. IBARRA, paciente con lev permeables con ssn al 0.9% en MSD, paciente refiere ser alergica a DIPIRONA y estar en ayuno, trae consentimientos firmados, se pasa paciente a mesa quirurgica por sus propios medioa, se monitoriza T/A: 122/74 FC: 71 SPO2: 99%, se administra profilaxis antibiotica con 2 gramos de cefalotina por orden medica la dra. GUSDTAVO CHICANHGANA induce anestesia raquidea con espinocam 2 y medicamentos abscritos al record de anestesia el dr. LAURA RAMIREZ (ayudante) lava area quirurgica son soluciones yodadas, el dr IBARRA viste con campos esteriles e inicia procedimiento quirurgico en compañia de instrumentadora LORENA MILLAN y ayudante

13:40 karen.amu - KAREN VIVIANA AMU CHAVERRA - AUXILIAR DE ENFERMERIA

EL DR IBARRA TERMINA PTROPCEDIMEINTO SIN COMPLICACION QUEDA EN RECUPERACION CON DOS CULTIVOS

13:44 marcela.astaiza - MARCELA ASTAIZA - CIRCULANTE

RECIBO PACIENTE EN CAMILLA EN SALA DE RECUPERACION EN COMPAÑIA DE ANESTESIOLOGO Y CIRCULANTE BAJO EFECTOS DE ANESTESIA CONDUCTIVA DE PROCEDIMIENTO OPERATORIO SECUESTRECTOMIA DRENAJE MAS DESBRIDAMIENTO EN PIE DERECHO CON EL DOCTOR IBARRA, SE OBSERVA VENA PERMEABLE PASANDO SSN 0.9%, HERIDA QUIRURGICA LIMPIA Y SECA CUBIERTA CON VENDAJE ELASTICO MAS SISTEMA VAC, SE ADMINISTRA OXIGENO POR VENTURY Y SE MONITORIZAN SIGNOS VITALES, PACIENTE TRANQUILO HASTA EL MOMENTO

17:23 marcela.astaiza - MARCELA ASTAIZA - CIRCULANTE

PACIENTE INICIA VIA ORAL CON JUGO

18:37 marcela.astaiza - MARCELA ASTAIZA - CIRCULANTE

SE COMENTA PACIENTE A PISO VIA TELEFONICA
SE TRASLADA EN CAMILLA DESPIERTO CONSIENTE ORIENTADO, EN SUS TRES ESFERAS, CON LEV LIMPIOS PERMEABLES, HERIDA CUBIERTA LIMPIA Y SECA, HISTORIA CLINICA FOLIADA COMPLETA.

19:01 susan.noreña - SUSAN YULISSA NOREÑA PERLAZA - AUXILIAR DE ENFERMERIA

Ingresa paciente al servicio de hospitalizacion 4sur, proveniente de observacion cirugia, en camilla, en compañia de familiar y camillero, consciente y orientado en tiempo lugar y persona, se instala en habitacion 405A, al examen fisico se observa: Respirando oxigeno ambiente sin dificultad, mucosas orales hidratadas, cuello movil, torax simetrico, venopuncion permeable para paso de medicamentos, abdomen blando depresible no doloroso a la palpacion, con presencia de sus 4 extremidades moviles, se observa en miembro inferior dercho con vendaje elastico + sistema-vac funcional, sin complicacion, afebril, en compañia de familiar, tranquilo.

Se da educacion sobre riesgo de caidas, paciente y familiar refiere entender, se deja el timbre activo para llamado de enfermeria.

20:58 susan.noreña - SUSAN YULISSA NOREÑA PERLAZA - AUXILIAR DE ENFERMERIA

Queda paciente en habitacion, acostado en cama con barandas elevadas, consciente, estable, con su sistema vac funcional, se le controlan signos vitales, se encuentran estables, se registran, no refiere dolor, sin complicacion, venopuncion permeable, sin complicacion, en compañia de familiar.

21:00 paul.vasquez - PAUL CRISTIAN VASQUEZ TRIVIÑO - ENFERMERA (O)

posterior a la entrega de turno, recibo paciente en sala de hospitalizacion, en habitacion 405a, con diagnostico ya anotado en historia clinica, en cama, con barandas de seguirdad arriba, en compañia de familiar, conciente, orientado en sus tres esferas mentales, al examen fisico se observa normocefalico, tolerando oxigeno al ambiente, mucosas orales humedas e hidratadas, cuello centrado y movil, sin adenopatias, torax simetrico, con buen patron respiratorio, abdomen blando, depresible, no doloroso a la palpasion, elimina espontaneo en baño, con sus cuatroe xtremidades presentes, con acceso venoso en miembro superior derecho mas r33, permeable, sin signos de flebitis, con herida quirurgica en miembro inferior derecho cubierto con vendaje elastico mas sistema vac.

2019-03-09

00:59 paul.vasquez - PAUL CRISTIAN VASQUEZ TRIVIÑO - ENFERMERA (O)

se pasa ronda por habitacion, se observa paciente tranquilo, en cama, con barandas de seguridad arriba, en compañia de familiar, tolerando oxigeno al ambiente, se le toman signos vitales los cuales se encuentran dentro de los parametros normales, recibe y tolera la via oral al igual que su tratamiento farmacologico, elimina espontaneo, sin ningun cambio hasta el momento.

06:56 paul.vasquez - PAUL CRISTIAN VASQUEZ TRIVIÑO - ENFERMERA (O)

entrego paciente en sala de hospitalizacion, en habitacion 405a, en cama, con barandas de seguirdad arriba, en compañia de familiar, conciente, tolerando oxigeno al ambiente, con signos vitales dentro de los parametros normales, recibe y tolera la via oral al igual que su tratamiento farmacologico,e limina espontaneo en pisingo, con sus cuatroe xtremidades presentes y moviles, con acceso venoso permeable, sin signos de flebitis, con sistema vac funcional, con presion negativa de menos 70.

07:00 angie.rebellon - AMGIE NATALIA REBELLON CALDERON - AUXILIAR DE ENFERMERIA

Terminada previa entrega de turno: Recibo paciente en habitacion 405a en compañia de familiar, en cama con barandas de seguridad elevadas, paciente estable orientado consciente en sus tres esferas tiempo lugar y persona, con diagnostico medico anotado ya en historia clinica al examen fisico se observa tolerando oxigeno al ambiente con mucosas orales hidratadasm cuello movil sin adenopatias, torax simetrico, abdomen blando depresible sin dolor a la palpacion, con venopuncion en miembro superior derecho permeable sin signos de flebitis permeable mas r33, paciente refiere ser alergico a la dipirona, no diabetico, se observa con herida quirurgica en miembro inferior derecho cubierto con vendaje elastico mas sistema vac, elimina espontaneo en baño, no refiere dolor, estable sin complicacion.

09:59 angie.rebellon - AMGIE NATALIA REBELLON CALDERON - AUXILIAR DE ENFERMERIA

Se hace paso de ronda por la unidad paciente en cama con barandas de seguridad elevadas, consciente, con signos vitales dentro del parametro normal, no refire dolor, estable, se le administra su medicamento farmacologico sin complicacion, elimina espontaneo en baño, se realiza su baño personal, eliminando por sistema vac, sin ningun cambio hasta el momento.

13:59 angie.rebellon - AMGIE NATALIA REBELLON CALDERON - AUXILIAR DE ENFERMERIA

Entrego paciente en habitacion 405a en compañia de familiar, paciente orientado en sus tres esferas, con signos vitales dentro del parametro normal, se le admisnitra su medicamento farmaclogico sin complicacion, elimina espontaneo en pisingo, con venopuncion permeable sin signos de flebitis mas r33, consciente en sus tres esferas, con herida quirurgica limpia y seca sin imprignacion, eliminando por sistema vac.

14:00 cristian.sanchez - CRISTIAN DAVID SANCHEZ DONNEYS - AUXILIAR DE ENFERMERIA

Recibo paciente en sala de hospitalizacion, en habitacion 405a, con diagnostico ya anotado en historia clinica, en cama, con barandas de seguirdad arriba, en compañia de familiar, consciente, orientado en sus tres esferas mentales, al examen fisico se observa normocefalico, tolerando oxigeno al ambiente, mucosas orales humedas e hidratadas, cuello centrado y movil, sin adenopatias, torax simetrico, con buen patron respiratorio, abdomen blando, depresible, no doloroso a la palpasion, elimina

espontaneo en baño, con sus cuatroe xtremidades presentes, con acceso venoso en miembro superior derecho mas r33, permeable, sin signos de flebitis, con herida quirurgica en miembro inferior derecho cubierto con vendaje elastico mas sistema vac.

18:00 cristian.sanchez - CRISTIAN DAVID SANCHEZ DONNEYS - AUXILIAR DE ENFERMERIA

Se hace paso de ronda por la unidad paciente en cama con barandas de seguridad elevadas, consciente, con signos vitales dentro del parametro normal, no refire dolor, estable, se le administra su medicamento farmacologico sin complicacion, elimina espontaneo en baño, se realiza su baño personal, eliminando por sistema vac, sin ningun cambio hasta el momento.

20:55 cristian.sanchez - CRISTIAN DAVID SANCHEZ DONNEYS - AUXILIAR DE ENFERMERIA

Entrego paciente en habitacion 405a en compañia de familiar, paciente orientado en sus tres esferas, con signos vitales dentro del parametro normal, se le admisnitra su medicamento farmaclogico sin complicacion, elimina espontaneo en pisingo, con venopuncion permeable sin signos de flebitis mas r33, consciente en sus tres esferas, con herida quirurgica limpia y seca sin imprignacion, eliminando por sistema vac.

2019-03-10

01:59 brandon.rodriguez - BRANDON ALFREDO RODRIGUEZ QUIÑONES - AUXILIAR DE ENFERMERIA

se hace paso de ronda por la habitacion 405a acostado con barandas arribas con signos vitales estables conciente en sus tres esferas tiempo lugar y persona no rfire dolor tolerando via oral y tratamiento farmacologico estable eliminando espontano en baño acceso venoso permeable con su heridad en miembro inferior tapada limpia con su vendaje elastico

06:59 brandon.rodriguez - BRANDON ALFREDO RODRIGUEZ QUIÑONES - AUXILIAR DE ENFERMERIA

entrego paciente en cama 405a con barandas arribas orientado en sus tres esferas signos vitales dentro de sus parametros normales con acceso venoso permable sin signos de flebitis tolerando via oral y tratamiento farmacologico eliminando espontaneeo en pisingo con su sistema vac -50 funcional tranquilo en compañia de familiar no refiere dolor no se le abministra su dipirona hasta el momento

07:00 cristian.sanchez - CRISTIAN DAVID SANCHEZ DONNEYS - AUXILIAR DE ENFERMERIA

Recibo paciente en sala de hospitalizacion, en habitacion 405a, con diagnostico ya anotado en historia clinica, en cama, con barandas de seguirdad arriba, en compañia de familiar, consciente, orientado en sus tres esferas mentales, al examen fisico se observa normocefalico, tolerando oxigeno al ambiente, mucosas orales humedas e hidratadas, cuello centrado y movil, sin adenopatias, torax simetrico, con buen patron respiratorio, abdomen blando, depresible, no doloroso a la palpasion, elimina espontaneo en baño, con sus cuatroe xtremidades presentes, con acceso venoso en miembro superior derecho mas r33, permeable, sin signos de flebitis, con herida quirurgica en miembro inferior derecho cubierto con vendaje elastico mas sistema vac con presion negativa de -50

10:50 cristian.sanchez - CRISTIAN DAVID SANCHEZ DONNEYS - AUXILIAR DE ENFERMERIA

Se hace paso de ronda por la unidad paciente en cama con barandas de seguridad elevadas, consciente, con signos vitales dentro del parametro normal, no refire dolor, estable, se le administra su medicamento farmacologico sin complicacion, elimina espontaneo en baño, se realiza su baño personal, eliminando espontaneo, sistema vac funcional, sin ningun cambio hasta el momento.

13:55 cristian.sanchez - CRISTIAN DAVID SANCHEZ DONNEYS - AUXILIAR DE ENFERMERIA

Entrego paciente en habitacion 405a en compañia de familiar, paciente orientado en sus tres esferas, con signos vitales dentro del parametro normal, se le admisnitra su medicamento farmaclogico sin complicacion, elimina espontaneo en pisingo, con venopuncion permeable sin signos de flebitis mas r33, consciente en sus tres esferas, con herida quirurgica limpia y seca sin impregnacion, eliminando por sistema vac.

14:45 luis.morales - LUIS ALBERTO MORALES PENAGOS - AUXILIAR DE ENFERMERIA

DESPUÉS DE LA ENTREGA DE TURNO, RECIBO PACIENTE EN LA HABITACIÓN 405A, TRANQUILO ESTABLE, CONSCIENTE ORIENTADO, CON UN DX DE POP L+D DORSO DE PIE DERECHO, AL EXAMEN FÍSICO SE LE OBSERVA TOLERANDO O2 DEL MEDIO AMBIENTE, CABEZA NORMOCÉFALICA, TÓRAX SIMÉTRICO, ABDOMEN BLANDO NO DOLOR AL PALPAR, CON VENOPUNCIÓN PERMEABLE R33 EN MSD, CON PRESENCIA DE SUS EXTREMIDADES INFERIORES MÓVILES, SE LE OBSERVA EN MID EN PIE SISTEMA VACK FUNCIONAL A -70, PACIENTE EN COMPAÑÍA DE FAMILIAR.

16:00 luis.morales - LUIS ALBERTO MORALES PENAGOS - AUXILIAR DE ENFERMERIA

SE PASA RONDA POR LA UNIDAD DEL PACIENTE SE LE OBSERVA TRANQUILO ESTABLE, SIN DOLOR, NI MOLESTIAS, SE LE ADMINISTRA SU TTO MEDICO, NO RECIBE SU ANALGESIA, SE LE TOMAN LOS SIGNOS VITALES, PACIENTE EN COMPAÑÍA DEL FAMILIAR.

20:45 luis.morales - LUIS ALBERTO MORALES PENAGOS - AUXILIAR DE ENFERMERIA

QUEDA PACIENTE EN LA HABITACION TRANQUILA ESTABLE, CONCIENTE ORIENTADO, RESPIRANDO O2 DEL MEDIO AMBIENTE, CON VENOPUNCION PERMEABLE R33, CON PRESENCIA DE SUS EXTREMIDADES INFERIORES MOVILES, SISTEMA VACK FUNCIONAL A -60, PACIENTE EN COMPAÑIA DEL FAMILIAR.

21:00 rosa.delgado - ROSA EDITH DELGADO CHACUA - AUXILIAR DE ENFERMERIA

posterio al paso de ronda recibo paciente en habitacion 405A conciente orientado tranquilo en sus 3 esferas mentales con barandas de seguridad elevadas manilla de identificacion y frenos de seguridad ´puestos se encuentra acompañado de familiar con dx POP L+D DORSO PIE DERECHO al examen fisico se observa normocefalico apertura ocular espontaneo pupilas reactivas a la luz respirando oxigeno al medio ambiente cuello movil sin adenopatias torax simetrico normoespandible con sus extremidades superiores presentes y movlies con acceso venoso permeable en MSD con yelco 22 y r-33 sin signos de flebitis para paso de medicamentos abdomen blando depresible no doloroso a la palpacion con sus extremidades inferiores presentes y movilies se observa vendaje elastico en MID limpio y seco con sistema vac funcional con presion -70

2019-03-11

01:05 brandon.rodriguez - BRANDON ALFREDO RODRIGUEZ QUIÑONES - AUXILIAR DE ENFERMERIA

se pasa ronda por habitacion se encuentra despierto en compañia de familiar sin presentar cambios durante la noche se toman signos vitales se registran se administra tratamiento medico ordenados sin presentar cambios elimina espontaneo se cambia sitio de venopuncion porfecha en MSI conyelco 20 y tapon heparenizado paciente que duerme a intervalos largos no refiere dolor

06:59 rosa.delgado - ROSA EDITH DELGADO CHACUA - AUXILIAR DE ENFERMERIA

entrego paciente en habitacion 405 conciente orientado tranquilo en compañia de familiar con barandas de seguridad elevadas se toman signos vitales se registran se administra tratamiento medico ordenados sin complicaciones elimina espontaneo en baño duerme a intervalos largos con acceso venoso permeable en MSD sin signos de flebitis con sistema vac funcional con presion -70 con vendaje en MID limpio y seco sin presentar cambios durante la mañana

07:00 laura.gutierrez - LAURA VANESSA GUTIERREZ MINAYO - ENFERMERA (O)

Recibo paciente en habitacion en cama con barandas en alto alerta orientado en tiempo lugar y persona con diagnostico de pop lavado mas desbridamiento de dorso pie derecho al examen fisico se observa paciente normocefalico, tolerando oxigeno al medio ambiente, mucosas orales hidratadas, torax simetrico manejando buenos patrones respiratorios, miembros superiores presentes con venopuncion en msi con yelco#20 del dia 11/03 mas th sin signos de flebitis, abdomen blando depresible a la palpacon, elimina espontaneo, miembros inferiores con vendaje elastico en mid mas colocacion de sistema vac a succion negativa de 70 intermitente piel integra

09:50 laura.gutierrez - LAURA VANESSA GUTIERREZ MINAYO - ENFERMERA (O)

Paso ronda por la hbaitacion del paciente se controlan signos vitales que se enucnetra en parametros normales, se administra tratamiento farmacologico, elimina espontaneo en baño no refiere dolor permanece en compañia de familiar se brindan medidas de higiene y confort

13:50 laura.gutierrez - LAURA VANESSA GUTIERREZ MINAYO - ENFERMERA (O)

Continuo con paciente en ahbitacion en cama con barandas elevadas, alerta orientado en tiempo lugar y persona con signos vitales que se encunetra en parmetros normales, se adminiisra tratamiento farmacologico queda con venopuncion permeable sistema vac funcional

17:50 david.pachajoa - DAVID PACHAJOA GARCIA - AUXILIAR DE ENFERMERIA

SE HACE RÓNDA DE ENFERMERIA POR LA UNIDAD, PACIENTE ESTABLE, TOLERANDO OXIGENO AL MEDIOAMBIENTE, CON RESPUEST VERBAL Y MOTORA PRESENTE, CONSCIENTE Y ORIENTADO EN TIEMPO LUGAR Y PERSONA, SE ADMISNITRA TRATAMIENTOP FARMACOLOGICO SEGUN ORDENES MEDICAS, ACCESO VENOSO PERMEABLE SIN PRESENCIA DE FLBITIS, PACINETE QUE TOLERA VIA ORAL, ELIMINA ESPONTANEO EN BAÑO, QUEDA ENLA HABITACION EN COMPAÑIA DE FAMILIAR, POR EL MOMENTO SIN CAMBIOS NOTORIOS VISIBLES.

21:27 david.pachajoa - DAVID PACHAJOA GARCIA - AUXILIAR DE ENFERMERIA

CONTINUO CON PACIENTE EN IGUALES CONDICIONES, SIGNOS VITALES ESTABLES, SE ADMINISTRA TRATAMIENTO FARMACOLOGICO SEGUN ORDEN MEDICA, ACCESO VENOSO PERMEABLE SIN PRESENCIA DE FLEBITIS, PACIENTE QUE TOLERA VIAORAL, ELIMNA ESPONTANEO, QUEDA EN LA HABITACION EN COMPAÑIA DE FAMILIAR, POR EL MOMENTO SIN CAMBIOS NOTORIOS VISIBLES.

2019-03-12

00:50 david.pachajoa - DAVID PACHAJOA GARCIA - AUXILIAR DE ENFERMERIA

SE HACE NUEVA RONDA DE ENFERMERIA POR LA UNIDAD, PACIENTE ESTABLE, CONSCIENTE EN TIEMPO LUGAR Y PERSONA, TOLERANDO OXIGENO AL MEDIOAMBENTE, CON RESPUESTA VERBAL Y MOTORA PRESENTE, SE CONTROLAN SIGNOS VITALES LOS CUALES SE ENCUENTRAN DENTRO DE LOS PARAMETROS NORMALES, SE ADMINSTRA TRATAMIENTO FARMACOLOGICO SEGUN ORDEN MEDICA, SIN NINGUNA COMPLICACION, PACIENTE CON ACCESO VENOSO PERMEABLE, SIN PRESENCIA DE FLEBITIS, PACIENTE QUE TOLERA VIA ORAL, ELIMINA ESPONTANEO, QUEDA EN LA HABITACION EN COMPAÑIA DE FAMILIAR, POR EL MOMENTO SIN CAMBIOS NOTORIOS VISIBLES.

06:56 david.pachajoa - DAVID PACHAJOA GARCIA - AUXILIAR DE ENFERMERIA

QUEDA PACIENTE ESTABLE, CONSCIENTE EN TIEMPO LUGAR Y PERSONA, TOLERANDO OXIGENO AL MEDIOAMBENTE, CON RESPUESTA VERBAL Y MOTORA PRESENTE, SE CONTROLAN SIGNOS VITALES LOS CUALES SE ENCUENTRAN DENTRO DE LOS PARAMETROS NORMALES, SE ADMINSTRA TRATAMIENTO FARMACOLOGICO SEGUN ORDEN MEDICA, SIN NINGUNA COMPLICACION, PACIENTE CON ACCESO VENOSO PERMEABLE, SIN PRESENCIA DE FLEBITIS, PACIENTE QUE TOLERA VIA ORAL, ELIMINA ESPONTANEO, QUEDA EN LA HABITACION EN COMPAÑIA DE FAMILIAR, POR EL MOMENTO SIN CAMBIOS NOTORIOS VISIBLES.

07:00 andres.fonseca - ANDRES MAURICIO FONSECA GUERRERO - ENFERMERA (O)

Terminada previa entrega de turno recibo paciente en unidad habitación 405a paciente que se encuentra acostado en cama con barandas de seguridad arriba, consiente despierto alerta responde al llamado, al examen fisico se observa tolerando oxigeno a medio ambiente, mucosa orales hidratadas, torax simetrico, abdomen blando depresible no refiere dolor a la palpación, extremnidades completas con vac en miembro inferior drecho funcional eliminando material sanguinolento, , acseso venoso permeable sin signos de flebitis, piel integra, elimina espontaneo, se movliza con ayuda continua en la unidad en compañia de su familiar.

10:00 andres.fonseca - ANDRES MAURICIO FONSECA GUERRERO - ENFERMERA (O)

realiza paso de ronda por unidad habitación 405a paciente que pasa tranquilo, tolerando oxigeno a medio ambiente, no refiere dolor no presenta picos febriles, se controlan y se registran signos vitales dentro de los parametros normales, se administra tratamiento farmacologico el cual tolera sin complicación, acseso venoso permeable sin signos de flebitis, continua en la unidad en comapañia de su familiar.

13:57 andres.fonseca - ANDRES MAURICIO FONSECA GUERRERO - ENFERMERA (O)

Queda paciente en unidad habitaciòn 405a paciente que pasa buen turno consiente orientado en tiempo lugar y persona, no refiere dolor , no presento picos febriles, queda con signos vitales estables dentro de los parametros normales, tolero su tratamiento farmacologico, tolero via oral , con acseso venoso permeable sin signos de flebitis , elimina espontaneo en el baño, se moviliza por propios medios, queda con vac en miembro inferior derecho fincional, continua en la unidad en compañia de familiar.

14:00 aura.benavidez - AURA MARIA BENAVIDEZ MURILLO - AUXILIAR DE ENFERMERIA

Recibo paciente masculino de 52 años de edad, en el servicio de hospitalizacion 4 piso, acostado en con las barandas de seguridad elevadas frenos de seguridad puestos, en compañia de familiar, al examen fisico se observa paciente alerta consciente orientado en sus tres esferas mentales, cabeza normo cefalicas, pupilasa resctivas ala luz respuesta verbal y ocular espontanea, tolerando oxigeno al medio ambiente, mucosas orales hidratadas, puntos de sutura en mentos lado derecho descubierto torax simetrico normo expansivo, tiene sus cuatro extremidades presentes, miembros superiores moviles, con acceso venoso en miembro superior izqueirdo con jelco 20 y tapon hepairnizado para el paso de medicamentos

fecha vigente segun protocolo, abdomen blando depresible no doloroso ala palpacion, miembros inferiores moviles, meirmbo inferior derecho con aposito tegader mas sistema vac funcional con presion negativa -50 mas vendaje elastico limpio y seco se movliza por sus propios medios, elimina espontaneo en baño.

16:57 aura.benavidez - AURA MARIA BENAVIDEZ MURILLO - AUXILIAR DE ENFERMERIA

Se pasa ronda por unidad paciente acostada en con las barandas elevadas, paciente en compañia de familiar, tolara la via oral, se le admisnitra tratamiento farmacologico, se toman signos vitales los cuales se reportan en el sistema afebril, elimina espontaneo en baño, no refiere dolor, no emesis ni deposiciones diarreicas, acceso venoso permeable sin signos de flebitis, miemrbo inferior derecho con sistema vac funcional -50, sin cambios ni complicaiones hasta el momento.

20:55 aura.benavidez - AURA MARIA BENAVIDEZ MURILLO - AUXILIAR DE ENFERMERIA

Entrego paciente en habitacion, acostada en cama con las barandas elevadas en compañia de familiar, tolera la via oral y tratamiento farmacologico, signos vitales reportados en el sistema, afebril no refiere dolor, elimina espontaneo en baño, no presenta emesis ni deposiciones diarreicas, acceso venoso permebable sin signos de flebitis, sistema vac funcional en miemrbo inferior dercho con presion negativa -50 queda en iguales condiciones generales sin cambios

21:45 luis.morales - LUIS ALBERTO MORALES PENAGOS - AUXILIAR DE ENFERMERIA

DESPUÉS DE LA ENTREGA DE TURNO, RECIBO PACIENTE EN LA HABITACIÓN 405A, TRANQUILO ESTABLE, CONSCIENTE ORIENTADO, CON UN DX DE POP L+D DORSO DE PIE DERECHO, AL EXAMEN FÍSICO SE LE OBSERVA TOLERANDO O2 DEL MEDIO AMBIENTE, CABEZA NORMOCÉFALICA, TÓRAX SIMÉTRICO, ABDOMEN BLANDO NO DOLOR AL PALPAR, CON VENOPUNCIÓN PERMEABLE TAPON EN MSI, CON PRESENCIA DE SUS EXTREMIDADES INFERIORES MÓVILES, SE LE OBSERVA EN MID EN PIE SISTEMA VACK FUNCIONAL A -60, PACIENTE EN COMPAÑÍA DE FAMILIAR.

2019-03-13

01:59 cristian.sanchez - CRISTIAN DAVID SANCHEZ DONNEYS - AUXILIAR DE ENFERMERIA

SE REALIZA PASO DE RONDA POR LA UNIDAD, SE CONTROLAN SIGNOS VITALES LOS CUALES SE ENCUENTRAN BAJO LOS PARAMETROS NORMALES, SE ADMINISTRA PLAN FARMACOLOGICO LOS CUALES TOLERA Y NO PRESENTA REACCION ADVERSA. SIGUE CON SISTEMA VAC FUNCIONAL. PACIENTE SIN CAMBIOS NI COMPLICACIONES.

06:45 luis.morales - LUIS ALBERTO MORALES PENAGOS - AUXILIAR DE ENFERMERIA

QUEDA PACIENTE EN LA HABIATCION TRANQUILO, ESTABLE, CONCIENTE ORIENTADO, RESPIRANDO O2 DEL MEDIO AMBIENTE, CON VENOPUNCION PERMEABLE TAPON, CON PRESENCIA DE SUS EXTREMIDADES INFERIORES MOVILES, SISTEMA VACCK FUNCIONAL, PACIENTE EN COMPAÑIA DEL FAMILIAR.

07:30 brandon.rodriguez - BRANDON ALFREDO RODRIGUEZ QUIÑONES - AUXILIAR DE ENFERMERIA

Recibo paciente en la cama 405 a acostado en con las barandas de seguridad elevadas frenos de seguridad puestos, en compañia de familiar, al examen fisico se observa paciente alerta consciente orientado en sus tres esferas mentales, cabeza normo cefalicas, pupilasa resctivas ala luz respuesta verbal y ocular espontanea, tolerando oxigeno al medio ambiente, mucosas orales hidratadas torax simetrico normo expansivo, tiene sus cuatro extremidades presentes, miembros superiores moviles, con acceso venoso en miembro superior izqueirdo con jelco 20 y tapon hepairnizado para el paso de medicamentos fecha vigente segun protocolo, abdomen blando depresible no doloroso ala palpacion, miembros inferiores moviles, meirmbo inferior derecho con aposito tegader mas sistema vac funcional con presion negativa -50 mas vendaje elastico limpio y seco se moviliza por sus propios medios, elimina espontaneo en baño.

10:09 brandon.rodriguez - BRANDON ALFREDO RODRIGUEZ QUIÑONES - AUXILIAR DE ENFERMERIA

se hace paso de ronda por la habitacion 405a con signos vitales estables no refiere dolor por eso no se le abministra por orden de el su tramadol ni su acetaminofen con venopulsion permeable sin signos de flebitis sin complicaciones tolerando via oral y tratamiento farmacologico con sus 4 extremidades moviles

13:59 brandon.rodriguez - BRANDON ALFREDO RODRIGUEZ QUIÑONES - AUXILIAR DE ENFERMERIA

entrego paciente en cama 405a con signos vitales estables realizando deposiciones en baño con acceso venoso permable con tapon heparinisado tranquilo respirando oxigeno al medio ambiente tolerando via oral y tratamiento farmacologico sin complicaciones no refiere dolor en compañia de familiar

14:00 rosa.delgado - ROSA EDITH DELGADO CHACUA - AUXILIAR DE ENFERMERIA

posterio al paso de ronda recibo paciente en el servicio de hospitalizacion 4 sur en habitacion 405A conciente orientado tranquilo en sus 3 esferas mentales con barandas de seguridad elevadas manilla de identificacion y frenos de seguridad puestos se encuentra acompañado de familiar con dx POP L+D DORSO PIE DERECHO al examen fisico se observa normocefalico apertura ocular espontaneo pupilas reactivas a la luz respirando oxigeno al medio ambiente sin dificultad mucosas humedas e hidratadas cuello movil sin adenopatias torax simetrico normoespandible con sus extremidades superiores presentes y moviles con acceso venoso permeable en MSI con yelco 20 y tapon heparenizado sin signos de flebitis para paso de medicamentos abdomen blando depresible no doloroso a la palpacion con sus extremidades inferiores presentes y moviles se observa vendaje elastico en MID limpio y seco con sistema vac funcional con presion -70

18:00 rosa.delgado - ROSA EDITH DELGADO CHACUA - AUXILIAR DE ENFERMERIA

se pasa ronda por habitacio paciene que se encentra tranquilo sin presentar cambios durante la tarde se toman signos vitales se registran se administra tratamiento medico ordenados recibe y tolera via oral elimina espontaneo con sistema vac funcional paciente que es lleva a un tac de craneo simple se encuentra acompañado de familiar

20:59 rosa.delgado - ROSA EDITH DELGADO CHACUA - AUXILIAR DE ENFERMERIA

entrego paciente en habitacion 405A conciente orientado tranquilo en compañia de familiar con barandas de seguridad elevadas se toman signos vitales se registran se administra tratamiento medico ordenados recibe y tolera via oral elimina espontaneo con acceso venoso permeable en MSI sin signos de flebitis con sistema vac fucnional con presion -70 sin presentar cambios durante la tarde

21:00 aura.benavidez - AURA MARIA BENAVIDEZ MURILLO - AUXILIAR DE ENFERMERIA

Recibo paciente masculino de 52 años de edad, en el servicio de hospitalizacion 4 piso, acostado en con las barandas de seguridad elevadas frenos de seguridad puestos, en compañia de familiar, al examen fisico se observa paciente alerta consciente orientado en sus tres esferas mentales, cabeza normo cefalicas, pupilasa resctivas ala luz respuesta verbal y ocular espontanea, tolerando oxigeno al medio ambiente, mucosas orales hidratadas, puntos de sutura en mentos lado derecho descubierto torax simetrico normo expansivo, tiene sus cuatro extremidades presentes, miembros superiores

moviles, con acceso venoso en miembro superior izquierdo con jelco 20 y tapon heparinizado para el paso de medicamentos fecha vigente segun protocolo, abdomen blando depresible no doloroso ala palpacion, miembros inferiores moviles, meimbo inferior derecho con aposito tegader mas sistema vac funcional con presion negativa -50 mas vendaje elastico limpio y seco se movliza por sus propios medios, elimina espontaneo en baño.

01:34 aura.benavidez - AURA MARIA BENAVIDEZ MURILLO - AUXILIAR DE ENFERMERIA

Se pasa ronda por unidad paciente acostada en con las barandas elevadas, paciente en compañía de familiar, tolara la via oral, se le admisnitra tratamiento farmacologico, se toman signos vitales los cuales se reportan en el sistema afebril, elimina espontaneo en baño, no refiere dolor, no emesis ni deposiciones diarreicas, acceso venoso permeable sin signos de flebitis, miemrbo inferior derecho con sistema vac funcional -50 duerme por intervalos largos,, sin cambios ni complicaiones hasta el momento.

06:55 aura.benavidez - AURA MARIA BENAVIDEZ MURILLO - AUXILIAR DE ENFERMERIA

Entrego paciente en habitacion, acostada en cama con las barandas elevadas en compañia de familiar, tolera la via oral y tratamiento farmacologico, signos vitales reportados en el sistema, afebril no refiere dolor, elimina espontaneo en baño, no presenta emesis ni deposiciones diarreicas, acceso venoso permebable sin signos de flebitis, sistema vac funcional en miemrbo inferior dercho con presion negativa -50 queda en iguales condiciones generales sin cambios

07:00 marcela.zapata - MARCELA ZAPATA GARCÍA - AUXILIAR DE ENFERMERIA

terminando previa entrga de turno recibo paciente en habitacion 405a en cama con barandas elevadas despierto conciente estable en compañia de familiar con diagnostico anotado en historia clinica al examen fisico se observa normocefalico apertura ocular eespontanea respirando oxigeno al ambiente mucosas orales humedas e hidrtadas con herida en menton lado derecho descubierta torax simetrico normoexpandible abdomen blando depresible sin dolor a la palpacion canalizado en miemrbo superior izquierdo conectado a tapon para el paso de medicamentos con extremidades completas y moviles palcnete ue se moviliza con ayuda se observa en miembro inferior derecho sistema vac funcional con vendaje elastico limpio y seco con presion negativa de -50 elimina espontaneo en baño.

10:06 marcela.zapata - MARCELA ZAPATA GARCÍA - AUXILIAR DE ENFERMERIA

se pasa ronda por el servicio se observa tranquilo estable en compañia de familiar se controlan signos vitales se registran en el sistema recibe y tolera tratamiento farmacologico recibe y tolera la via oral elimina espontaneo en baño se moviliza con ayuda de familiar se realiza baño en ducha hasta el momento estable.

2019-03-14

13:50 marcela.zapata - MARCELA ZAPATA GARCÍA - AUXILIAR DE ENFERMERIA

continuo con paciente en habitacion 405a en cama con barandas elevadas despierto conciente estable en compañia de familiar se controlan signos vitales se registran en el sistema recibe y tolera tratamiento farmacologico recibe y tolera la via oral elimina espontaneo en baño se moviliza por sus propios medios continua con sistema vac funcional con presion negativa de -50 hasta el momento estable.

17:00 cristian.sanchez - CRISTIAN DAVID SANCHEZ DONNEYS - AUXILIAR DE ENFERMERIA

se pasa ronda por el servicio se observa tranquilo estable en compañia de familiar se controlan signos vitales se registran en el sistema recibe y tolera tratamiento farmacologico recibe y tolera la via oral elimina espontaneo en baño se moviliza con ayuda, hasta el momento estable.

20:55 cristian.sanchez - CRISTIAN DAVID SANCHEZ DONNEYS - AUXILIAR DE ENFERMERIA

Entrego paciente en habitacion, acostada en cama con las barandas elevadas en compañia de familiar, tolera la via oral y tratamiento farmacologico, signos vitales reportados en el sistema, afebril no refiere dolor, elimina espontaneo en baño, no presenta emesis ni deposiciones diarreicas, acceso venoso permebable sin signos de flebitis, sistema vac funcional en miemrbo inferior dercho con presion negativa -50 queda en iguales condiciones generales sin cambios

21:00 laura.gutierrez - LAURA VANESSA GUTIERREZ MINAYO - ENFERMERA (O)

Recibo paciente en habitacion en cama con barandas en alto alerta orientado en tiempo lugar y persona con diagnostico de pop de lavado mas desbridamiento de dorso en pie derecho. Al examen fisico se observa paciente normocefalico, tolerando oxigeno al medio ambiente, mucosas orales hidratadas, torax simetrico manejando buenso patrones respiratorios, miembros superiroes presentes con venopuncion en msi con yelco#20 del dia 11/03 mas th sin signos de flebitis para cambio el dia de hoy por protocolo, abdomen blando depresible a la palpacion, elimina espontaneo, miembros inferiores presentes con herida en dorso de pie cubierto con sistema vac s uccion negativa de -50 intermitente culbierta con vendaje elastico, piel integra paciente no recibe analegesia se moviliza por sus medios sin mas cambios

01:50 laura.gutierrez - LAURA VANESSA GUTIERREZ MINAYO - ENFERMERA (O)

Paso ronda por la hbaitacion del paciente se controlan signos vitales que se encunetra en parametros normales, se administra tratameitno farmacologico, elimina espontaneo no refiere dolor razon por la cual no recibe analgesia permnaece en compañia de familiar. duerme durante la noche sin ams cambios

06:50 laura.gutierrez - LAURA VANESSA GUTIERREZ MINAYO - ENFERMERA (O)

Entrego paciente en habitacion en cama con barandas en alto alerta orientado en tiempo lugar y persona con signos vitales que se encunetra en parametros nromales, se adminsitro tratamiento farmacologico, elimina espontaneo en baño no refiere dolor queda con venopuncion permeable sin signos de flebitis, vendaje elastico en miembros inferior derecho sistema vac funcional

2019-03-15

07:00 andres.fonseca - ANDRES MAURICIO FONSECA GUERRERO - ENFERMERA (O)

Terminada previa entrega de turno recibo paciente en unidad habitación 405a paciente que se encuentra acostado en cama con barandas de seguridad arriba, consiente despierto alerta responde al llamado, al examen fisico se observa tolerando oxigeno a medio ambiente, mucosa orales hidratadas, torax simetrico, abdomen blando depresible no refiere dolor a la palpación, extremnidades completas con vac en miembro inferior drecho funcional eliminando material sanguinolento, , acseso venoso permeable sin signos de flebitis, piel integra, elimina espontaneo, se moviliza con ayuda continua en la unidad en compañia de su familiar.

10:00 andres.fonseca - ANDRES MAURICIO FONSECA GUERRERO - ENFERMERA (O)

Se realiza paso de ronda por unidad habitación 405a paciente que pasa tranquilo, tolerando oxigeno a medio ambiente, no refiere dolor no presenta picos febriles, se controlan y se registran signos vitales dentro de los parametros normales, se administra tratamiento farmacologico el cual tolera sin complicación, acseso venoso permeable sin signos de flebitis,con vac en su miembro inferior continua en la unidad en comapañia de su familiar.

13:57 andres.fonseca - ANDRES MAURICIO FONSECA GUERRERO - ENFERMERA (O)

Queda paciente en unidad habitación 405a paciente que pasa buen turno consiente orientado en tiempo lugar y persona, no refiere dolor , no presento picos febriles, queda con signos vitales estables dentro de los parametros normales, tolero su tratamiento farmacologico, tolero vía oral , con acseso venoso permeable sin signos de flebitis , elimina espontaneo en el baño, se movilza por propios medios, queda con vac en miembro inferior derecho funcional, continua en la unidad en compañia de familiar.

14:00 cristian.sanchez - CRISTIAN DAVID SANCHEZ DONNEYS - AUXILIAR DE ENFERMERIA

Recibo paciente en habitacion en cama con barandas en alto alerta orientado en tiempo lugar y persona con diagnostico de pop de lavado mas desbridamiento de dorso en pie derecho. Al examen fisico se observa paciente normocefalico, tolerando oxigeno al medio ambiente, mucosas orales hidratadas, torax simetrico manejando buenso patrones respiratorios, miembros superiroes presentes con venopuncion en msi con yelco#20 del dia 15/03 mas th sin signos de flebitis para cambio el día de hoy por protocolo, abdomen blando depresible a la palpacion, elimina espontaneo, miembros inferiores presentes con herida en dorso de pie cubierto con sistema vac a succion negativa de -50 intermitente cubierta con vendaje elastico, piel integra paciente no recibe analegesia se moviliza por sus medios sin mas cambios

16:40 cristian.sanchez - CRISTIAN DAVID SANCHEZ DONNEYS - AUXILIAR DE ENFERMERIA

Se pasa ronda por la unidad de hospitalizacion, se controlan signos vitales los cuales se encuentran bajo los parametros normales y quedan registrados en sistema. se administra plan farmacologico los cuales tolera y no presenta reaccion adversa. paciente continua con sistema VAC funcional con presion negativa de -50. paciente sin cambios ni complicaciones.

20:45 luis.morales - LUIS ALBERTO MORALES PENAGOS - AUXILIAR DE ENFERMERIA

QUEDA PACIENTE EN LA HABITACIÓN TRANQUILA ESTABLE, CONSCIENTE ORIENTADA, RESPIRANDO O2 DEL MEDIO AMBIENTE, CON VENOPUNCION PERMEABLE TAPON, CON PRESENCIA DE SUS EXTREMIDADES INFERIORES MÓVILES, SISTEMA VACK FUNCIONAL A - 50, PACIENTE EN COMPAÑÍA DEL FAMILIAR.

21:05 susan.noreña - SUSAN YULISSA NOREÑA PERLAZA - AUXILIAR DE ENFERMERIA

Recibo paciente en habitacion 405A, acostado en cama con barandas elevadas, consciente y orientado en tiempo lugar y persona, estable, al examen fisico se observa: Respirando oxigeno ambiente sin dificultad, mucosas orales hidratadas, cuello movil, torax simetrico, venopuncion permeable, sin signos de flebitis, abdomen blando depresible no doloroso a la palpacion, con presencia de sus 4 extremidades moviles, se observa con vendaje elastico+ sistema vac funcional, sin complicacion, en compañia de familiar, elimina espontaneo en baño, sin complicacion, tranquilo.

2019-03-16

00:59 susan.noreña - SUSAN YULISSA NOREÑA PERLAZA - AUXILIAR DE ENFERMERIA

se pasa ronda por habitacion, se observa paciente tranquilo, en cama, con barandas de seguridad arriba, en compañia de familiar, tolerando oxigeno al ambiente, se le toman signos vitales los cuales se encuentran dentro de los parametros normales, recibe y tolera la via oral al igual que su tratamiento farmacologico, elimina espontaneo, sin ningun cambio hasta el momento.

06:58 susan.noreña - SUSAN YULISSA NOREÑA PERLAZA - AUXILIAR DE ENFERMERIA

Queda paciente en habitacion, acostado en cama con barandas elevadas, consciente, estable, con su sistema vac funcional, se le controlan signos vitales, se encuentran estables, se registran, no refiere dolor, duerme por intervalos largos, sin complicacion, venopuncion permeable, sin complicacion, en compañia de familiar, afebril.

07:15 andres.fonseca - ANDRES MAURICIO FONSECA GUERRERO - ENFERMERA (O)

Paciente que se traslada a sala de cirugia, paciente consiente despierto orientado en tiempo lugar y persona, con signos vitales estables dentro de los parametros normales, acseso venoso permeable, con sistema vac en miembro inferior der, se moviliza con ayuda elimina espontaneo, queda en la unidad de cirugia 2 piso en compañia de su familiar para su procedimiento

07:47 marcela.astaiza - MARCELA ASTAIZA - CIRCULANTE

RECIBO PACIENTE POR MEDIO DE TRANSFER EN CAMILLA EN COMPAÑIA DE AUXILIAR DE ENFERMERIA Y FAMILIAR PARA PROCEDIMIENTO QUIRURGICO COLGAJO COMPUESTO A DISTANCIA EN VARIOS TIEMPO CON LA DOCTORA ROBLEDO,SE OBSERVA ORIENTADO EN SUS TRES ESFERAS, VENA PERMEABLE PASANDO SSN 0.9% CON ANTIBIOTICO AMPICILIN+ SULBATAM CON ULTIMA DOSIS 6AM PASANDO CADA 6 HORAS, VENDAJE ELASTICO EN PIE DERECHO MAS DREN HEMOVC, AL INTERROGATORIO REFIERE AYUNO PROLONGADO, N HTA, NO DIABETICO, NO TIROIDES, ALERGICO A LA DIPIRONA, VIENE CON CONSENTIMIENTOS QUIRURGICO Y ANESTESICO FIRMADOS, SE CONFIRMA RESERVA DE SANGRE CON 2 UNIDADES O+ SC CON BACTERIOLOGO CARLOS CARRANZA, DOCUMENTOS COMPLETOS

08:30 yulyv.hernandez - YULY VANESSA HERNANDEZ ARTUNDUAGA - AUXILIAR DE ENFERMERIA

ingresa paciente al quirofano 2 en camilla despierto, conciente y orientado en compañia de circulante para procedimiento quirurgico lavado+desbridamiento+cambio de sistema vac+colgajo en MID con la dra. ana maria robledo, paciente con lev permeables con ssn al 0.9% en MSD, paciente refiere ser alergico a la dipirona y estar en ayuno, trae consentimientos firmados, se pasa paciente a mesa quirurgica por sus propios medioa, se monitoriza T/A: 126/68 FC:88 SPO2: 99%.

el dr.julio camacho induce anestesia raquidea con espinocam 26 y medicamentos abscritos al record de anestesia

el dr. roman mejia (ayudante) lava area quirurgica son soluciones yodadas, la dr. robledo viste con campos esteriles e inicia procedimiento quirurgico en compañia de instrumentadora nazly daza, ayudante y casa medica.

10:20 yulyv.hernandez - YULY VANESSA HERNANDEZ ARTUNDUAGA - AUXILIAR DE ENFERMERIA

termina procedimiento qx sin complicaciones.

se traslada paciente a sala de recuperacion en camilla bajo efectos de anestesia raquidea en compañia de anestesiologo y circulante,vena permeable liquidos limpios,herida qx limpia y seca cubierta con vendaje elastico+yeso+sistema de drenaje vac.

10:22 marcela.astaiza - MARCELA ASTAIZA - CIRCULANTE

RECIBO PACIENTE EN CAMILLA EN SALA DE RECUPERACION EN COMPAÑIA DE CIRCULANTE Y ANESTESIOLOGO BAJO EFECTOS DE ANESTESIA CONDUCTIVA DE PROCEDIMIENTO QUIRURGICO LAVADA+ DESBRIDAMIENTO+CAMBIO DE SISTEMA VAC+COLGAJO EN MID CON LA DOCTORA ANA MARIA ROBLEDO, SE OBSERVA VENA PERMEABLE PASANDO SSN 0.9%, HERIDA QUIRURGICA LIMPIA Y SECA EN MID CUBIERTA CON VENDAJE ELASTICO MAS VAC, SE ADMINISTRA OXIGNO POR VENTURY Y SE MONITORIZAN SIGNOS VITALES, PACIENTE TRANQUILO HASTA EL MOMENTO

14:06 angie.rebellon - AMGIE NATALIA REBELLON CALDERON - AUXILIAR DE ENFERMERIA

Ingresa nuevamente paciente a hospitalizacion 4 sur: terminada previa entrega de turno: Recibo paciente en habitacion 405a en compañia de familiar, paciente que se encuentra estrable orientado en sus tres esferas, en cama con barandas de seguridad elevadas, al examen fisico se observa tolerando oxigeno al ambiente con mucosas orales hiadratadas abdomen blando depresible sin dolor a la palpacion cuello movil sin adenopatias, torax simetrico, se observa con acceso venoso en mimebro superior derecho permeable sin signos de flebitis, se observa con vendaje en miembro inferior derecho sin imprignacion elimina espontaneo en baño sin complicaciones hasta el momento.

14:35 marcela.astaiza - MARCELA ASTAIZA - CIRCULANTE

SE COMENTA PACIENTE CON AUXILIAR CRISTIAN, EGRESA PACIENTE DE SALA DE RECUPERACION ORIENTADO EN SUS TRES ESFERAS, MOVILIZANDO EXTREMIDADES,HERIDA QUIRURGICA CUBIERTA CON VENDAJE ELASTICO LIMPIA Y SECA MAS SISTEMA VAC, SE HACE TRASLADO POR CAMILLERO CON DOCUMENTOS FOLEADOS Y RELACIONADOS EN LIBRO

16:59 angie.rebellon - AMGIE NATALIA REBELLON CALDERON - AUXILIAR DE ENFERMERIA

Se hace paso de ronda por la unidad paciente estable en cama con barandas de seguridad elevadas, paciente estable, en compañia de familiar, con signos vitales dentro del parametro normal, no refiere dolor, se le admisnitra su medicamento farmacologico sin complicaciones hasta el momento.

20:59 angie.rebellon - AMGIE NATALIA REBELLON CALDERON - AUXILIAR DE ENFERMERIA

Continuo con paciente en habitacion 405a en compañia de familiar, paciente orientado en sus tres esferas, con venopuncion permeable, con signos vitales dentro del parametro normal, no refiere dolor, con herida quirurgica limpia y seca con vendaje elastico sin complicaciones hasta el momento, eliminando espontaneo en baño, sin complicaciones.

23:59 angie.rebellon - AMGIE NATALIA REBELLON CALDERON - AUXILIAR DE ENFERMERIA

se hace paso de ronda por la unidad paciente en cama con barandas de seguridad elevadas, dormido, con signos vitales dentro del paraemtro normal, con venopuncion permable sin signos de flebitis, eliminando espontaneo en pisingo, con su sistema vac, con herida quierurgica limpia y seca en miembro inferior derecho sin no presenta hasta el momento.

06:59 angie.rebellon - AMGIE NATALIA REBELLON CALDERON - AUXILIAR DE ENFERMERIA

Entrego paciente en habitacion 405a en compañia de familiar paciente orientado en sus tres esferas, con signos vitales dentro del paraemtro normal, con acceso venoso permeable sin signos de flebitis, paciente con herida quirurgica limpia y seca sin imprignacion mas vendaje elastico y sistema vac, en cama con barandas de seguridad elevadas, no refiere dolor, sin complicaciones por el momento.

07:00 eliana.soto - ELIANA SOTO OSSA - AUXILIAR DE ENFERMERIA

Recibo paciente en habitacion 409 en cama con barandas elevadas acompañado por familiar, con manilla y rotulo de identificacion, orientado en tiempo, lugar y persona, con diagnostico de pop l+d dorso de pie derecho, al examen fisico se observa normocefalico, con apertura ocular, tolerando oxigeno al medio ambiente, mucosas humedas e hidratadas, respuesta verbal, cuello movil, torax simetrico abdomen blando depresible a la palpacion, miembros superiores presentes, venopuncion del dia 16 de marzo con cateter #20 conectado a R33 permeable sin signos de flebitis, eliminando espontaneo en baño, miembros inferiores presentes se observa mid con vendaje elastico mas sistema vac funcional, se moviliza con ayuda.

11:33 eliana.soto - ELIANA SOTO OSSA - AUXILIAR DE ENFERMERIA

Se pasa ronda por la habitacion del paciente que se encuentra en cama con barandas elevadas, orientado en tiempo, lugar y persona, tolerando oxigeno al medio ambiente, se toman signos vitales que se encuentran dentro de los parametros normales, recibe y tolera via oral, venopuncion permeable se administra tratamiento farmacologico segun orden medica, eliminando espontaneo en baño, mid con vendaje elastico mas sistema vac funcional, se realiza medidas de higiene y confort, permanece en compañia de familiar.

14:00 eliana.soto - ELIANA SOTO OSSA - AUXILIAR DE ENFERMERIA

2019-03-17

SE CONTINUA CON PACIENTE EN IGUALES CONDICIONES GENERALES, ORIENTADO EN TIEMPO, LUGAR Y PERSONA, TOLERANDO OXIGENO AL MEDIO AMBIENTE, CON SIGNOS VITALES QUE SE ENCUENTRAN DENTRO DE LOS PARAMETROS NORMALES, VENOPUNCION PERMEABLE, MID CON VENDAJE ELASTICO CONECTADOA SISTEMA VAC FUNCIONAL, PERMANECE EN COMPAÑIA DE FAMILIAR.

18:42 eliana.soto - ELIANA SOTO OSSA - AUXILIAR DE ENFERMERIA

Se pasa ronda por la habitacion del paciente que se encuentra en cama con barandas elevadas, orientado en tiempo, lugar y persona, tolerando oxigeno al medio ambiente, se toman signos vitales que se encuentran dentro de los parametros normales, recibe y tolera via oral, venopuncion permeable se administra tratamiento farmacologico segun orden medica, eliminando espontaneo en baño, mid con vendaje elastico mas sistema vac funcional, permanece en compañia de familiar.

20:59 eliana.soto - ELIANA SOTO OSSA - AUXILIAR DE ENFERMERIA

entrego paciente que se encuentra en cama con barandas elevadas, orientado en tiempo, lugar y persona, tolerando oxigeno al medio ambiente, con signos vitales que se encuentran dentro de los parametros normales, recibe y tolera via oral, venopuncion permeable tolera tratamiento farmacologico, mid con sistema vac funcional, eliminando espontaneo en baño, permanece en compañia de familiar.

21:05 robin.mendoza - ROBIN STIVEN MENDOZA MOSQUERA - ENFERMERA (O)

Recibo paciente en habitacion 405 en cama hospitalaria 405A con barandas en alto alerta orientado en tiempo lugar y persona con diagnostico medico de de postoperatorio de lavado mas desbridamiento de dorso en pie derecho, Al examen fisico se observa paciente normocefalico, tolerando oxigeno al medio ambiente sin signos de dificultad respiratoria, mucosas orales hidratadas, torax simetrico normoespansible, manejando buen patron respiratorio, miembros superiroes presentes con venopuncion en msi con yelco#20 del dia 16/03 mas tapon heparinizado sin signos de flebitis, abdomen blando depresible no

Se realiza paso de ronda por unidad habitación 405a paciente que pasa tranquilo, tolerando oxigeno a medio ambiente, no refiere dolor no presenta picos febriles, se controlan y se registran signos vitales dentro de los parametros normales, se administra tratamiento farmacologico el cual tolera sin complicación, acseso venoso permeable sin signos de flebitis,con vac en su miembro inferior continua en la unidad en comapañia de su familiar.

13:57 andres.fonseca - ANDRES MAURICIO FONSECA GUERRERO - ENFERMERA (O)

Queda paciente en unidad habitaciòn 405a paciente que pasa buen turno consiente orientado en tiempo lugar y persona, no refiere dolor , no presento picos febriles, queda con signos vitales estables dentro de los parametros normales, tolero su tratamiento farmacologico, tolero via oral , con acseso venoso permeable sin signos de flebitis , elimina espontaneo en el baño, se moviliza por propios medios, queda con vac en miembro inferior derecho funcional, continua en la unidad en compañia de familiar.

14:00 cristian.sanchez - CRISTIAN DAVID SANCHEZ DONNEYS - AUXILIAR DE ENFERMERIA

Recibo paciente en habitacion en cama con barandas en alto alerta orientado en tiempo lugar y persona con diagnostico de pop de lavado mas desbridamiento de dorso en pie derecho. Al examen fisico se observa paciente normocefalico, tolerando oxigeno al medio ambiente, mucosas orales hidratadas, torax simetrico manejando buenso patrones respiratorios, miembros superiroes presentes con venopuncion en msi con yelco#20 del dia 15/03 mas th sin signos de flebitis para cambio el dia de hoy por protocolo, abdomen blando depresible a la palpacion, elimina espontaneo, miembros inferiores presentes con herida en dorso de pie cubierto con sistema vac a succion negativa de -50 intermitente cubierta con vendaje elastico, piel integra paciente no recibe analegesia se moviliza por sus medios sin mas cambios

16:40 cristian.sanchez - CRISTIAN DAVID SANCHEZ DONNEYS - AUXILIAR DE ENFERMERIA

Se pasa ronda por la unidad de hospitalizacion, se controlan signos vitales los cuales se encuentran bajo los parametros normales y quedan registrados en sistema. se administra plan farmacologico los cuales tolera y no presenta reaccion adversa. paciente continua con sistema VAC funcional con presion negativa de -50. paciente sin cambios ni complicaciones.

20:45 luis.morales - LUIS ALBERTO MORALES PENAGOS - AUXILIAR DE ENFERMERIA

QUEDA PACIENTE EN LA HABITACIÓN TRANQUILA ESTABLE, CONSCIENTE ORIENTADA, RESPIRANDO O2 DEL MEDIO AMBIENTE, CON VENOPUNCION PERMEABLE TAPON, CON PRESENCIA DE SUS EXTREMIDADES INFERIORES MÓVILES, SISTEMA VACK FUNCIONAL A - 50, PACIENTE EN COMPAÑÍA DEL FAMILIAR.

21:05 susan.noreña - SUSAN YULISSA NOREÑA PERLAZA - AUXILIAR DE ENFERMERIA

Recibo paciente en habitacion 405A, acostado en cama con barandas elevadas, consciente y orientado en tiempo lugar y persona, estable, al examen fisico se observa: Respirando oxigeno ambiente sin dificultad, mucosas orales hidratadas, cuello movil, torax simetrico, venopuncion permeable, sin signos de flebitis, abdomen blando depresible no doloroso a la palpacion, con presencia de sus 4 extremidades moviles, se observa con vendaje elastico+ sistema vac funcional, sin complicacion, en compañia de familiar, elimina espontaneo en baño, sin complicacion, tranquilo.

2019-03-16

00:59 susan.noreña - SUSAN YULISSA NOREÑA PERLAZA - AUXILIAR DE ENFERMERIA

se pasa ronda por habitacion, se observa paciente tranquilo, en cama, con barandas de seguridad arriba, en compañia de familiar, tolerando oxigeno al ambiente, se le toman signos vitales los cuales se encuentran dentro de los parametros normales, recibe y tolera la via oral al igual que su tratamiento farmacologico, elimina espontaneo, sin ningun cambio hasta el momento.

06:58 susan.noreña - SUSAN YULISSA NOREÑA PERLAZA - AUXILIAR DE ENFERMERIA

Queda paciente en habitacion, acostado en cama con barandas elevadas, consciente, estable, con su sistema vac funcional, se le controlan signos vitales, se encuentran estables, se registran, no refiere dolor, duerme por intervalos largos, sin complicacion, venopuncion permeable, sin complicacion, en compañia de familiar, afebril.

07:15 andres.fonseca - ANDRES MAURICIO FONSECA GUERRERO - ENFERMERA (O)

Paciente que se traslada a sala de cirugia, paciente consiente despierto orientado en tiempo lugar y persona, con signos vitales estables dentro de los parametros normales, acseso venoso permeable, con sistema vac en miembro inferior der, se moviliza con ayuda elimina espontaneo, queda en la unidad de cirugia 2 piso en compañia de su familiar para su procedimiento

07:47 marcela.astaiza - MARCELA ASTAIZA - CIRCULANTE

RECIBO PACIENTE POR MEDIO DE TRANSFER EN CAMILLA EN COMPAÑIA DE AUXILIAR DE ENFERMERIA Y FAMILIAR PARA PROCEDIMIENTO QUIRURGICO COLGAJO COMPUESTO A DISTANCIA EN VARIOS TIEMPO CON LA DOCTORA ROBLEDO,SE OBSERVA ORIENTADO EN SUS TRES ESFERAS, VENA PERMEABLE PASANDO SSN 0.9% CON ANTIBIOTICO AMPICILIN+ SULBATAM CON ULTIMA DOSIS 6AM PASANDO CADA 6 HORAS, VENDAJE ELASTICO EN PIE DERECHO MAS DREN HEMOVC, AL INTERROGATORIO REFIERE AYUNO PROLONGADO, N HTA, NO DIABETICO, NO TIROIDES, ALERGICO A LA DIPIRONA, VIENE CON CONSENTIMIENTOS QUIRURGICO Y ANESTESICO FIRMADOS, SE CONFIRMA RESERVA DE SANGRE CON 2 UNIDADES O+ SC CON BACTERIOLOGO CARLOS CARRANZA, DOCUMENTOS COMPLETOS

08:30 yulyv.hernandez - YULY VANESSA HERNANDEZ ARTUNDUAGA - AUXILIAR DE ENFERMERIA

ingresa paciente al quirofano 2 en camilla despierto, conciente y orientado en compañia de circulante para procedimiento quirurgico lavado+desbridamiento+cambio de sistema vac+colgajo en MID con la dra. ana maria robledo, paciente con lev permeables con ssn al 0.9% en MSD, paciente refiere ser alergico a la dipirona y estar en ayuno, trae consentimientos firmados, se pasa paciente a mesa quirurgica por sus propios medioa, se monitoriza T/A: 126/68 FC:88 SPO2: 99%.

el dr.julio camacho induce anestesia raquidea con espinocam 26 y medicamentos abscritos al record de anestesia

el dr. roman mejia (ayudante) lava area quirurgica son soluciones yodadas, la dr. robledo viste con campos esteriles e inicia procedimiento quirurgico en compañia de instrumentadora nazly daza, ayudante y casa medica.

10:20 yulyv.hernandez - YULY VANESSA HERNANDEZ ARTUNDUAGA - AUXILIAR DE ENFERMERIA

termina procedimiento qx sin complicaciones.

se traslada paciente a sala de recuperacion en camilla bajo efectos de anestesia raquidea en compañia de anestesiologo y circulante,vena permeable liquidos limpios,herida qx limpia y seca cubierta con vendaje elastico+yeso+sistema de drenaje vac.

10:22 marcela.astaiza - MARCELA ASTAIZA - CIRCULANTE

RECIBO PACIENTE EN CAMILLA EN SALA DE RECUPERACION EN COMPAÑIA DE CIRCULANTE Y ANESTESIOLOGO BAJO EFECTOS DE ANESTESIA CONDUCTIVA DE PROCEDIMIENTO QUIRURGICO LAVADA+ DESBRIDAMIENTO+CAMBIO DE SISTEMA VAC+COLGAJO EN MID CON LA DOCTORA ANA MARIA ROBLEDO, SE OBSERVA VENA PERMEABLE PASANDO SSN 0.9%, HERIDA QUIRURGICA LIMPIA Y SECA EN MID CUBIERTA CON VENDAJE ELASTICO MAS VAC, SE ADMINISTRA OXIGNO POR VENTURY Y SE MONITORIZAN SIGNOS VITALES, PACIENTE TRANQUILO HASTA EL MOMENTO

14:06 angie.rebellon - AMGIE NATALIA REBELLON CALDERON - AUXILIAR DE ENFERMERIA

Ingresa nuevamente paciente a hospitalizacion 4 sur: terminada previa entrega de turno: Recibo paciente en habitacion 405a en compañia de familiar, paciente que se encuentra estrable orientado en sus tres esferas, en cama con barandas de seguridad elevadas, al examen fisico se observa tolerando oxigeno al ambiente con mucosas orales hiadratadas abdomen blando depresible sin dolor a la palpacion cuello movil sin adenopatias, torax simetrico, se observa con acceso venoso en mimebro superior derecho permeable sin signos de flebitis, se observa con vendaje en miembro inferior derecho sin imprignacion elimina espontaneo en baño sin complicaciones hasta el momento.

14:35 marcela.astaiza - MARCELA ASTAIZA - CIRCULANTE

SE COMENTA PACIENTE CON AUXILIAR CRISTIAN, EGRESA PACIENTE DE SALA DE RECUPERACION ORIENTADO EN SUS TRES ESFERAS, MOVILIZANDO EXTREMIDADES,HERIDA QUIRURGICA CUBIERTA CON VENDAJE ELASTICO LIMPIA Y SECA MAS SISTEMA VAC, SE HACE TRASLADO POR CAMILLERO CON DOCUMENTOS FOLEADOS Y RELACIONADOS EN LIBRO

16:59 angie.rebellon - AMGIE NATALIA REBELLON CALDERON - AUXILIAR DE ENFERMERIA

Se hace paso de ronda por la unidad paciente estable en cama con barandas de seguridad elevadas, paciente estable, en compañia de familiar, con signos vitales dentro del parametro normal, no refiere dolor, se le admisnitra su medicamento farmacologico sin complicaciones hasta el momento.

20:59 angie.rebellon - AMGIE NATALIA REBELLON CALDERON - AUXILIAR DE ENFERMERIA

Continuo con paciente en habitacion 405a en compañia de familiar, paciente orientado en sus tres esferas, con venopuncion permeable, con signos vitales dentro del parametro normal, no refiere dolor, con herida quirurgica limpia y seca con vendaje elastico sin complicaciones hasta el momento, eliminando espontaneo en baño, sin complicaciones.

23:59 angie.rebellon - AMGIE NATALIA REBELLON CALDERON - AUXILIAR DE ENFERMERIA

se hace paso de ronda por la unidad paciente en cama con barandas de seguridad elevadas, dormido, con signos vitales dentro del paraemtro normal, con venopuncion permable sin signos de flebitis, eliminando espontaneo en pisingo, con su sistema vac, con herida quierurgica limpia y seca en miembro inferior derecho sin no presenta hasta el momento.

06:59 angie.rebellon - AMGIE NATALIA REBELLON CALDERON - AUXILIAR DE ENFERMERIA

Entrego paciente en habitacion 405a en compañia de familiar paciente orientado en sus tres esferas, con signos vitales dentro del paraemtro normal, con acceso venoso permeable sin signos de flebitis, paciente con herida quirurgica limpia y seca sin imprignacion mas vendaje elastico y sistema vac, en cama con barandas de seguridad elevadas, no refiere dolor, sin complicaciones por el momento.

07:00 eliana.soto - ELIANA SOTO OSSA - AUXILIAR DE ENFERMERIA

Recibo paciente en habitacion 409 en cama con barandas elevadas acompañado por familiar, con manilla y rotulo de identificacion, orientado en tiempo, lugar y persona, con diagnostico de pop l+d dorso de pie derecho, al examen fisico se observa normocefalico, con apertura ocular, tolerando oxigeno al medio ambiente, mucosas humedas e hidratadas, respuesta verbal, cuello movil, torax simetrico abdomen blando depresible a la palpacion, miembros superiores presentes, venopuncion del dia 16 de marzo con cateter #20 conectado a R33 permeable sin signos de flebitis, eliminando espontaneo en baño, miembros inferiores presentes se observa mid con vendaje elastico mas sistema vac funcional, se moviliza con ayuda.

11:33 eliana.soto - ELIANA SOTO OSSA - AUXILIAR DE ENFERMERIA

Se pasa ronda por la habitacion del paciente que se encuentra en cama con barandas elevadas, orientado en tiempo, lugar y persona, tolerando oxigeno al medio ambiente, se toman signos vitales que se encuentran dentro de los parametros normales, recibe y tolera via oral, venopuncion permeable se administra tratamiento farmacologico segun orden medica, eliminando espontaneo en baño, mid con vendaje elastico mas sistema vac funcional, se realiza medidas de higiene y confort, permanece en compañia de familiar.

14:00 eliana.soto - ELIANA SOTO OSSA - AUXILIAR DE ENFERMERIA

2019-03-17

SE CONTINUA CON PACIENTE EN IGUALES CONDICIONES GENERALES, ORIENTADO EN TIEMPO, LUGAR Y PERSONA, TOLERANDO OXIGENO AL MEDIO AMBIENTE, CON SIGNOS VITALES QUE SE ENCUENTRAN DENTRO DE LOS PARAMETROS NORMALES, VENOPUNCION PERMEABLE, MID CON VENDAJE ELASTICO CONECTADOA SISTEMA VAC FUNCIONAL, PERMANECE EN COMPAÑIA DE FAMILIAR.

18:42 eliana.soto - ELIANA SOTO OSSA - AUXILIAR DE ENFERMERIA

Se pasa ronda por la habitacion del paciente que se encuentra en cama con barandas elevadas, orientado en tiempo, lugar y persona, tolerando oxigeno al medio ambiente, se toman signos vitales que se encuentran dentro de los parametros normales, recibe y tolera via oral, venopuncion permeable se administra tratamiento farmacologico segun orden medica, eliminando espontaneo en baño, mid con vendaje elastico mas sistema vac funcional, permanece en compañia de familiar.

20:59 eliana.soto - ELIANA SOTO OSSA - AUXILIAR DE ENFERMERIA

entrego paciente que se encuentra en cama con barandas elevadas, orientado en tiempo, lugar y persona, tolerando oxigeno al medio ambiente, con signos vitales que se encuentran dentro de los parametros normales, recibe y tolera via oral, venopuncion permeable tolera tratamiento farmacologico, mid con sistema vac funcional, eliminando espontaneo en baño, permanece en compañia de familiar.

21:05 robin.mendoza - ROBIN STIVEN MENDOZA MOSQUERA - ENFERMERA (O)

Recibo paciente en habitacion 405 en cama hospitalaria 405A con barandas en alto alerta orientado en tiempo lugar y persona con diagnostico medico de de postoperatorio de lavado mas desbridamiento de dorso en pie derecho, Al examen fisico se observa paciente normocefalico, tolerando oxigeno al medio ambiente sin signos de dificultad respiratoria, mucosas orales hidratadas, torax simetrico normoespansible, manejando buen patron respiratorio, miembros superiroes presentes con venopuncion en msi con yelco#20 del dia 16/03 mas tapon heparinizado sin signos de flebitis, abdomen blando depresible no

	doloroso a la palpacion, elimina espontaneo en piscingo, miembros inferiores presentes con herida en dorso de pie cubierto con sistema vac a succion negativa de -50 intermitente cubierta con vendaje elastico, piel integra, en compañia del familiar.
2019-03-18	**00:59 robin.mendoza - ROBIN STIVEN MENDOZA MOSQUERA - ENFERMERA (O)** se pasa ronda de seguridad por habitacion 405 en cama hospitalaria 405a encuentro paciente en buenas condiciones generales tolerando oxigeno a medio ambiente sin signos de dificultad respiratoria, durmiendo intervalos largos de tiempo, en compañia del familiar, con acceso venoso permeable para paso de liquidos y medicamentos, signos vitales dentro de los parametros normales. **06:55 robin.mendoza - ROBIN STIVEN MENDOZA MOSQUERA - ENFERMERA (O)** entrego paciente en habitacion 405 en cama hospitalaria 405A en buenas condiciones generales tolerando oxigeno a medio ambiente sin signos de dificultad respiratoria, consciente orientado en tiempo lugar y persona, con acceso venoso permeable para paso de liquidos y medicamentos, tolera vi aoral, elimina espontaneo en piscingo. **07:05 susan.noreña - SUSAN YULISSA NOREÑA PERLAZA - AUXILIAR DE ENFERMERIA** Recibo paciente en habitacion 405A, acostado en cama con barandas elevadas, consciente y orientado en tiempo lugar y persona, estable, al examen fisico se observa: Respirando oxigeno ambiente sin dificultad, mucosas orales hidratadas, cuello movil, torax simetrico, venopuncion permeable, sin signos de flebitis, abdomen blando depresible no doloroso a la palpacion, con presencia de sus 4 extremidades moviles, se observa con vendaje elastico+ sistema vac funcional, sin complicacion, en compañia de familiar, elimina espontaneo en baño, sin complicacion, tranquilo. **10:30 susan.noreña - SUSAN YULISSA NOREÑA PERLAZA - AUXILIAR DE ENFERMERIA** se pasa ronda por habitacion,paciente quer se observa paciente tranquilo, en cama, con barandas de seguridad arriba, en compañia de familiar, tolerando oxigeno al ambiente, se le toman signos vitales los cuales se encuentran dentro de los parametros normales, recibe y tolera la via oral al igual que su tratamiento farmacologico, elimina espontaneo, sin ningun cambio hasta el momento, no refiere dolor. **17:30 susan.noreña - SUSAN YULISSA NOREÑA PERLAZA - AUXILIAR DE ENFERMERIA** se pasa ronda por habitacion, paciente quer se observa paciente tranquilo, en cama, con barandas de seguridad arriba, en compañia de familiar, tolerando oxigeno al ambiente, se le toman signos vitales los cuales se encuentran dentro de los parametros normales, recibe y tolera la via oral al igual que su tratamiento farmacologico, elimina espontaneo, refiere cefalea, se le administra su analgesia, sin ningun cambio hasta el momento, no refiere dolor. **20:58 susan.noreña - SUSAN YULISSA NOREÑA PERLAZA - AUXILIAR DE ENFERMERIA** Queda paciente en habitacion, acostado en cama con barandas elevadas, consciente, estable, con su sistema vac funcional, se le controlan signos vitales, se encuentran estables, se registran, no refiere dolor, sin complicacion, venopuncion permeable, sin complicacion, en compañia de familiar. **21:00 cristian.sanchez - CRISTIAN DAVID SANCHEZ DONNEYS - AUXILIAR DE ENFERMERIA** Recibo paciente en unidad habitación 405a paciente que se encuentra acostado en cama con barandas de seguridad arriba, consiente despierto alerta responde al llamado, al examen fisico se observa tolerando oxigeno a medio ambiente, mucosa orales hidratadas, torax simetrico, abdomen blando depresible no refiere dolor a la palpación, extremnidades completas con vac en miembro inferior drecho funcional eliminando material sanguinolento, , acceso venoso permeable sin signos de flebitis, piel integra, elimina espontaneo, se moviliza con ayuda continua en la unidad en compañia de su familiar.
2019-03-19	**02:00 cristian.sanchez - CRISTIAN DAVID SANCHEZ DONNEYS - AUXILIAR DE ENFERMERIA** Se realiza paso de ronda por la unidad de hospitalizacion, se controlan signos vitales los cuales se encuentran bajo los parametros normales y quedan registrados en sistema. se administra plan farmacologico los cuales tolera y no presenta reaccion adversa. paciente continua con sistema VAC funcional. paciente sin cambios ni complicaciones. **06:55 cristian.sanchez - CRISTIAN DAVID SANCHEZ DONNEYS - AUXILIAR DE ENFERMERIA** Entrego paciente en habitacion, acostada en cama con las barandas elevadas en compañia de familiar, tolera la via oral y tratamiento farmacologico, signos vitales reportados en el sistema, afebril no refiere dolor, elimina espontaneo en baño, no presenta emesis ni deposiciones diarreicas, acceso venoso permebable sin signos de flebitis, sistema vac funcional en miemrbo inferior dercho con sistema VAC con presion negativa -50 queda en iguales condiciones generales sin cambios **07:45 luis.morales - LUIS ALBERTO MORALES PENAGOS - AUXILIAR DE ENFERMERIA** DESPUÉS DE LA ENTREGA DE TURNO, RECIBO PACIENTE EN LA HABITACIÓN TRANQUILA ESTABLE, CONSCIENTE ORIENTADA, CON UN DX DE POP L+D DORSO PIE DERECHO, AL EXAMEN FÍSICO SE LE OBSERVA TOLERANDO O2 DEL MEDIO AMBIENTE, CABEZA NORMOCEFÁLICA, TÓRAX SIMÉTRICO, ABDOMEN BLANDO NO DOLOR AL PALPAR, CON VENOPUNCIÓN PERMEABLE R33, CON PRESENCIA DE SUS EXTREMIDADES INFERIORES MÓVILES, SISTEMA VACK FUNCIONAL A -60PACIENTE EN COMPAÑÍA DEL FAMILIAR. **09:59 luis.morales - LUIS ALBERTO MORALES PENAGOS - AUXILIAR DE ENFERMERIA** SE PASA RONDA POR LA UNIDAD DEL PACIENTE SE LE OBSERVA TRANQUILO ESTABLE, SE LE ADMINISTRA SU TTO MEDICO, NO REFIERE DOLOR, PACIENTE EN COMPAÑÍA DEL FAMILIAR. **16:00 luis.morales - LUIS ALBERTO MORALES PENAGOS - AUXILIAR DE ENFERMERIA** SE CONTINUA CON LA PACIENTE SE LE OBSERVA TRANQUILA ESTABLE, CONSCIENTE ORIENTADO, RESPIRANDO O2 DEL MEDIO AMBIENTE, SE LE OBSERVA TRANQUILA ESTABLE, SIN DOLOR, NI MOLESTIAS, PACIENTE EN COMPAÑIA DEL FAMILIAR. **20:45 luis.morales - LUIS ALBERTO MORALES PENAGOS - AUXILIAR DE ENFERMERIA** QUEDA PACIENTE EN LA HABITACION TRANQUILO, ESTABLE, CONCIENTE ORIENTADO, RESPIRANDO O2 DEL MEDIO AMBIENTE, CON VENOPUNCION PERMEABLE R33, CON PRESENCIA DE SUS EXTREMIDADES INFERIORES, MOVILES, SISTEMA VACK FUNCIONAL -90, PACIENTE EN COMPAÑIA DEL FAMILIAR. **21:00 paul.vasquez - PAUL CRISTIAN VASQUEZ TRIVIÑO - ENFERMERA (O)**

posterior a la entrega de turno, recibo paciente en sala de hospitalizacion, en habitacion 405a, con diagnostico ya anotado en historia clinica, en cama, con barandas de seguirdad arriba, en compañia de familiar, conciente, orientado en sus tres esferas mentales, al examen fisico se observa normocefalico, tolerando oxigeno al ambiente, mucosas orales humedas e hidratadas, cuello centrado y movil, sin adenopatias, torax simetrico, con buen patron respiratorio, abdomen blando, depresible, no doloroso a la palpasion, elimina espontaneo, con sus cuatroe xtremidades presentes y moviles, con acceso venoso en miembro superior derecho mas r33, permeable, sin signos de flebitis, con herida quirurgica en miembro superior derecho cubierto con vendajee lastico limpio y seco mas sistema vac funcional, con presion negativa menos 60.

00:59 paul.vasquez - PAUL CRISTIAN VASQUEZ TRIVIÑO - ENFERMERA (O)

se pasa ronda por habitacion, se observa paciente tranquilo, en cama, con barandas de seguirdad arriba, en compañia de familiar, tolerando oxigeno al ambiente, se le toman signos vitales los cuales se encuentran dentro de los parametros normales, recibe y tolera la via oral al igual que su tratamiento farmacologico, elimina espontaneo en baño, se le cambia acceso venoso por protocolo y para procedimiento quirurgico, queda en miembro superior izquierdo con yelco numero 20 mas r33, permeable, sin signos de flebitis.

06:55 paul.vasquez - PAUL CRISTIAN VASQUEZ TRIVIÑO - ENFERMERA (O)

entrego paciente en sala de hospitalizacion, en habitacion 405a, en cama, con barandas de seguirdad arriba, en compañia de familiar, conciente, tolerando oxigeno al ambiente, recibe y tolera su tratamiento farmacologico, elimina esponatneo, con acceso venoso permeable, sin signos de flebitis, con glucometria de 87mg/dl, pendiente llamado de cirugia.

07:30 brandon.rodriguez - BRANDON ALFREDO RODRIGUEZ QUIÑONES - AUXILIAR DE ENFERMERIA

recibo paciente en cama 405a acostado con barandas arribas en sin compañia de familiar con un diagnotico de pos operatorio de defecto de piel pie derecho al examen fisico se observa paciente respirando oxigeno al medio ambiente tranquilo con cabeza normocefalica con cuello simetico con sus 4 extremidades presentes con acceso venoso permeable sin signos de flebitis eliminando espontaneo en baño no refiere dolor con abdomen blando depresible a la palpacion con su sistema vac funcional con vendaje elastico sin complicaciones tolerando via oral y tratamiento farmacologico

10:29 francia.avilez - FRANCIA ELENA AVILEZ - AUXILIAR DE ENFERMERIA

ingresa paciente en camilla a cirugia estable consiente orientado cona compañante y auxliar de enfermeria de hospitalizacion, refier ayuno correspondiente, alergico a la dipirona, lev 500 cc de ssn msi permeable, vendaje leastico pie derecho mas sitmas vacio vac(maquina canester y cargado) a quien se le va a realizar cirugia de lavado mas desbridamiento pie derecho con la Dra robledo, se confirma reserva de globulos rojos sin cruzar

10:30 lady.gomez - LADY JOHANNA GOMEZ TORO - CIRCULANTE

INGRESA PACIENTE A SALA DE CIRUGIA # 5 EN CAMILLA EN COMPAÑIA DE CIRCULANTE PARA PROCEDIMIENTO QUIRURGICO DE LAVADO DESBRIDAMEINTO + CAMBIO DE SISTEMA VAC EN MID CON LA DOCTORA ROBLEDO ,SE OBSERVA CONCIENTE ORIENTADO EN SUS TRES ESFERAS,VENA CANALIZADA EN MII CON LIQUIDOS ENDOVENOSOS,PACIENTE NO HIPERTENSA,NO DIABETICA, ALERGICO A LA DIPIRONA ,SE PASA A MESA OPERATORIA SE MONITORIZA SIGNOS VITALES T/A:110/80 MMHG,FC 60 ,SPO2 98%.

EL DR BOLAÑOS INDUCE CON ANESTESIA GENERALCON MEDICAMENTOS ASJUNTOS AL REGISTRO DE ANESTESIA Y DEJA MASCARA LARINGUEA #5 FDA Y CONECTADA A LA MAQUINA DE ANESTESIA PARA VENTILACION MECANICA

2019-03-20

POR ORDEN MEDICA ADMINISTRO MEDICAMENTOS QUEDAN REGISTRADOS BAJO RECROD DE ANESTESIA Y HOJA DE MEDICAMENTOS

LA DRA LAURA REALIZA ASEPSIA Y ANTISEPSIA EN ZONA QUIRURGICA CON ISODINES YODADOS.

LA INSTRUMENTADORA VISTE CON CAMPOS ESTERILES Y SE INICIA PROCEDIMIENTO QUIRURGICO SIN NINGUNA COMPLICACION,MEDICO CIRUJANO DRA ROBLEDO ,MEDICO ANESTESIOLOGO ,MEDICO AYUDANTE LAURA INSTRUMENTADORA QUIRURGICA SONIA HERRERA , CASA MEDICA ,CIRCULANTE.

11:50 lady.gomez - LADY JOHANNA GOMEZ TORO - CIRCULANTE

LA DRA ROBLEDO QUIEN TERMINA PROCEIMIENTO SIN OCMPLICACION SE TRASLDA PACIENTE PARA EL AREA DE RECUPERACION EN CAMILLA DESPIERTOO EN COMPAÑIA DEL ANESTESIOLOGO Y DE LA CIRCULANTE

11:50 francia.avilez - FRANCIA ELENA AVILEZ - AUXILIAR DE ENFERMERIA

ingresa paciente en camilla a recuperacion bajo efectos de anestesia general se coloca oxigeno por vnetury de un pos quirugico de lavado mas desbridamiento pie derecho con sistema vac en compañia del anestesiogo y la circulante lev 500 cc d esns peremavle sv T/A 120/79 mmhg FC 78x´SPO99% herida quirugica cubierta con vendaje l elastico limpio mas sistema vacio vac,alergico a la dipirona

13:21 marcela.astaiza - MARCELA ASTAIZA - CIRCULANTE

SE COMENTA PACIENTE CON AUXILIAR MARCELA, EGRESA DE SALA DE RECUPERACION ORIENTADO EN SUS TRES ESFERAS, VENA PERMEABLE PASANDO SSN 0.9%, HERIDA QUIRURGICA LIMPIA Y SECA CUBIERTA CON VENDAJE ELASTICO, SE ADMISTRA OXIGENO POR VENTURY Y SE MONITORIZAN SIGNOS VITALES, PACIENTE TRANQUILO HASTA EL MOMENTO.

14:16 brandon.rodriguez - BRANDON ALFREDO RODRIGUEZ QUIÑONES - AUXILIAR DE ENFERMERIA

continuo con paciente en cama 405a acostado con barandas arribas en sin compañia de familiar con un diagnotico de pos operatorio de defecto de piel pie derecho al examen fisico se observa paciente respirando oxigeno al medio ambiente tranquilo con cabeza normocefalica con cuello simetico con sus 4 extremidades presentes con acceso venoso permeable sin signos de flebitis eliminando espontaneo en baño no refiere dolor con abdomen blando depresible a la palpacion con su sistema vac funcional con vendaje elastico sin complicaciones tolerando via oral y tratamiento farmacolo

17:24 brandon.rodriguez - BRANDON ALFREDO RODRIGUEZ QUIÑONES - AUXILIAR DE ENFERMERIA

se hace paso de ronda tranquila signos vitales estaables dentro de sus parametros normales eliminando en piscingo con sistema vac funcional menos 50 tolerando oxigeno al medio ambinte tolerando vias oral y tratamiento farmacologico sin complicaciones

21:00 susan.noreña - SUSAN YULISSA NOREÑA PERLAZA - AUXILIAR DE ENFERMERIA

Recibo paciente en habitacion 405A, acostado en cama con barandas elevadas, consciente y orientado en tiempo lugar y persona, estable, al examen fisico se observa: Respirando oxigeno ambiente sin dificultad, mucosas orales hidratadas, cuello movil, torax simetrico, venopuncion permeable, sin signos de flebitis, abdomen blando depresible no doloroso a la palpacion, con presencia de sus 4 extremidades moviles, se observa con vendaje elastico+ sistema vac funcional, sin complicacion, en compañia de familiar, elimina espontaneo en baño, sin complicacion, tranquilo.

00:59 susan.noreña - SUSAN YULISSA NOREÑA PERLAZA - AUXILIAR DE ENFERMERIA

se pasa ronda por habitacion, paciente que se observa paciente tranquilo, en cama, con barandas de seguridad arriba, en compañia de familiar, tolerando oxigeno al ambiente, se le toman signos vitales los cuales se encuentran dentro de los parametros normales, recibe y tolera la via oral al igual que su tratamiento farmacologico, elimina espontaneo, sin ningun cambio hasta el momento, no refiere dolor.

06:58 susan.noreña - SUSAN YULISSA NOREÑA PERLAZA - AUXILIAR DE ENFERMERIA

Queda paciente en habitacion, acostado en cama con barandas elevadas, consciente, estable, con su sistema vac funcional, se le controlan signos vitales, se encuentran estables, se registran, no refiere dolor, sin complicacion, venopuncion permeable, duerme por intervalos largos, sin complicacion, en compañia de familiar.

07:00 andres.fonseca - ANDRES MAURICIO FONSECA GUERRERO - ENFERMERA (O)

Terminada previa entrega de turno recibo paciente en unidad habitación 405a paciente que se encuentra acostado en cama con barandas de seguridad arriba, consiente despierto alerta responde al llamado, al examen fisico se observa tolerando oxigeno a medio ambiente, mucosa orales hidratadas, torax simetrico, abdomen blando depresible no refiere dolor a la palpación, extremnidades completas con vac en miembro inferior drecho funcional eliminando material sanguinolento, , acseso venoso permeable sin signos de flebitis, piel integra, elimina espontaneo, se moviliza con ayuda continua en la unidad en compañia de su familiar.

10:00 angie.rebellon - AMGIE NATALIA REBELLON CALDERON - AUXILIAR DE ENFERMERIA

Se hace paso de ronda por la unidad paciente estable, en compañia de familiar, no refiere dolor, eliminando espontaneo en baño, con su vac permeable, se le administra su medicamento farmacologico, se realiza su baño personal con acceso venoso permeable sin complicaciones hasta el momento.

13:57 andres.fonseca - ANDRES MAURICIO FONSECA GUERRERO - ENFERMERA (O)

Queda paciente en unidad habitaciòn 405a paciente que pasa buen turno consiente orientado en tiempo lugar y persona, no refiere dolor , no presento picos febriles, queda con signos vitales estables dentro de los parametros normales, tolero su tratamiento farmacologico, tolero via oral , con acseso venoso permeable sin signos de flebitis , elimina espontaneo en el baño, se moviliza por propios medios, queda con vac en miembro inferior derecho funcional, continua en la unidad en compañia de familiar.

14:00 marcela.zapata - MARCELA ZAPATA GARCÍA - AUXILIAR DE ENFERMERIA

2019-03-21

terminando previa entrga de turno recibo paciente en habitacion 405a en cama con barandas elevadas despierto conciente estable en compañia de familiar con diagnostico anotado en historia clinica al examen fisico se observa normocefalico apertura ocular espontanea respirando oxigeno al ambiente mucosas orales humedas e hidrtadas con herida en menton lado derecho descubierta torax simetrico normoexpandible abdomen blando depresible sin dolor a la palpacion canalizado en miemrbo superior izquierdo conectado a tapon para el paso de medicamentos con extremidades completas y moviles paciente que se moviliza con ayuda de muletas se observa en miembro inferior derecho sistema vac funcional con vendaje elastico limpio y seco con presion negativa de -50 elimina espontaneo en baño.

18:00 marcela.zapata - MARCELA ZAPATA GARCÍA - AUXILIAR DE ENFERMERIA

se pasa ronda por el servicio se observa al paicente tranquilo estable en compañia de familiar se controlan signos vitales se registran en el sistema recibe y tolera tratamiento farmacolgocio recibe y tolera la via oral elimina espontaneo en baño se moviliza por sus propios medios hasta el momento estable.

20:50 marcela.zapata - MARCELA ZAPATA GARCÍA - AUXILIAR DE ENFERMERIA

entrego paciente en habitacion 405a en cama con barandas elevadas despierto conciente estable en compañia de familiar se controlan signos vitales se registran en el sistema recibe y tolera tratameinto farmacolgocio recibe y tolera la via oral elimina espontaneo en baño se movilzia con ayuda muletas se canaliza venopuncion por daño hasta el momento estable.

21:00 david.pachajoa - DAVID PACHAJOA GARCIA - AUXILIAR DE ENFERMERIA

DESPUES DE LA PREVIA ENTREGA DE TURNO RECIBO A PACIENTE EN LA HABITACION 405A, PACIENTE EN CAMA ESTABLE, TOLERANDO OXIGENO AL MEDIOAMBIENTE, CON RESPUESTA VERBAL Y MOTORA PRESENTE, ORIENTADO EN TIEMPO LUGAR Y PERSONA, CON DIAGNOSTICO MEDICO ANOTADO EN LA HISTORIA CLINICA, AL EXAMEN FISICO SE OBSERVA CRANEO NORMOCEFALICO, PUPILAS ISOCORICAS, MUCOSAS HUMEDAS HE HIDRATADAS, CUELLO MOVIL SIN PRESENCIA DE ADENOPATIAS, TORAX SIMETRICO, NORMO EXPANSIBLE, ABDOMEN BLANDO Y DEPRESIBLE SIN DOLOR A LA PALPACION, SE OBSERVA ACCESO VENOSO EN MIEMBRO SUPERIOR DERECHO MAS TAPON HEPARINIZADO PERMABLE AL PASO DE LIQUIDOS SIN PRESENCIA DE FLEBITIS, PACIENTE CON SUS CUATROE XTREMIDADES PRESENTES Y MOVILES, SE OBSERVA EN MIEMBRO INFERIOR DERECHO SISTEMA VAC CONPRESION -50, SE MOVILIZA POR SUS PROPIOS MEDIOS, TOLERA VIA ORAL ELIMINA ESPONTANEO, QUEDA EN LA HABITACION EN COMPAÑIA DE FAMILIAR, POR EL MOMENTO SIN CAMBIOS NOTORIOS VISIBLES.

23:59 david.pachajoa - DAVID PACHAJOA GARCIA - AUXILIAR DE ENFERMERIA

SE HACE RONDA DE ENFERMERIA POR LA UNIDAD, PACINETE EN CAMA, ESTABLE, TRANQUILO, ORIENTADA EN TIEMPO LUGAR Y PERSONA, TOLERANDO OXIGENO AL MEDIOAMBIENTE, CON ESPUESTA VERBAL Y MOTORA PRESENTE, CON SIGNOS VITALES DENTRO DE LOS PARAMETROS NORMALES, SE ADMINISTRA TRATAMIENTO FARMACOLOGICO, SEGUN ORDEN MEDICA SIN NINGUNA COMPLICACION, ACCESO VENOSO PERMEBLE SIN PRESENCIA DE FLEBITIS, PACIENTE QUE TOLERA VIA ORAL, ELIMNA ESPONTANEO, QUEDA EN LA HABITACION EN COMPAÑIA DE FAMILIAR, POR EL MOMENTO SIN CAMBIOS NOTORIOS VISIBLES.

06:56 david.pachajoa - DAVID PACHAJOA GARCIA - AUXILIAR DE ENFERMERIA

2019-03-22

QUEDA PACIENTE EN CAMA, ESTABLE, TRANQUILO, ORIENTADA EN TIEMPO LUGAR Y PERSONA, TOLERANDO OXIGENO AL MEDIOAMBIENTE, CON RESPUESTA VERBAL Y MOTORA PRESENTE, CON SIGNOS VITALES DENTRO DE LOS PARAMETROS NORMALES, SE ADMINISTRA TRATAMIENTO FARMACOLOGICO, SEGUN ORDEN MEDICA SIN NINGUNA COMPLICACION,

ACCESO VENOSO PERMEBLE SIN PRESENCIA DE FLEBITIS, PACIENTE QUE TOLERA VIA ORAL, ELIMNA ESPONTANEO, QUEDA EN LA HABITACION EN COMPAÑIA DE FAMILIAR, POR EL MOMENTO SIN CAMBIOS NOTORIOS VISIBLES.

07:00 laura.gutierrez - LAURA VANESSA GUTIERREZ MINAYO - ENFERMERA (O)

Recibo paciente en habitacion en cama con barandas en alto alerta orientado en tiempo lugar y persona con diagnostico de pop de lavado mas desbridamiento de dorso en pie derecho. Al examen fisico se obsetva paciente normocefalico, tolerando oxigeno al medio ambiente, mucosas orales hidratadas, torax simetrico manejando buenso patrones respiratorios, miembros superiroes presentes con venopuncion en msd con yelco#20 del dia 21/03 mas th sin signos de flebitis, abdomen blando depresible a la palpacion, elimina espontaneo, miembros inferiores presentes con herida en dorso de pie cubierto con sistema vac succion negativa de -90 continua cuiblerta con vendaje elastico, piel integra paciente .

11:00 laura.gutierrez - LAURA VANESSA GUTIERREZ MINAYO - ENFERMERA (O)

Paso ronda por la habitacion del paciente se cotnrolan signos vitales que se encuentra en parametros normales, se administra tratamiento farmacologico elimina espontaneo en baño no refiere dolor razon por la cual no reciobe analgesia permanece en compañia de familiar

13:50 laura.gutierrez - LAURA VANESSA GUTIERREZ MINAYO - ENFERMERA (O)

Entrego paciente en hbaitacion en cama con barandas en alto alerta orientado en tiempo lugar y persona con signos vitales que se encunetra en parametrs normales, se administra tratamiento farmacologico, elimina espontaneo en baño no refiere dolor permanece en compañia de familiar. sistema vac funcioanl

14:05 robin.mendoza - ROBIN STIVEN MENDOZA MOSQUERA - ENFERMERA (O)

Recibo paciente en habitacion 405 en cama hospitalaria 405A con barandas en alto alerta orientado en tiempo lugar y persona con diagnostico medico de de postoperatorio de lavado mas desbridamiento de dorso en pie derecho, Al examen fisico se observa paciente normocefalico, tolerando oxigeno al medio ambiente sin signos de dificultad respiratoria, mucosas orales hidratadas, torax simetrico normoespansible, manejando buen patron respiratorio, miembros superiroes presentes con venopuncion en miembro superior izquierdo con cateter numero 22 mas tapon heparinizado sin signos de flebitis, abdomen blando depresible no doloroso a la palpacion, elimina espontaneo en piscingo, miembros inferiores presentes con herida en dorso de pie cubierto con sistema vac a succion negativa de -90 intermitente cubierta con vendaje elastico, piel integra, en compañia del familiar.

17:30 robin.mendoza - ROBIN STIVEN MENDOZA MOSQUERA - ENFERMERA (O)

se pasa ronda de seguridad pro habitacion 405 en cama hospitalaria 405A encuentro paciente en buenas condiciones generales tolerando oxigeno a medio ambiente sin signos de dificultad respiratoria en compañia del familiar, con acceso venoso permeable sin signos de flebitis con tapon heparinizado, consiente orientado signos vitales estables, recibe tratameinto farmacologico segun orden medica.

20:59 robin.mendoza - ROBIN STIVEN MENDOZA MOSQUERA - ENFERMERA (O)

entrego paciente en habitacion 405 en cama hospitalaria 405A en buenas condiciones generales tolerando oxigeno a medio ambiente sin signos de dificultad respiratoria, con acceso venoso permeable para paso de liquidos y medicamentos endovenosos, en compañia del familiar, signos vitales dentro de los parametros normales, tolera via oral sin novedad ni complicaciones.

21:45 luis.morales - LUIS ALBERTO MORALES PENAGOS - AUXILIAR DE ENFERMERIA

DESPUÉS DE LA ENTREGA DE TURNO, RECIBO PACIENTE EN LA HABITACIÓN TRANQUILO ESTABLE, CONSCIENTE ORIENTADO, CON UN DX DE POP L+D DORSO PIE DERECHO, AL EXAMEN FÍSICO SE LE OBSERVA TOLERANDO O2 DEL MEDIO AMBIENTE, CABEZA NORMOCEFÁLICA, TÓRAX SIMÉTRICO, ABDOMEN BLANDO NO DOLOR AL PALPAR, CON VENOPUNCIÓN PERMEABLE TAPÓN DERECHO, CON PRESENCIA DE SUS EXTREMIDADES INFERIORES MÓVILES, EN MID CON FÉRULA MAS VENDAJE ELÁSTICO + SISTEMA VAC FUNCIONAL A -90 PACIENTE EN COMPAÑÍA DEL FAMILIAR.

2019-03-23

00:00 luis.morales - LUIS ALBERTO MORALES PENAGOS - AUXILIAR DE ENFERMERIA

SE PASA RONDA POR LA UNIDAD DEL PACIENTE SE LE OBSERVA TRANQUILA ESTABLE, SE LE TOMAN LOS SIGNOS VITALES, SE LE ADMINISTRA SU TTO MEDICO, SE LE ADMINISTRA SU TTO MEDICO, PACIENTE EN COMPAÑÍA DEL FAMILIAR.

06:45 luis.morales - LUIS ALBERTO MORALES PENAGOS - AUXILIAR DE ENFERMERIA

QUEDA PACIENTE TRANQUILA ESTABLE, ALERTA CONSCIENTE ORIENTADO, RESPIRANDO O2 DEL MEDIO AMBIENTE, CON VENOPUNCION PERMEABLE R33, CON PRESENCIA DE SUS EXTREMIDADES INFERIORES MOVILES, SISTEMA VACK FUNCIONAL A -90, FERULA MAS VENDAJE ELASTICO, PACIENTE EN COMPAÑÍA DEL FAMILIAR.

07:05 susan.noreña - SUSAN YULISSA NOREÑA PERLAZA - AUXILIAR DE ENFERMERIA

Recibo paciente en habitacion 405A, acostado en cama con barandas elevadas, consciente y orientado en tiempo lugar y persona, estable, al examen fisico se observa: Respirando oxigeno ambiente sin dificultad, mucosas orales hidratadas, cuello movil, torax simetrico, venopuncion permeable, sin signos de flebitis, abdomen blando depresible no doloroso a la palpacion, con presencia de sus 4 extremidades moviles, se observa con vendaje elastico+ sistema vac a presion -90 funcional, sin complicacion, en compañia de familiar, elimina espontaneo en baño, sin complicacion, tranquilo.

10:30 susan.noreña - SUSAN YULISSA NOREÑA PERLAZA - AUXILIAR DE ENFERMERIA

se pasa ronda por habitacion, paciente que se observa paciente tranquilo, en cama, con barandas de seguridad arriba, en compañia de familiar, tolerando oxigeno al ambiente, se le toman signos vitales los cuales se encuentran dentro de los parametros normales, recibe y tolera la via oral al igual que su tratamiento farmacologico, elimina espontaneo, sin ningun cambio hasta el momento, no refiere dolor.

17:30 susan.noreña - SUSAN YULISSA NOREÑA PERLAZA - AUXILIAR DE ENFERMERIA

se pasa ronda por habitacion, paciente que se observa paciente tranquilo, en cama, con barandas de seguridad arriba, en compañia de familiar, tolerando oxigeno al ambiente, se le toman signos vitales los cuales se encuentran dentro de los parametros normales, recibe y tolera la via oral al igual que su tratamiento farmacologico, elimina espontaneo, sin ningun cambio hasta el momento, no refiere dolor.

20:59 susan.noreña - SUSAN YULISSA NOREÑA PERLAZA - AUXILIAR DE ENFERMERIA

Queda paciente en habitacion, acostado en cama con barandas elevadas, consciente, estable, con su sistema vac funcional, se le controlan signos vitales, se encuentran estables, se registran, no refiere dolor, sin complicacion, venopuncion permeable, sin complicacion, en compañia de familiar.

21:00 marcela.zapata - MARCELA ZAPATA GARCÍA - AUXILIAR DE ENFERMERIA

terminando previa entrga de turno recibo paciente en habitacion 405a en cama con barandas elevadas despierto conciente estable en compañia de familiar con diagnostico anotado en historia clinica al examen fisico se observa normocefalico apertura ocular espontanea respirando oxigeno al ambiente mucosas orales humedas e hidratadas con herida en menton lado derecho cicatrizada torax simetrico normoexpandible abdomen blando depresible sin dolor a la palpacion canalizado en miemrbo superior izquierdo conectado a tapon para el paso de medicamentos con extremidades completas y moviles paciente que se moviliza con ayuda de muletas se observa en miembro inferior derecho sistema vac funcional con vendaje elastico limpio y seco con presion negativa de -90 elimina espontaneo en baño.

2019-03-24

01:59 marcela.zapata - MARCELA ZAPATA GARCÍA - AUXILIAR DE ENFERMERIA

se pasa ronda por el servicio se observa al paciente en habitacion 405a en cama con barandas elevadas tranquilo estable en compañia de familiar se controlan signos vitales se registran en el sistema recibe y tolera tratamiento farmacologico recibe y tolera la via oral elimina espontaneo en baño se moviliza con ayuda de muletas duerme intervalos largos no recibe la analgesia ya que no refiere dolor hasta el momento estable.

06:50 marcela.zapata - MARCELA ZAPATA GARCÍA - AUXILIAR DE ENFERMERIA

entrego paciente en habitacion 405a en cama con barandas elevadas despierto conciente estable se controlan signos vitales se registran en el sistema la momento de la admininstracion de medicamentos no recibe la ranitidina ya que no esta recibiendo antibiotico ni analgesia, elimina espontaneo en baño se moviliza con muletas se observa sistema vac funcional a -90 hasta el momento estable.

07:00 david.pachajoa - DAVID PACHAJOA GARCIA - AUXILIAR DE ENFERMERIA

DESPUES DE LA PREVIA ENTREGA DE TURNO RECIBO A PACIENTE EN LA HABITACION 405A, PACIENTE EN CAMA ESTABLE, TOLERANDO OXIGENO AL MEDIOAMBIENTE, CON RESPUESTA VERBAL Y MOTORA PRESENTE, ORIENTADO EN TIEMPO LUGAR Y PERSONA, CON DIAGNOSTICO MEDICO ANOTADO EN LA HISTORIA CLINICA, AL EXAMEN FISICO SE OBSERVA CRANEO NORMOCEFALICO, PUPILAS ISOCORICAS, MUCOSAS HUMEDAS HE HIDRATADAS, CUELLO MOVIL SIN PRESENCIA DE ADENOPATIAS, TORAX SIMETRICO, NORMO EXPANSIBLE, ABDOMEN BLANDO Y DEPRESIBLE SIN DOLOR A LA PALPACION, SE OBSERVA ACCESO VENOSO EN MIEMBRO SUPERIOR DERECHO MAS TAPON HEPARINIZADO PERMABLE AL PASO DE LIQUIDOS SIN PRESENCIA DE FLEBITIS, PACIENTE CON SUS CUATROE XTREMIDADES PRESENTES Y MOVILES, SE OBSERVA EN MIEMBRO INFERIOR DERECHO SISTEMA VAC CONPRESION -50, SE MOVILIZA POR SUS PROPIOS MEDIOS, TOLERA VIA ORAL ELIMINA ESPONTANEO, QUEDA EN LA HABITACION EN COMPAÑIA DE FAMILIAR, POR EL MOMENTO SIN CAMBIOS NOTORIOS VISIBLES.

11:00 david.pachajoa - DAVID PACHAJOA GARCIA - AUXILIAR DE ENFERMERIA

SE HACE RONDA DE ENFERMERIA POR LA UNIDAD, PACINETE EN CAMA, ESTABLE, TRANQUILO, ORIENTADA EN TIEMPO LUGAR Y PERSONA, TOLERANDO OXIGENO AL MEDIOAMBIENTE, CON ESPUESTA VERBAL Y MOTORA PRESENTE, CON SIGNOS VITALES DENTRO DE LOS PARAMETROS NORMALES, SE ADMINISTRA TRATAMIENTO FARMACOLOGICO, SEGUN ORDEN MEDICA SIN NINGUNA COMPLICACION, ACCESO VENOSO PERMEBLE SIN PRESENCIA DE FLEBITIS, PACIENTE QUE TOLERA VIA ORAL, ELIMNA ESPONTANEO, QUEDA EN LA HABITACION EN COMPAÑIA DE FAMILIAR, POR EL MOMENTO SIN CAMBIOS NOTORIOS VISIBLES.

13:56 david.pachajoa - DAVID PACHAJOA GARCIA - AUXILIAR DE ENFERMERIA

QUEDA PACIENTE EN CAMA, ESTABLE, TRANQUILO, ORIENTADA EN TIEMPO LUGAR Y PERSONA, TOLERANDO OXIGENO AL MEDIOAMBIENTE, CON RESPUESTA VERBAL Y MOTORA PRESENTE, CON SIGNOS VITALES DENTRO DE LOS PARAMETROS NORMALES, SE ADMINISTRA TRATAMIENTO FARMACOLOGICO, SEGUN ORDEN MEDICA SIN NINGUNA COMPLICACION, ACCESO VENOSO PERMEBLE SIN PRESENCIA DE FLEBITIS, PACIENTE QUE TOLERA VIA ORAL, ELIMNA ESPONTANEO, QUEDA EN LA HABITACION EN COMPAÑIA DE FAMILIAR, POR EL MOMENTO SIN CAMBIOS NOTORIOS VISIBLES.

14:00 paul.vasquez - PAUL CRISTIAN VASQUEZ TRIVIÑO - ENFERMERA (O)

posterior a la entrega de turno, recibo paciente en sala de hospitalizacion, en habitacion 405a, con diagnostico ya anotado en historia clinica, en cama, con barandas de seguirdad arriba, en compañia de familiar, conciente, orientado en sus tres esferas mentales, al examen fisico se observa normocefalico, tolerando oxigeno al ambiente, mucosas orales humedas e hidratadas, cuello centrado y movil, sin adenopatias, torax simetrico, con buen patron respiratorio, abdomen blando, depresible, no doloroso a la palpasion, elimina espontaneo, con sus cuatro extremidades presentes y moviles, con acceso venoso en miembro superior derecho mas tapon heparinizado, permeable, sin signos de flebitis, con herida quirurgica en miembro inferior derecho cubierto con vendaje elastico limpio y seco mas sistema vac con presion negativa de menos 50.

16:59 paul.vasquez - PAUL CRISTIAN VASQUEZ TRIVIÑO - ENFERMERA (O)

se pasa ronda por habitacion, se observa paciente tranquilo, en cama, con barandas de seguirdad arriba, en compañia de familiar, conciente, toelrando oxigeno al ambiente, se le toman signos vitales los cuales se encuentran dentro de los parametros normales, recibe y tolera la via oral al igual que su tratamiento farmacologico, elimina espontaneo, sin ningun cambio hasta el momento.

20:55 paul.vasquez - PAUL CRISTIAN VASQUEZ TRIVIÑO - ENFERMERA (O)

entrego paciente en sala de hospitalizacion, en habitacion 405a, en cama, con barandas de seguridad arriba, en compañia de familiar, conciente, tolerando oxigeno al ambiente, con signos vitales dentro de los parametros normales, recibe y tolera la via oral al igual que su tratamiento farmacologico, elimina espontaneo, con acceso venoso permeable, sin signos de flebitis.

21:00 angie.rebellon - AMGIE NATALIA REBELLON CALDERON - AUXILIAR DE ENFERMERIA

Terminada previa entrega de turno: Recibo paciente en habitacion 405 en compañia de familiar, paciente en cama con barandas de seguridad elevadas, consiente en sus tres esferas tiempo lugar y persona con dignostico medico anotado en historia clinica al examen fisico se observa tolerando oxigeno al ambiente con mucosas orales hidratadas, cuello movil sin adenopatias, torax simetrico, abdomen blando depresible sin dolor a la palpacion, se observa con acceso venoso en miembro superior derecho permeable sin signos de felbitis mas tapon heparinizado, con herida quirurgica limpia y seca en miembro superior derecho con vendaje elastico mas sistemas vac negativa de menos 50, no refiere dolor, elimina espontaneo en baño, con sus cuatro extremidades presentes y moviles.

2019-03-25	**01:59 angie.rebellon - AMGIE NATALIA REBELLON CALDERON - AUXILIAR DE ENFERMERIA** Se hace paso de ronda por la unidad paciente dormido en cama, con barandas de seguridad elevadas, paciente tranquilo estable, con signos de vitales dentro del parametro normal, no refiere dolor, con acceso venoso permeable no refiere dolor, eliminando espontaneo en baño sin complicaciones hasta el momento. **06:59 angie.rebellon - AMGIE NATALIA REBELLON CALDERON - AUXILIAR DE ENFERMERIA** Entrego paciente en habitacion 405a en compañia de familiar paciente orientado en sus tres esferas tiempo lugar y persona, con signos vitales dentro del parametro normal, no refiere dolor, se le admisnitra su medicamento farmacologico, con herida limpia y seca, elimina espontaneo en baño, se le hace cambio de venopuncion por protocolo queda en miembro superior izquierdo, sin complicaciones. **07:00 cristian.sanchez - CRISTIAN DAVID SANCHEZ DONNEYS - AUXILIAR DE ENFERMERIA** Recibo paciente en sala de hospitalizacion, en habitacion 405a, con diagnostico ya anotado en historia clinica, en cama, con barandas de seguridad arriba, en compañia de familiar, consciente, orientado en sus tres esferas mentales, al examen fisico se observa normocefalico, tolerando oxigeno al ambiente, mucosas orales humedas e hidratadas, cuello centrado y movil, sin adenopatias, torax simetrico, con buen patron respiratorio, abdomen blando, depresible, no doloroso a la palpasion, elimina espontaneo, con sus cuatro extremidades presentes y moviles, con acceso venoso en miembro superior derecho mas tapon heparinizado, permeable, sin signos de flebitis, con herida quirurgica en miembro inferior derecho cubierto con vendaje elastico limpio y seco mas sistema vac con presion negativa de -50. **10:00 cristian.sanchez - CRISTIAN DAVID SANCHEZ DONNEYS - AUXILIAR DE ENFERMERIA** Se realiza paso de ronda por la unidad de hospitalizacion, se controlan signos vitales los cuales se encuentra dentro de los parametros normales y quedan registrados en sistema. se administra plan farmacologico los cuales tolera y no presenta reaccion adversa. paciente asintomatico sin cambios ni complicaciones. sistema VAC funcional. **13:55 cristian.sanchez - CRISTIAN DAVID SANCHEZ DONNEYS - AUXILIAR DE ENFERMERIA** Entrego paciente en sala de hospitalizacion, en habitacion 405a, en cama, con barandas de seguridad arriba, en compañia de familiar, conciente, tolerando oxigeno al ambiente, con signos vitales dentro de los parametros normales, recibe y tolera la via oral al igual que su tratamiento farmacologico, elimina espontaneo, con acceso venoso permeable, sin signos de flebitis. **15:00 susan.noreña - SUSAN YULISSA NOREÑA PERLAZA - AUXILIAR DE ENFERMERIA** Recibo paciente en habitacion 405A, acostado en cama con barandas elevadas, consciente y orientado en tiempo lugar y persona, estable, al examen fisico se observa: Respirando oxigeno ambiente sin dificultad, mucosas orales hidratadas, cuello movil, torax simetrico, venopuncion permeable, sin signos de flebitis, abdomen blando depresible no doloroso a la palpacion, con presencia de sus 4 extremidades moviles, se observa con vendaje elastico+ sistema vac a presion -90 funcional, sin complicacion, en compañia de familiar, elimina espontaneo en baño, sin complicacion, tranquilo. **17:30 susan.noreña - SUSAN YULISSA NOREÑA PERLAZA - AUXILIAR DE ENFERMERIA** se pasa ronda por habitacion, paciente que se observa paciente tranquilo, en cama, con barandas de seguridad arriba, en compañia de familiar, tolerando oxigeno al ambiente, se le toman signos vitales los cuales se encuentran dentro de los parametros normales, recibe y tolera la via oral al igual que su tratamiento farmacologico, elimina espontaneo, sin ningun cambio hasta el momento, no refiere dolor. **20:58 susan.noreña - SUSAN YULISSA NOREÑA PERLAZA - AUXILIAR DE ENFERMERIA** Queda paciente en habitacion, acostado en cama con barandas elevadas, consciente, estable, con su sistema vac funcional, se le controlan signos vitales, se encuentran estables, se registran, no refiere dolor, sin complicacion, venopuncion permeable, sin complicacion, en compañia de familiar. **21:00 paul.vasquez - PAUL CRISTIAN VASQUEZ TRIVIÑO - ENFERMERA (O)** posterior a la entrega de turno, recibo paciente en sala de hospitalizacion, en habitacion 405a, con diagnostico ya anotado en historia clinica, en cama, con barandas de seguridad arriba, en compañia de familiar, conciente, orientado en sus tres esferas mentales, al examen fisico se observa normocefalico, tolerando oxigeno al ambiente, mucosas orales humedas e hidratadas, cuello centrado y movil, sin adenopatias, torax simetrico, con buen patron respiratorio, abdomen blando, depresible, no doloroso a la palpasion, elimina espontaneo, con sus cuatro extremidades presentes y moviles, con acceso venoso en miembro superior izquierdo mas tapon heparinizado, permeable, sin signos de flebitis, con herida quirurgica en miembro inferior derecho cubierto con vendaje elastico limpio y seco mas sistema vac con presion negativa de menos 90.
2019-03-26	**00:59 paul.vasquez - PAUL CRISTIAN VASQUEZ TRIVIÑO - ENFERMERA (O)** se pasa ronda por habitacion, se observa paciente tranquilo, en cama, con barandas de seguridad arriba, en compañia de familiar, conciente, toelrando oxigeno al ambiente, se le toman signos vitales los cuales se encuentran dentro de los parametros normales, recibe y tolera la via oral al igual que su tratamiento farmacologico, elimina espontaneo, sin ningun cambio hasta el momento. **06:56 paul.vasquez - PAUL CRISTIAN VASQUEZ TRIVIÑO - ENFERMERA (O)** entrego paciente en sala de hospitalizacion, en habitacion 405a, en cama, con barandas de seguridad arriba, en compañia de familiar, conciente, tolerando oxigeno al ambiente, con signos vitales dentro de los parametros normales, recibe y tolera su tratamiento farmacologico, elimina espontaneo, con acceso venoso permeable, sin signos de flebitis, con glucometria de105mg/dl, pendiente llamado de cirugia. **07:00 aura.benavidez - AURA MARIA BENAVIDEZ MURILLO - AUXILIAR DE ENFERMERIA** Recibo paciente masculino de 58 años de edad acostado en cama, con barandas de seguridad elevadas en el servicio de hospitalizacion 4 piso, en compañia de familiar, al examen fisico se observa paciente obesa, alerta consciente orientada en sus tres esferas mentales, cabeza normo cefalicas, pupilas reactivas ala luz, respuesta ocular y verbal espontanea, tolerando oxigeno al medio ambiente, mucosas orales hidratadas, torax simetrico normo expansivo, tiene sus cuatro extremidades presentes, miembros superiores moviles, con acceso venoso en miembro superior izquierdo con jelco 20 y equipo anestesia permeable para el paso de medicamentos fecha vigente segun protocolo sin signos de flebitis, abdomen blando depresible no doloro ala palpacion, miemrbo inferior dercho cubierto con tegaderm mas sistema vac funcional con presion negativa cubierto con vendaje elastico limpio y seco, se moviliza por sus propios medios con apoyo, elimina espontaneo en baño. **07:55 aura.benavidez - AURA MARIA BENAVIDEZ MURILLO - AUXILIAR DE ENFERMERIA**

se traslada pacienteal servico de cirugia en ayuno en compañia de familiar en camilla en buenas condiciones generales, signos vitales estables reportados en el sistema venopuncion permeable sin signos de flebitis, sin cambios ni compliaciones.

08:00 mileidy.pantoja - MILEIDY YOHANA PANTOJA JARAMILLO - AUXILIAR DE ENFERMERIA

RECIBO PACIENTE EN TRANSFER EN CAMILLA ACOMPAÑADO POR AUXILIAR Y FAMILIAR, PACIENTE QUIEN INGRESA AL AREA DE CIRUGIA PARA PROCEDIMIENTO QUIRURGICO COLGAJO COMPUESTO DE PIEL EN MIEMBRO INFERIOR DERECHO + CAMBIO DE SISTEMA VAC CON LA DRA: MARCELA PATIÑO, PACIENTE DESPIERTO, CONSIENTE, ORIENTADO EN TIEMPO, LUGAR Y PERSONA, NO HIPERTEBNSO, NO DIABETICO, ALERGICO A LA DIPIRONA, CON LIQUIDOS ENDOVENOSOS PERMEABLES EN MIEMBRO SUPERIOR IZQUIERDO, REFIERE AYUNO PARA PROCEDIMIENTO, CONSENTIMIENTOS FIRMADOS FIRMADOS, SE EDUCA Y HACE FIRMAR RIESGO Y PREVENCION DE CAIDAS. QUEDA EN TRANSFER EN CAMILLA A LA ESPERA DE SER TRASLADADO A QUIROFANO.

08:10 marleny.lopez - MARLENY LOPEZ - CIRCULANTE

INGRESA PACIENTE A QUIROFANO EN CAMILLA DESPIERTO ORIENTADO EN SUS TRES ESFERAS CON SISTEMA VAC FUNCIONANDO VENA CANALIZADA EN MIEMBRO SUPERIOR IZQUIERDO PERMEABLE SE PASA A LA CAMILLA OPERATORIA SE LE COLOCA MONITORIA GENERAL T.A,128/74 FC 94
PACIENTE SE LE ADMINISTRA ANTIBIOTICO CEFALOTINA 2 GR EV P.P.S-
EL DR. FLOREZ APLICA ANESTESIA CONDUCTIVA CON AGUJA SPINOCAN 27 BUPINEST PESADO CON FENTANILO SIN COMPLICACION ALGUNA

08:20 marleny.lopez - MARLENY LOPEZ - CIRCULANTE

PACIENTE SE LE RETIRA EL SISTEMA VAC QUE TRAE SE OBSERVA LA HERIDA LIMIA SIN SIGNOS DE INFECCION

08:25 marleny.lopez - MARLENY LOPEZ - CIRCULANTE

LA DRA PATIÑO Y EL DR. POSSO PREPARAN PACIENTE PARA CIRUGIA REALIZAN RASURADO DEL AREA QX Y ASEPSIA ANTISEPSIA CON SOLUCION YODADA DE AMBAS PIERNAS SE COLOCAN CAMPOS ESTERIL PACIENTE SIN CAMBIOS

08:40 marleny.lopez - MARLENY LOPEZ - CIRCULANTE

LA DRA PATIÑO INICIA CIRUGIA DE COLGAJO EN PIE DERECHO + INJERTO DE PIEL PIE DERECHO SIN COMPLICACION ALGUNA AYUDA DR. POSSO INSTRUMENTA BILMA T-A.129/75 FC 90 SAT O2 99%

09:20 marleny.lopez - MARLENY LOPEZ - CIRCULANTE

paciente se le toma muestra para cultivo de secrecion pie derecho se entrega en recuperacion

11:59 marleny.lopez - MARLENY LOPEZ - CIRCULANTE

TERMINA CIRUGIA SIN COMPLICACION ALGUNA PACIENTE QUEDA CON SISTEMA VAC FUNCIONANDO LA PIERNA CUBIERTA POR APOSITOS Y VENDAJE ELASTICO LIMIO Y SECO SE TRASLADA A SALA DE RECUPETRACION EN CAMILLA DESPIERTO BAJO LOS EFECTOS DE ANESTESIA CONDUCTIVA CON FERULA DE YESO VENA PERMEABLE GOTEO DE ANALGESIA TRAMAL DICLOFENAC SIGNOS VITALES ESTABLES T.A.114/78 FC 84 SAT O2 99%

12:01 mileidy.pantoja - MILEIDY YOHANA PANTOJA JARAMILLO - AUXILIAR DE ENFERMERIA

ingresa paciente al area de recuperacion despierto conciente orientada en tiempo lugar y persona en compañia de circulante y anestesiologo bajo los efectos de anestesia conductiva post quirurgico de colgajo en miembro inferior derecho con la dr patiño paciente se observa con liquidos endovenosos limpios area de procedimiento limpio y seco + vendaje elastico + sistema vac funcionando con el canester + el cargador. se monitoriza y se organiza historia clinica completa.

12:01 mileidy.pantoja - MILEIDY YOHANA PANTOJA JARAMILLO - AUXILIAR DE ENFERMERIA

trae 1 muestra d cultivo

13:59 miyerli.carabali - MIYERLI CARABALI - AUXILIAR DE ENFERMERIA

se comenta paciente via telefonica con la jefe yeina se traslada paciente en camilla despierto cocniente orientado en tiempo lugar y persona en compañia de camillero va con liquidos endovenosos limpios area de procedimiento limpio y seco cubierto con micropore + sisitema vac con el canester + el cargador funcionando pendiente reporte de cultivo y mision.

16:00 luis.morales - LUIS ALBERTO MORALES PENAGOS - AUXILIAR DE ENFERMERIA

INGRESA PACIENTE DEL SERVICIO TRANQUILO ESTABLE, CONSCIENTE ORIENTADO, RESPIRANDO O2 DEL MEDIO AMBIENTE, CON VENOPUNCION PERMEABLE R33, CON LIQUIDOS ENDOVENOSOS SSN AL 0.9%, CON PRESENCIA DE SUS EXTREMIDADES INFERIORES MOVILES, CON FERULA MAS VENDAJE EN MID CON SISTEMA VACK FUNCIONAL, PACIENTE EN COMPAÑIA DEL FAMILIAR.

20:45 luis.morales - LUIS ALBERTO MORALES PENAGOS - AUXILIAR DE ENFERMERIA

QUEDA PACIENTE EN LA HABITACION TRANQUILO ESTABLE, CONCIENTE ORIENTADO, RESPIRANDO O2 DEL MEDIO AMBIENTE, CON VENOPUNCION PERMEABLE R33 CON PRESENCIA DE SUS EXTREMIDADES INFERIORES MOVILES, SISTEMA VACK A -90 PACIENTE EN COMPAÑIA DEL FAMILIAR.

21:00 rosa.delgado - ROSA EDITH DELGADO CHACUA - AUXILIAR DE ENFERMERIA

posterio al paso de ronda recibo paciente en el servicio de hospitalizacion 4 sur en habitacion 405A conciente orientado tranquilo en sus 3 esferas mentales con barandas de seguridad elevadas manilla de identificacion y frenos de seguridad puestos se encuentra acompañado de familiar con dx POP L+D DORSO PIE DERECHO al examen fisico se observa normocefalico apertura ocular espontaneo pupilas reactivas a la luz respirando oxigeno al medio ambiente sin dificultad mucosas humedas e hidratadas cuello movil sin adenopatias torax simetrico normoespandible con sus extremidades superiores presentes y moviles con acceso venoso permeable en MSI con yelco 20 y r-33 sin signos de flebitis para paso de medicamentos abdomen blando depresible no doloroso a la palpacion con sus extremidades inferiores presentes y movilles se observa vendaje elastico en MID superior y inferior limpio y seco con sistema vac funcional con presion -90

2019-03-27

01:01 rosa.delgado - ROSA EDITH DELGADO CHACUA - AUXILIAR DE ENFERMERIA

se pasa ronda por habitacion paciente que se encuentra estable sin presentar cambios en compañia de familiar se toman signos vitales se registran se administra tratamiento medico ordenados sin complicaciones con acceso venoso permeable sin presentar dolo consitema vac funcional elimina espontaneo en pigsingo

06:59 rosa.delgado - ROSA EDITH DELGADO CHACUA - AUXILIAR DE ENFERMERIA

entrego paciente en habitacion 405A conciente orientado tranquilo en sus 3 esferas mentales en compañia de familiar se toman signos vitales se registran se administra tratamiento medico ordenados sin complicaciones duerme a intervalos largos elimina espontaneo acceso venoso permeable en MSI sin signos de flebitis con vendaje en MID y sistema vac funcional -90 sin presentar cambios durante la noche no refiere ddolor

07:00 laura.gutierrez - LAURA VANESSA GUTIERREZ MINAYO - ENFERMERA (O)

Recibo paciente en habitacion 405a en cama con barandas en alto alerta orientado en tiempo lugar y persona con diagnostico de pop de lavado mas desbridamiento de dorso en pie derecho. Al examen fisico se observa paciente normocefalico, tolerando oxigeno al medio ambiente, mucosas orales hidratadas, torax simetrico manejando buenso patrones respiratorios, miembros superiroes presentes con venopuncion en msi con yelco#20 del dia 25/03 mas th sin signos de flebitis, abdomen blando depresible a la palpacion, elimina espontaneo, miembros inferiores presentes con herida en dorso de pie cubierto con sistema vac succion negativa de -90 continua cuiblerta con vendaje elastico, piel integra paciente .

10:00 laura.gutierrez - LAURA VANESSA GUTIERREZ MINAYO - ENFERMERA (O)

Paso ronda por la habitacion del paciente se controlan signos vitales que se encuentra en parametros normales, se administra tratamiento farmacologico, elimina espontaneo no refiere dolor permanece en copañia de familiar recibe y tolera via oral

13:51 laura.gutierrez - LAURA VANESSA GUTIERREZ MINAYO - ENFERMERA (O)

Entrego paciente en habitacion en cama con barandas en alto alerta orientado en tiempo lugar y persona con signos vitales que se encunetra en parametros normales, se administra tratamienot farmacologico, elimina espontaneo en baño no refiere dolor queda con sistema vac funcinoal

14:45 luis.morales - LUIS ALBERTO MORALES PENAGOS - AUXILIAR DE ENFERMERIA

DESPUÉS DE LA ENTREGA DE TURNO, RECIBO PACIENTE EN LA HABITACIÓN 405A, TRANQUILO ESTABLE, CONSCIENTE ORIENTADO, CON UN DX DE POP L+D DORSO PIE DERECHO, AL EXAMEN FÍSICO SE LE OBSERVA TOLERANDO O2 DEL MEDIO AMBIENTE, CABEZA NORMOCEFÁLICA, TÓRAX SIMÉTRICO, ABDOMEN BLANDO NO DOLOR AL PALPAR, CON VENOPUNCIÓN PERMEABLE TAPÓN DERECHO, CON PRESENCIA DE SUS EXTREMIDADES INFERIORES MÓVILES, EN MID CON FÉRULA MAS VENDAJE ELÁSTICO + SISTEMA VAC FUNCIONAL A -90 PACIENTE EN COMPAÑÍA DEL FAMILIAR.

15:59 luis.morales - LUIS ALBERTO MORALES PENAGOS - AUXILIAR DE ENFERMERIA

PACIENTE EN LA HABITACIÓN SE LE OBSERVA TRANQUILO ESTABLE, NO REFIERE DOLOR, SE LE TOMAN LOS SIGNOS VITALES, SE LE ADMINISTRA SU TTO MEDICO, PACIENTE EN COMPAÑÍA DEL FAMILIAR.

20:55 paul.vasquez - PAUL CRISTIAN VASQUEZ TRIVIÑO - ENFERMERA (O)

entrego paciente en sala de hospitalizacion, en habitacion 405a, en cama, con barandas de seguridad arriba, en compañia de familiar, conciente, tolerando oxigeno al ambiente, con signos vitales dentro de los parametros normales, recibe y tolera la via oral al igual que su tratamiento farmacologico, elimina espontaneo, con acceso venoso permeable, sin signos de flebitis.

21:00 david.pachajoa - DAVID PACHAJOA GARCIA - AUXILIAR DE ENFERMERIA

DESPUES DE LA PREVIA ENTREGA DE TURNO RECIBO A PACIENTE EN LA HABITACION 405A, PACIENTE EN CAMA ESTABLE, TOLERANDO OXIGENO AL MEDIOAMBIENTE, CON RESPUESTA VERBAL Y MOTORA PRESENTE, ORIENTADO EN TIEMPO LUGAR Y PERSONA, CON DIAGNOSTICO MEDICO ANOTADO EN LA HISTORIA CLINICA, AL EXAMEN FISICO SE OBSERVA CRANEO NORMOCEFALICO, PUPILAS ISOCORICAS, MUCOSAS HUMEDAS HE HIDRATADAS, CUELLO MOVIL SIN PRESENCIA DE ADENOPATIAS, TORAX SIMETRICO, NORMO EXPANSIBLE, ABDOMEN BLANDO Y DEPRESIBLE SIN DOLOR A LA PALPACION, SE OBSERVA ACCESO VENOSO EN MIEMBRO SUPERIOR DERECHO MAS TAPON HEPARINIZADO PERMABLE AL PASO DE LIQUIDOS SIN PRESENCIA DE FLEBITIS, PACIENTE CON SUS CUATROE XTREMIDADES PRESENTES Y MOVILES, SE OBSERVA EN MIEMBRO INFERIOR DERECHO SISTEMA VAC CONPRESION -90, SE MOVILIZA POR SUS PROPIOS MEDIOS, TOLERA VIA ORAL ELIMINA ESPONTANEO, QUEDA EN LA HABITACION EN COMPAÑIA DE FAMILIAR, POR EL MOMENTO SIN CAMBIOS NOTORIOS VISIBLES.

00:50 david.pachajoa - DAVID PACHAJOA GARCIA - AUXILIAR DE ENFERMERIA

SE HACE RONDA DE ENFERMERIA POR LA UNIDAD, PACINETE EN CAMA, ESTABLE, TRANQUILO, ORIENTADA EN TIEMPO LUGAR Y PERSONA, TOLERANDO OXIGENO AL MEDIOAMBIENTE, CON ESPUESTA VERBAL Y MOTORA PRESENTE, CON SIGNOS VITALES DENTRO DE LOS PARAMETROS NORMALES, SE ADMINISTRA TRATAMIENTO FARMACOLOGICO, SEGUN ORDEN MEDICA SIN NINGUNA COMPLICACION, ACCESO VENOSO PERMEBLE SIN PRESENCIA DE FLEBITIS, PACIENTE QUE TOLERA VIA ORAL, ELIMNA ESPONTANEO, QUEDA EN LA HABITACION EN COMPAÑIA DE FAMILIAR, POR EL MOMENTO SIN CAMBIOS NOTORIOS VISIBLES.

06:56 david.pachajoa - DAVID PACHAJOA GARCIA - AUXILIAR DE ENFERMERIA

QUEDA PACIENTE EN CAMA, ESTABLE, TRANQUILO, ORIENTADA EN TIEMPO LUGAR Y PERSONA, TOLERANDO OXIGENO AL MEDIOAMBIENTE, CON RESPUESTA VERBAL Y MOTORA PRESENTE, CON SIGNOS VITALES DENTRO DE LOS PARAMETROS NORMALES, SE ADMINISTRA TRATAMIENTO FARMACOLOGICO, SEGUN ORDEN MEDICA SIN NINGUNA COMPLICACION, ACCESO VENOSO PERMEBLE SIN PRESENCIA DE FLEBITIS, PACIENTE QUE TOLERA VIA ORAL, ELIMNA ESPONTANEO, QUEDA EN LA HABITACION EN COMPAÑIA DE FAMILIAR, POR EL MOMENTO SIN CAMBIOS NOTORIOS VISIBLES.

2019-03-28

07:05 robin.mendoza - ROBIN STIVEN MENDOZA MOSQUERA - ENFERMERA (O)

Recibo paciente en habitacion 405 en cama hospitalaria 405A con barandas en alto alerta orientado en tiempo lugar y persona con diagnostico medico de de postoperatorio de lavado mas desbridamiento de dorso en pie derecho, Al examen fisico se observa paciente normocefalico, tolerando oxigeno al medio ambiente sin signos de dificultad respiratoria, mucosas orales hidratadas, torax simetrico normoespansible, manejando buen patron respiratorio, miembros superiroes presentes con venopuncion en miembro superior izquierdo con cateter numero 22 mas tapon heparinizado sin signos de flebitis, abdomen blando depresible no doloroso a la palpacion, elimina espontaneo en piscingo, miembros inferiores presentes con herida en dorso de pie cubierto con sistema vac a succion negativa de -90 intermitente cubierta con vendaje elastico, piel integra, en compañia del familiar. pendiente armar paquete para segundo tiempo quirurgico.

10:30 robin.mendoza - ROBIN STIVEN MENDOZA MOSQUERA - ENFERMERA (O)

se pasa ronda de seguridad por habitacion 405 en cama hospitalaria 405A encuentro paciente en buenas condiciones generales tolerando oxigeno a medio ambiente sin signos de dificultad respiratoria en compañia del familiar, con acceso venoso permeable para paso de liquidos y medicamentos endovenosos, se asiste a baño en ducha, se realizan cambios de sabanas, se toman y se registran signos vitales dentro de los parametros normales.

13:59 robin.mendoza - ROBIN STIVEN MENDOZA MOSQUERA - ENFERMERA (O)

entrego paciente en habitacion 409 en buenas condiciones generales tolerando oxigeno a medio ambiente sin signos de dificultad respiratoria, con acceso venoso permeable para paso de liquidos y medicamentos endovensos, en compañia del familiar, signos vitales dentro de los parametros normales, tolera via oral.

13:59 robin.mendoza - ROBIN STIVEN MENDOZA MOSQUERA - ENFERMERA (O)

entrego paciente en habitacion 405 en buenas condiciones generales en cama hospitalaria 405A tolerando oxigeno a medio ambiente sin signos de dificultad.respiratoria, con acceso venoso permeable para paso de liquidos y medicamentos endovensos, en compañia del familiar, signos vitales dentro de los parametros normales, tolera via oral.

14:00 rosa.delgado - ROSA EDITH DELGADO CHACUA - AUXILIAR DE ENFERMERIA

posterior al paso de ronda recibo paciente en el servicio de hospitalizacion 4 sur en habitacion 405A conciente orientado tranquilo en sus 3 esferas mentales con barandas de seguridad elevadas manilla de identificacion y frenos de seguridad puestos se encuentra acompañado de familiar con dx POP L+D DORSO PIE DERECHO al examen fisico se observa normocefalico apertura ocular espontaneo pupilas reactivas a la luz respirando oxigeno al medio ambiente sin dificultad mucosas humedas e hidratadas cuello movil sin adenopatias torax simetrico normoespandible con sus extremidades superiores presentes y moviles con acceso venoso permeable en MSD con yelco 20 y tapon heparenizado sin signos de flebitis para paso de medicamentos abdomen blando depresible no doloroso a la palpacion con sus extremidades inferiores presentes y moviles se observa vendaje elastico en MID superior y inferior limpio y seco con sistema vac funcional con presion -90

17:54 rosa.delgado - ROSA EDITH DELGADO CHACUA - AUXILIAR DE ENFERMERIA

se pasa ronda por habitacion paciente que pasa la tarde estable sin presentar cambios durante se toman signos vitales se registran se administra tratamiento medico ordenados sin complicaciones elimina espontaneo recibe y tolera via oral elimina espontaneo se encuentra acompañado de familiar con acceso venoso permeable

20:55 paul.vasquez - PAUL CRISTIAN VASQUEZ TRIVIÑO - ENFERMERA (O)

entrego paciente en sala de hospitalizacion, en habitacion 405a, en cama, con barandas de seguridad arriba, en compañia de familiar, conciente, tolerando oxigeno al ambiente, con signos vitales dentro de los parametros normales, recibe y tolera la via oral al igual que su tratamiento farmacologico, elimina espontaneo, con acceso venoso permeable, sin signos de flebitis.

21:00 marcela.zapata - MARCELA ZAPATA GARCÍA - AUXILIAR DE ENFERMERIA

terminando previa entrga de turno recibo paciente en habitacion 405a en cama con barandas elevadas despierto conciente estable en compañia de familiar con diagnostico anotado en historia clinica al examen fisico se observa normocefalico apertura ocular espontanea respirando oxigeno al ambiente mucosas orales humedas e hidratadas con herida en menton lado derecho cicatrizada torax simetrico normoexpandible abdomen blando depresible sin dolor a la palpacion canalizado en miembro superior izquierdo conectado a R-33 para su procedimiento y una venopuncion en miemrbo superior derecho conectado a tapon para el paso de medicamentos con extremidades completas y moviles paciente que se moviliza con ayuda de muletas se observa en miembro inferior derecho sistema vac funcional con vendaje elastico limpio y seco con presion negativa de -90 elimina espontaneo en baño.

2019-03-29

01:59 marcela.zapata - MARCELA ZAPATA GARCÍA - AUXILIAR DE ENFERMERIA

se pasa ronda por el servicio se observa al paciente tranquilo estable se controlan signos vitales se registran en el sistema recibe y tolera tratamiento farmacologico recibe y tolera la via oral elimina epsontaneo en baño se moviliza por sus propios medios duerme intervalos largos hasta el momento estable.

06:50 marcela.zapata - MARCELA ZAPATA GARCÍA - AUXILIAR DE ENFERMERIA

entrego paciente en habitacion 405a en cama con barandas elevadas despierto conciente estable en compañia de familiar se controlan signos vitales se registran en el sistema recibe y tolera tratamiento farmacologico paciente que queda sin via oral elimina espontaneo en baño se realiza baño en ducha queda listo para su procedimiento con glucometria de: 89mg/dl hasta el momento estable.

07:00 angie.rebellon - AMGIE NATALIA REBELLON CALDERON - AUXILIAR DE ENFERMERIA

RECIBO PACIENTE EN HABITACION 505B CON 52 AÑOS DE EDAD ACOSTADO EN CAMA CON LAS BARANDAS HACIA ARRIBA ,ALERTA , CONSCIENTE, ORIENTADO , EXAMEN CEFALOCAUDAL CABEZA NORMOCEFALICO , OJOS PUPILAS ISORICAS ,RESPIRANDO POR MEDIO AMBIENTE CON MUCOSAS ORALES HIDRATADAS ,CUELLO MOVIL , TORAX SIMETRICO , VENOPUNCION PERMEABLE ,ABDOMEN BLANDO SIN DOLOR AL PALPAR ,ELIMINA ESPONTANEO EN BAÑO CON SUS CUATRO EXTREMIDADES PRESENTES Y MOVILES SE OBSERVA EN MIEMBRO INFERIOR DERECHO CON SISTEMA VAC FUNCIONAL CON VENDAJE ELASTICO Y SECO Y LIMPIO ACOMPAÑADO DEL FAMILIAR
NOTA AUX LUIS FERNANDO VALENCIA

09:08 luz.gil - LUZ ESTELA GIL - AUXILIAR DE ENFERMERIA

Llega paciente a Cx en compañia de familiar buenas condiciones generales Hda cubierta limpia + sistema vac lev permeables paciente a quien se le va a realizar colgajo en piederecho con la Dra Patiño.

09:30 brandon.rodriguez - BRANDON ALFREDO RODRIGUEZ QUIÑONES - AUXILIAR DE ENFERMERIA

SE TRASLADA PACIENTE EN CAMILLA CON CAMILLERO A SU PROCEDIMIENTO SE OBSERVA ,ALERTA , CONSCIENTE , ORIENTADO , SIGNOS VITALES ESTABLES ,SE LE ADMINISTRA TRATAMIENTO FARMACOLOGICO , GLUCOMETRIA 89 MG/DL VENOPUNCION PERMEABLE ,QUEDA ACOMPAÑADO DEL FAMILIAR

09:59 angie.rebellon - AMGIE NATALIA REBELLON CALDERON - AUXILIAR DE ENFERMERIA

SE HACE PASO DE RONDA PACIENTE EN SU PROCEDIMIENTO

10:15 yuli.imbajoa - YULI LORENA IMBAJOA - CIRCULANTE

INGRESA PACIENTE A SALA DE CIRUGIA # 3 EN SILLA DE RUEDAS EN COMPAÑIA DE CIRCULANTE PARA PROCEDIMIENTO QUIRURGICO DE COLGAJO NEUROVASCULAR ISLA MIEMBRO INFERIOR DERECHO CON LA DOCTORA MARCELA PATIÑO SE OBSERVA CONCIENTE ORIENTADO EN SUS TRES ESFERAS,VENA CANALIZADA EN MSI CON LIQUIDOS ENDOVENOSOS, PACIENTE NO HIPERTENSO, NO DIABETICO, NO ALERGICO A NINGUN MEDICMAENTO, REFIERE ESTAR EN AYUNAS PARA PROCEDIMENTO. TRAE CONSENTIMIENTOS, FIRMADOS SE PASA A MESA OPERATORIA SE MONITORIZA SIGNOS VITALES T/A: 110/71 MMHG,FC 62 ,SPO2 98%.

EL DOCTOR ALVARO BOLAÑOS INDUCE CON ANESTESIA CONDUCTIVA CON ESPINOCAN # 26 SIN NINGUNA COMPLICACION,ADMINISTRA MEDICAMENTOS QUEDAN REGISTRADOS BAJO RECORD DE ANESTESIA Y HOJA DE MEDICAMENTOS

POR ORDEN MEDICA ADMINISTRO MEDICAMENTOS QUEDAN REGISTRADOS BAJO RECROD DE ANESTESIA Y HOJA DE MEDICAMENTOS, SE COLOCA 2 GRAMOS DE CEFALOTINA COMO PROFILAXIS ANTIBIOTICA.

EL DOCTOR LEONARDO POSSO MEDICO AYUDANTE REALIZA ASEPSIA Y ANTISEPSIA EN ZONA QUIRURGICA CON ISODINES YODADOS.

LA INSTRUMENTADORA BILMA GAMBA VISTE CON CAMPOS ESTERILES Y SE INICIA PROCEDIMIENTO QUIRURGICO SIN NINGUNA COMPLICACION,MEDICO CIRUJANO MARCELA PATIÑO, MEDICO ANESTESIOLOGO ALVARO BOLAÑOS, MEDICO AYUDANTE LEONARDO POSSO, INSTRUMENTADORA QUIRURGICA BILMA GAMBA, CIRCULANTE.

12:16 luz.gil - LUZ ESTELA GIL - AUXILIAR DE ENFERMERIA

Llega paciente a recuperacion bajo efectos de a. raquidea en compañia de anestesiologo ycirculante buenas condiciones generales Hda Qx cubierta con vendaje + sistema vac, lev limpios

13:59 david.pachajoa - DAVID PACHAJOA GARCIA - AUXILIAR DE ENFERMERIA

ENTREGO PACIENTE QUE ESTA EN SU PROCEDIMIENTO

14:05 robin.mendoza - ROBIN STIVEN MENDOZA MOSQUERA - ENFERMERA (O)

ingresa paciente procedente del sala de cirugia en camilla en compañia del familiar y camillero, en buenas condiciones generales tolerando oxigeno a medio ambiente sin signos de dificultad respiratoria, de su procedimiento quirurgico de segundo tiempo de colgajos mas sitema vac del miembro inferior derecho, al examen fisico se observa tranquilo nomocéfalico, pupilas reactivas la luz, fosas nasales permeables, mucosas orales humedas e hidratadas, cuello movil, traquea centrada, torax simetrico normoespansible sin ruidos sobre agregados, abdomen blando depresible no doloroso a la palpacion, extremidades presentes y moviles, con sistema vac funcional en miembro inferior derecho a presion de -50, se deja en cama hospitalaria 405A.

14:05 robin.mendoza - ROBIN STIVEN MENDOZA MOSQUERA - ENFERMERA (O)

paciente en sala de cirugia.

14:45 daiduly.acosta - DAIDULY ACOSTA CAÑAVERAL - AUXILIAR DE ENFERMERIA

paciente es valorado por el dr. alvaro boalños y da el visto bueno para trasladar paciente a hospitalizacion, se comenta paciente via telefonica a hospitalizacion, se traslada paciente a hospitalizacion en camilla, despierto, conciente y orientado en compañia de camillero y familiar, con lev permeables con ssn aL 0.9%, con herida quirurgica cubierta con vendaje elastico limpio y seco + sistema vac (completo y funcionando)

17:30 robin.mendoza - ROBIN STIVEN MENDOZA MOSQUERA - ENFERMERA (O)

se pasa ronda de seguridad por habitacion 405 en cama hospitalaria 405A encuentro paciente en buenas condiciones generales tolerando oxigeno a medio ambiente sin signos de dificultad respiratoria, en compañia del familiar, con acceso venoso permeable para paso de liquidos y medicamentos, signos vitales dentro de las condiciones normales, elimina espontaneo en baño, tolera via oral sin novedad ni complicaciones, con sistema vac funcional a presion del -50 en miembro inferior derecho.

21:05 robin.mendoza - ROBIN STIVEN MENDOZA MOSQUERA - ENFERMERA (O)

continuo atencion con paciente en habitacion 405 en cama hospitalaria 405A en buenas condiciones generales tolerando oxigeno a medio ambiente sin signos de dificultad respiratoria en compañia del familiar, con acceso venoso permeable para paso de liquidos y medicamentos endovenosos, tolera via oral sin novedad ni complicaciones, signos vitales dentro de los parametros normales.

2019-03-30

01:30 robin.mendoza - ROBIN STIVEN MENDOZA MOSQUERA - ENFERMERA (O)

se pasa ronda de seguridad por habitacion 405 en cama hospitalaria 405A encuentro paciente en buenas condiciones generales tolerando oxigeno a medio ambiente sin signos de dificultad respiratoria, con acceso venoso permeable para paso de liquidos y medicamentos, duerme intervalos largos de tiempo, signos vitales dentro de los parametros normales en compañia del familiar.

06:59 robin.mendoza - ROBIN STIVEN MENDOZA MOSQUERA - ENFERMERA (O)

entrego paciente en habitacion 405 en cama hospitalaria 405a en buenas condiciones generales tolerando oxigeno amedio ambiente sin signos de dificultad respiratoria en compñaia del familiar, con acceso venoso permeable para paso de liquidos y medicamentos, signos vitales dentro de los parametrso normales segun su patologia, elimina espontaneo en baño.

07:00 cristian.sanchez - CRISTIAN DAVID SANCHEZ DONNEYS - AUXILIAR DE ENFERMERIA

Recibo paciente en sala de hospitalizacion, en habitacion 405a, con diagnostico ya anotado en historia clinica, en cama, con barandas de seguridad arriba, en compañia de familiar, consciente, orientado en sus tres esferas mentales, al examen fisico se observa normocefalico, tolerando oxigeno al ambiente, mucosas orales humedas e hidratadas, cuello centrado y movil, sin adenopatias, torax simetrico, con buen patron respiratorio, abdomen blando, depresible, no doloroso a la palpasion, elimina espontaneo, con sus cuatro extremidades presentes y moviles, con acceso venoso en miembro superior derecho mas tapon heparinizado, permeable, sin signos de flebitis, con herida quirurgica en miembro inferior derecho cubierto con vendaje elastico limpio y seco mas sistema vac con presion negativa de -50.

10:00 cristian.sanchez - CRISTIAN DAVID SANCHEZ DONNEYS - AUXILIAR DE ENFERMERIA

Se realiza paso de ronda por la unidad de hospitalizacion, se controlan signos vitales los cuales se encuentran dentro de los parametros normales y quedan registrados en sistema. se administr plan farmacologico los cuales tolera. paciente con sistema VAC funcional. venopuncion permeable. paciente sin complicaciones hasta el momento.

13:55 cristian.sanchez - CRISTIAN DAVID SANCHEZ DONNEYS - AUXILIAR DE ENFERMERIA

Entrego paciente en sala de hospitalizacion, en habitacion 405a, en cama, con barandas de seguridad arriba, en compañia de familiar, conciente, tolerando oxigeno al ambiente, con signos vitales dentro de los parametros normales, recibe y tolera la via oral al igual que su tratamiento farmacologico, elimina espontaneo, con acceso venoso permeable, sin signos de flebitis.

14:03 ana.martinez - ANA MILENA MARTINEZ CASTILLO - AUXILIAR DE ENFERMERIA

RECIBO PACIENTE EN LA HABITACION 4-05, EN CAMA DESPIERTO ESTABLE COMUNICATIVO, AFEBRIL, CON BARANDAS ARRIBA POR SEGURIDAD, ORIENTADO EN US TRES ESFERAS, TOLERANDO OXIGENO AMBIENTE, ACOMPAÑADO POR FAMILIAR, CON ANTECEDENTES Y DIAGNOSTICOS ANOTADOS EN HC, AL EXAMEN FISICO SE OBSERVA, MUCOSAS HUMEDAS E HIDRATADAS, TORAX SIMETRICO, ABDOMEN BLANDO, DEPRESIBLE NO DOLOROSO A LA PALPACION, HERIDA QX + EDEMA EN MIDERECHO CUBIERTA CON VENDAJE ELASTICOS, CONECTADA A SISTEMA VAK-50 FUNCIONAL. ACCESO VENOSO TH EN MDSERECHO, SIN SIGNOS DE FLEBITIS, CON SUS CUATRO EXTREMIDADES MOVILES Y PRESENTES.

15:40 ana.martinez - ANA MILENA MARTINEZ CASTILLO - AUXILIAR DE ENFERMERIA

SE REALIZA RONDA, SE OBSERVA ESTABLE COMUNICATIVO, SE CONTROLA SIGNOS VITALES, RECIBE VISITA FAMILIAR, SE LE ADMINISTRA SU TTO FARMACOLOGICO. COLABORA CON SU CAMBIO DE POSCICIO,

20:56 ana.martinez - ANA MILENA MARTINEZ CASTILLO - AUXILIAR DE ENFERMERIA

ENTREGO PACIENTE EN LA HABITACION, PASA LA TARDE TRANQUILO, SIGNOS VITALES ENTRE PARAMTROS NORMALES, SE LE ADMINISTRA SU TTO FARMACOLOGICO, SE CAMBIA SITIO VENOPUNCION A MANO IZQUIERDA, SE CAMBIA POR REFERIR DOLOR, RECIBE Y TOLERA LA DIETA, ELIMINA ESPONTANEO EN PISINGO, RECIBE VISITA FAMILIAR, QUEDA EN CAMA DESPIERTO ESTABLE COMUNICATIVO CON BARANDASA ARRIBA POR SEGURIDAD, TOLERANDO OXIGENO AMBIENTE, ACCESO VENOSO TH EN MANO IZQUIERDA, VENDAJE ELASTICO + SISTEMA VAK -50 EN MIDERECHO, ACOMPAÑADO POR FAMILIAR

21:00 brandon.rodriguez - BRANDON ALFREDO RODRIGUEZ QUIÑONES - AUXILIAR DE ENFERMERIA

RECIBO PACIENTE EN LA HABITACION 4-05, EN CAMA DESPIERTO ESTABLE COMUNICATIVO, AFEBRIL, CON BARANDAS ARRIBA POR SEGURIDAD, ORIENTADO EN US TRES ESFERAS, TOLERANDO OXIGENO AMBIENTE, ACOMPAÑADO POR FAMILIAR, CON ANTECEDENTES Y DIAGNOSTICOS ANOTADOS EN HC, AL EXAMEN FISICO SE OBSERVA, MUCOSAS HUMEDAS E HIDRATADAS, TORAX SIMETRICO, ABDOMEN BLANDO, DEPRESIBLE NO DOLOROSO A LA PALPACION, HERIDA QX + EDEMA EN MIDERECHO CUBIERTA CON VENDAJE ELASTICOS, CONECTADA A SISTEMA VAK-50 FUNCIONAL. ACCESO VENOSO TH EN MDSERECHO, SIN SIGNOS DE FLEBITIS, CON SUS CUATRO EXTREMIDADES MOVILES Y PRESENTES.

2019-03-31

00:33 brandon.rodriguez - BRANDON ALFREDO RODRIGUEZ QUIÑONES - AUXILIAR DE ENFERMERIA

SE REALIZA RONDA, SE OBSERVA ESTABLE COMUNICATIVO, SE CONTROLA SIGNOS VITALES, RECIBE VISITA FAMILIAR, SE LE ADMINISTRA SU TRATAMIENTO FAMRACOLOGICO NO REFIERE DOLOR DUERME INTERVALOS LARGOS TRANQUILOS SIN CAMBIOS

06:59 brandon.rodriguez - BRANDON ALFREDO RODRIGUEZ QUIÑONES - AUXILIAR DE ENFERMERIA

Entrego paciente , en habitacion 405a, en cama, con barandas de seguridad arriba, en compañia de familiar, conciente, tolerando oxigeno al ambiente, con signos vitales dentro de los parametros normales, recibe y tolera la via oral al igual que su tratamiento farmacologico, elimina espontaneo, con acceso venoso permeable, sin signos de flebitis.

07:00 angie.rebellon - AMGIE NATALIA REBELLON CALDERON - AUXILIAR DE ENFERMERIA

RECIBO PACIENTE EN HABITACION 405A CON 52 AÑOS DE EDAD ACOSTADO EN CAMA CON LAS BARANDAS HACIA ARRIBA ,ALERTA , CONSCIENTE , ORIENTADO , EXAMEN CEFALOCAUDAL CABEZA NORMOCEFALICO , OJOS PUPILAS ISORICAS ,RESPIRANDO POR MEDIO AMBIENTE CON MUCOSAS ORALES HIDRATADAS ,CUELLO MOVIL , TORAX SIMETRICO, VENOPUNCION PERMEABLE , ABDOMEN BLANDO SIN DOLOR AL PALPAR ,ELIMINA ESPONTANEO EN BAÑO , CON SUS CUATRO EXTREMIDADES PRESENTES Y MOVILES, SE OBSERVA CONECTADO A SISTEMA VACK - 50 FUNCIONAL ACOMPAÑADO DEL FAMILIAR

10:30 angie.rebellon - AMGIE NATALIA REBELLON CALDERON - AUXILIAR DE ENFERMERIA

SE HACE PASO DE RONDA PACIENTE SE OBSERVA ,ALERTA , CONSCIENTE , ORIENTADO , SIGNOS VITALES ESTABLES ,SE LE ADMINISTRA TRATAMIENTO FARMACOLOGICO , TOLERA VIA ORAL ,ELIMINA ESPONTANEO EN BAÑO QUEDA ACOMPAÑADO DEL FAMILIAR

13:59 angie.rebellon - AMGIE NATALIA REBELLON CALDERON - AUXILIAR DE ENFERMERIA

ENTREGO PACIENTE QUE PASA BUEN TURNO ,ALERTA , CONSCIENTE , ORIENTADO, SIGNOS VITALES ESTABLES ,SE LE ADMINISTRA TRATAMIENTO FARMACOLOGICO , SE OBSERVA SISTEMA VACK - 50 , QUEDA ACOMPAÑADO DEL FAMILIAR

14:00 cristian.sanchez - CRISTIAN DAVID SANCHEZ DONNEYS - AUXILIAR DE ENFERMERIA

Recibo paciente en sala de hospitalizacion, en habitacion 405a, con diagnostico ya anotado en historia clinica, en cama, con barandas de seguridad arriba, en compañia de familiar, consciente, orientado en sus tres esferas mentales, al examen fisico se observa normocefalico, tolerando oxigeno al ambiente, mucosas orales humedas e hidratadas, cuello centrado y movil, sin adenopatias, torax simetrico, con buen patron respiratorio, abdomen blando, depresible, no doloroso a la palpasion, elimina espontaneo, con sus cuatro extremidades presentes y moviles, con acceso venoso en miembro superior derecho mas tapon heparinizado, permeable, sin signos de flebitis, con herida quirurgica en miembro inferior derecho cubierto con vendaje elastico limpio y seco mas sistema vac con presion negativa de -50.

17:30 susan.noreña - SUSAN YULISSA NOREÑA PERLAZA - AUXILIAR DE ENFERMERIA

Se realiza paso de ronda por la unidad de hospitalizacion, se controlan signos vitales los cuales se encuentran dentro de los parametros normales y quedan registrados en sistema. se administr plan farmacologico los cuales tolera. paciente con sistema VAC funcional. venopuncion permeable. paciente sin complicaciones hasta el momento.

22:30 laura.gutierrez - LAURA VANESSA GUTIERREZ MINAYO - ENFERMERA (O)

Continuo con paciente en habitacion en cama con barandas en alto alerta orientado en tiempo lugar y persona con signos vitales que se encuentra en parametros nromales, se administra tratamiento farmacologico, elimina espontaneo no refiere dolor permanece en compañia de familiar

2019-04-01

00:59 paul.vasquez - PAUL CRISTIAN VASQUEZ TRIVIÑO - ENFERMERA (O)

se pasa ronda por habitacion, se observa paciente tranquilo, en cama, con barandas de seguridad arriba, en compañia de familiar, conciente, tolerando oxigeno al ambiente, se le toman signos vitales los cuales se encuentran dentro de los parametros normales, recibe y tolera la via oral al igual que su tratamiento farmacologico, elimina espontaneo, sin ningun cambio hasta el momento.

06:58 susan.noreña - SUSAN YULISSA NOREÑA PERLAZA - AUXILIAR DE ENFERMERIA

Queda paciente en habitacion, acostado en cama con barandas elevadas, consciente, estable, con su sistema vac funcional, se le controlan signos vitales, se encuentran estables, se registran, no refiere dolor, sin complicacion, venopuncion permeable, duerme por intervalos largos, sin complicacion, estable, en compañia de familiar.

08:00 cristian.sanchez - CRISTIAN DAVID SANCHEZ DONNEYS - AUXILIAR DE ENFERMERIA

Nota tardia 7:00
Recibo paciente en sala de hospitalizacion, en habitacion 405a, con diagnostico ya anotado en historia clinica, en cama, con barandas de seguridad arriba, en compañia de familiar, consciente, orientado en sus tres esferas mentales, al examen fisico se observa normocefalico, tolerando oxigeno al ambiente, mucosas orales humedas e hidratadas, cuello centrado y movil, sin adenopatias, torax simetrico, con buen patron respiratorio, abdomen blando, depresible, no doloroso a la palpasion, elimina espontaneo, con sus cuatro extremidades presentes y moviles, con acceso venoso en miembro superior derecho mas tapon heparinizado, permeable, sin signos de flebitis, con herida quirurgica en miembro inferior derecho cubierto con vendaje elastico limpio y seco mas sistema vac con presion negativa de -50.

10:00 cristian.sanchez - CRISTIAN DAVID SANCHEZ DONNEYS - AUXILIAR DE ENFERMERIA

Se realiza paso de ronda por la unidad de hospitalizacion, se controlan signos vitales los cuales se encuentran dentro de los parametros normales y quedan registrados en sistema. se administr plan farmacologico los cuales tolera. paciente con sistema VAC funcional. venopuncion permeable. paciente sin complicaciones hasta el momento.

14:00 cristian.sanchez - CRISTIAN DAVID SANCHEZ DONNEYS - AUXILIAR DE ENFERMERIA

Continuo con paciente en habitacion en cama con barandas en alto alerta orientado en tiempo lugar y persona con signos vitales que se encuentra en parametros nromales, se administra tratamiento farmacologico, elimina espontaneo no refiere dolor permanece en compañia de familiar

18:00 cristian.sanchez - CRISTIAN DAVID SANCHEZ DONNEYS - AUXILIAR DE ENFERMERIA

Se realiza paso de ronda por la unidad de hospitalizacion, se controlan signos vitales los cuales se encuentran dentro de los parametros normales y quedan registrados en sistema. se administra plan farmacologico los cuales tolera. paciente con sistema VAC funcional. paciente sin venopuncion ya esta el medico de turno informado. paciente sin complicaciones hasta el momento.

20:55 cristian.sanchez - CRISTIAN DAVID SANCHEZ DONNEYS - AUXILIAR DE ENFERMERIA

Entrego paciente en habitacion, acostado en cama con barandas elevadas, consciente, estable, con su sistema vac funcional, se le controlan signos vitales, se encuentran estables, se registran, no refiere dolor, sin complicacion, sin venopuncion, duerme por intervalos largos, sin complicacion, estable, en compañia de familiar.

22:00 claudiam.valencia - CLAUDIA MARITZA VALENCIA RODRIGUEZ - AUXILIAR DE ENFERMERIA

Nota de las 21:00
Despues de una previa entrega de turno recibo paciente de 52años de edad,en habitacion 405A,se observa acostado en cama hospitalaria con barandas elevadas,respirando al ambiente,acompañado por familiar,con diagnostico anotado pop ingerto colgado dorso del pie derecho con vendaje elastico con sistema vac del dia 26 de marzo,orientado en sus tres esferas mentales tiempo,lugar y persona,cabeza y cuello centrados,torax espandible,abdomen blando depresible a la palpacion sin dolor,elimina espontaneo en baño,con presencia de sus cuatro extremidades completas se observan en extremidades superiores con endurecimiento en sitio de venopunciones retiradas,no calor local ni enrojecimiento,sin cambios notorios.

2019-04-02

02:00 claudiam.valencia - CLAUDIA MARITZA VALENCIA RODRIGUEZ - AUXILIAR DE ENFERMERIA

Se pasa ronda por unidada se obser,paciente tranquilo,duerme a intervalos largos,torax expandible,respirando al ambiente,sin venopuncion,pte no se deja canalizar,se explica antibiotico de prodilaxis cefalotina y familiar habla con la jefe,para que no se canalice al pte,no se cumple antibioticoterapia por lo antes escrito,se controlan signos vitales se administra analgesico y anticuagulantes elimina espontaneo en baño,p/programacion runion colgajo warne 3 para el 3 de abril,p/tomar pre quirurgicos,vendaje en mid con sistema vac,sin cambios notorios.

06:58 claudiam.valencia - CLAUDIA MARITZA VALENCIA RODRIGUEZ - AUXILIAR DE ENFERMERIA

Entrego paciente en habitacion,se observa tranquilo,duerme a intervalos largos,respirando al ambiente,barandas de seguridad elevadas,se controlo signoc vitales anotados,se administra y tolera su tto farmacologiso,elimina espontaneo en baño,acompañado por familiar,sin cambios notorios.

07:00 andres.fonseca - ANDRES MAURICIO FONSECA GUERRERO - ENFERMERA (O)

Terminada previa entrega de turno recibo paciente en unidad habitación 405a paciente que se encuentra acostado en cama con barandas de seguridad arriba, consiente despierto alerta responde al llamado, al examen fisico se observa tolerando oxigeno a medio ambiente, mucosa orales hidratadas, torax simetrico, abdomen blando depresible no refiere dolor a la palpación, extremnidades completas con vac en miembro inferior drecho funcional eliminando material sanguinolento, , sin acseso venoso, piel integra, elimina espontaneo, se moviliza con ayuda continua en la unidad en compañia de su familiar.

10:00 andres.fonseca - ANDRES MAURICIO FONSECA GUERRERO - ENFERMERA (O)

Se hace paso de ronda por la unidad paciente estable, en compañia de familiar, no refiere dolor, eliminando espontaneo en baño, con su vac permeable, se le administra su medicamento farmacologico, se realiza su baño personal con acceso venoso permeable sin complicaciones hasta el momento.

13:57 andres.fonseca - ANDRES MAURICIO FONSECA GUERRERO - ENFERMERA (O)

Queda paciente en unidad habitación 405a paciente que pasa buen turno consiente orientado en tiempo lugar y persona, no refiere dolor , no presento picos febriles, queda con signos vitales estables dentro de los parametros normales, tolero su tratamiento farmacologico, tolero via oral , sin acseso venoso , elimina espontaneo en el baño, se moviliza con ayuda, queda con vac en miembro inferior derecho funcional, continua en la unidad en compañia de familiar.

14:00 angie.rebellon - AMGIE NATALIA REBELLON CALDERON - AUXILIAR DE ENFERMERIA

Terminada previa entrega de turno: Recibo paciente en habitacion 405a en compañia de familiar, paciente en cama con barandas de seguridad elevadas, consciente orientado en sus tres esferas tiempo lugar y persona con diagnostico medico anotado en historia clinica, al examen fisico se observa tolerando oxigeno al ambiente con mucosas orales hidratadas, cuello movil sin adenopatias, torax simetrico, abdomen blando depresible sin dolor a la palpacion, se observa con vendaje en miembro inferior derecho mas sistema vac funcional eliminando material sanguinolento, sin acceso venoso por orden medica, con sus cuatro extremidades presentes, no refiere dolor, elimina espontaneo en baño, sin complicaciones hasta el momento..

16:59 angie.rebellon - AMGIE NATALIA REBELLON CALDERON - AUXILIAR DE ENFERMERIA

Se hace paso dd ronda por la unidad paciente estable, en cama con barandas de serguridad elevadas, consciente orientado en sus tres esferas, tolerando oxigeno al ambiente, paciente que no recibe medicamento farmacologico, elimina espontaneo en baño, sin acceso venoso, con vendaje limpio y seco sin complicaciones hasta el momento.

20:59 angie.rebellon - AMGIE NATALIA REBELLON CALDERON - AUXILIAR DE ENFERMERIA

Entrego paciente en habitacion 405a en compañia de familiar paciente en cama con barandas de seguridad levadas, sin acceso venoso, con signos vitales dentro del parametro normal, se le admisnitra su medicamento farmacologico, elimina espontaneo en baño, se movliza con ayuda queda vendaje elastico en mimbro inferior derecho limpio y seco mas sistema vac, no refiere dolor estable sin complicaciones hasta el momento.

21:00 marcela.zapata - MARCELA ZAPATA GARCÍA - AUXILIAR DE ENFERMERIA

terminando previa entrga de turno recibo paciente en habitacion 405a en cama con barandas elevadas despierto conciente estable en compañia de familiar con diagnostico anotado en historia clinica al examen fisico se observa normocefalico apertura ocular espontanea respirando oxigeno al ambiente mucosas orales humedas e hidratadas con herida en menton lado derecho cicatrizada torax simetrico normoexpandible abdomen blando depresible sin dolor a la palpacion canalizado en miembro superior izquierdo conectado a R-33 para su procedimiento y una venopuncion en miemrbo superior derecho conectado a tapon para el paso de medicamentos con extremidades completas y moviles paciente que se movliza con ayuda de muletas se observa en miembro inferior derecho sistema vac funcional con vendaje elastico limpio y seco con presion negativa de -90 elimina espontaneo en baño.

01:59 marcela.zapata - MARCELA ZAPATA GARCÍA - AUXILIAR DE ENFERMERIA

se pasa ronda por el servicio se observa al paciente tranquilo estable en compañia de familiar se controlan signos vitales se registran en el sistema recibe y tolera tratamiento farmacologico recibe y tolera la via oral elimina espontaneo en baños e moviliza con ayuda paciente que no se deja canalizar refiere que la doctora le indico a el ser canalizado na hora antes del procedimiento se le explica que el puede ser llevado en cualquier momento y debe de estar listo y aun asi decide no dejarse canalizar hasta el momento estable.

06:50 marcela.zapata - MARCELA ZAPATA GARCÍA - AUXILIAR DE ENFERMERIA

entrego paciente en habitacion 405a en cama con barandas elevadas despierto conciente estable en compañia de familiar se controlan signos vitales se registran en el sistema recibe y tolera tratamiento farmacologico elimina espontaneo en baño queda con vendaje elastico limpio y seco queda con glucometria de: 104mg/dl sin venopuncion hasta el momento estable.

07:00 patricia.cartagena - PATRICIA EUGENIA CARTAGENA DAVILA - AUXILIAR DE ENFERMERIA

Durante la entrega de turno,recibo paciente en habitacion 405a,con dx anotado en historia clinica,al examen fisico se observa consciente orientado en sus tres esferas mentales,respirando al medio ambiente,buen patron respiratorio,mucosas humedas e hidratadas,torax simetrico,flebitis en miembros superiores por anteriores venopunciones,abdomen depresible sin dolor a la palpacion,elimina espontaneo en baño,se moviliza con ayuda,con mid cubierta con vendasje elastico limpio y seco,queda en cama con barandas arriba,en compañia de familiar.

09:59 patricia.cartagena - PATRICIA EUGENIA CARTAGENA DAVILA - AUXILIAR DE ENFERMERIA

Se pasa ronda por habitacion paciente tranquilo,recibe y tolera su tratamiento medico,signos vitales dentro de parametros normales,venopuncion permeable para paso de medicamentos,baño en ducha por sus propios medios,queda en cama con barandas arriba,paciente sin via oral por posible cirugia el dia de hoy,paciente sin venopuncion ya que no permite que se canalice.

2019-04-03

13:59 patricia.cartagena - PATRICIA EUGENIA CARTAGENA DAVILA - AUXILIAR DE ENFERMERIA

Entrego paciente en su unidad vivo consciente orientado en sus tres esferas mentales,paciente que pasa buen turn,recibe y tolera su tratamiento medico,sin via oral,sin venopuncion ya que el paciente no permite ser canalizado si no hasta que se vaya a traslada a sala de cx,mid cubierto con vendaje elastico limpio y seco,sistema vac funcional a presion de -50,queda en cama con barandas arriba,en compañia de familiar.

14:00 cristian.sanchez - CRISTIAN DAVID SANCHEZ DONNEYS - AUXILIAR DE ENFERMERIA

Recibo paciente en sala de hospitalizacion, en habitacion 405a, con diagnostico ya anotado en historia clinica, en cama, con barandas de seguridad arriba, en compañia de familiar, consciente, orientado en sus tres esferas mentales, al examen fisico se observa normocefalico, tolerando oxigeno al ambiente, mucosas orales humedas e hidratadas, cuello centrado y movil, sin adenopatias, torax simetrico, con buen patron respiratorio, abdomen blando, depresible, no doloroso a la palpasion, elimina espontaneo, con sus cuatro extremidades presentes y moviles, con acceso venoso en miembro superior derecho mas tapon heparinizado, permeable, sin signos de flebitis, con herida quirurgica en miembro inferior derecho cubierto con vendaje elastico limpio y seco mas sistema vac con presion negativa de -50.

14:05 cristian.sanchez - CRISTIAN DAVID SANCHEZ DONNEYS - AUXILIAR DE ENFERMERIA

Se translada paciente al servicio de cirugia en compañia de camillero y familiar. paciente con signos vitales estables. paciente consciente orientada en sus 3 esferas. con sistema vac funcional. paciente queda tolerando o2 almedio ambiente sin complicaciones.

14:30 zaida.martinez - ZAIDA LORENA MARTINEZ CHARA - CIRCULANTE

INGRESA PACIENTE POR TRANFER EN CAMA CONCIENTE ORIENTADO EN TLP EN COMPÑIA DE FAMILIOARESD Y AUX DE PISO PARA REALIZARSE PX QX DE LAVADO Y IRRIGACION MAS CUIDADOS DE HDA EN MID CON LA DOCTORA PATIÑO SE REALIZA ENTREVISTA PREQX DONDE NO MANIFIESTA PATOLOGIAS DE BASE ALERGICO ALA DIPIRONA SIN ACCESO VENOSO HDA QX LIMPIA Y SECA CUBIERTA CON VENDJE ELASTICO SISTEMA DE DRENAJE SISTEMA VAC CONSENTIMENTOS FIRMADOS SIN COMPLICACIONES QUEDA LA ESPERA DE TRASLADO A QX

15:30 ana.castro - ANA CRISTINA CASTRO VALENCIA - AUXILIAR DE ENFERMERIA

INGRESA PACIENTE AL QUIROFANO #5 EN CAMILLA, ACOMPAÑADO DE CIRCULANTE, CON UN GLASGOW DE 15/15. PACIENTE QUE SE LE REALIZA LISTA DE CHEQUEO; DONDE SE PUEDE EVIDENCIAR PREVIAMENTE DILIGENCIADO LOS CONCETIMIENTOS. PACIENTE QUIEN DICE CONSERVA AYUNO MAYOR A OCHO HORAS. PACIENTE QUIEN REFIERE NO SER HIPERTENSO, NO DIABETICO Y NO ALERGICO. EL PROCEDIMIENTO QUIRURGICO A REALIZAR ES: LAVADO E IRRIGACION Y CUIDADOS DE HERIDA, CON LA DR: MARCELA PATIÑO. PACIENTE QUIEN SE PASA DE CAMILLA A MESA OPERATORIA POR SUS PROPIOS MEDIOS. SE MONITORIZA TA: 119/71, FC:69, SPO2:100%. SE CANALIZA PACIENTE EN MSI, CON YELCO #20, QUEDA VENA PERMEABLE.

15:35 ana.castro - ANA CRISTINA CASTRO VALENCIA - AUXILIAR DE ENFERMERIA

EL DR: OSCAR AUGUSTO FLOREZ, ANESTESIOLOGO, INICIA INDUCCION DE ANESTESIA CONDUCTIVA, EN LA CUAL UTILIZA: BUPINEST PESADO, FENTANILO Y SPINOCA #27. SE COLOCAN MEDICAMENTOS POR ORDEN MEDICA LOS CUALES QUEDAN ADSCRITOS AL RECORD DE ANESTESIA Y HOJA DE MEDICAMENTOS.

15:45 ana.castro - ANA CRISTINA CASTRO VALENCIA - AUXILIAR DE ENFERMERIA

LA DR: LAURA RAMIREZ, MEDICO AYUDANTE, REALIZA ANTISEPSIA DEL AREA QUIRURGICA CON SOLUCIONES YODADAS.

15:55 ana.castro - ANA CRISTINA CASTRO VALENCIA - AUXILIAR DE ENFERMERIA

LA INSTRUMENTADORA: NAZLY DAZA Y LA DR: MARCELA PATIÑO, VISTEN CON CAMPOS ESTERILES E INICIAN PROCEDIMIENTO QUIRURGICO SIN COMPLICACION ALGUNA.

17:15 zaida.martinez - ZAIDA LORENA MARTINEZ CHARA - CIRCULANTE

INGRESA PACIENTE A SLAA D E RECUPERACION EN COMNPÑIA D4E ANESTESIOLOGO Y CIRCULANTE POS QX DE LAVADO + DESBRIDAMIENTO CON CUIDADOP DE HDA EN MID CON EL DOCTOR PATIÑO BAJO ANESYESAIA CONDUCTIVA SE MONITORIZAN SIGNOS VITALES SE BRINDAN CUIDADOS DE CONFORD HC COMPLETA LEV LIMPIOS

17:50 cristian.sanchez - CRISTIAN DAVID SANCHEZ DONNEYS - AUXILIAR DE ENFERMERIA

PASO DE RONDA, PACIENTE QUE SE ENCUENTRA EN SALA DE CIRUGIA.

18:00 zaida.martinez - ZAIDA LORENA MARTINEZ CHARA - CIRCULANTE

PACIENTE PRESENTA BUENA EVOLUCION MOVILIZA MIEN8ROS INFERIORES SIN COMPLICACIONES

18:20 zaida.martinez - ZAIDA LORENA MARTINEZ CHARA - CIRCULANTE

SE COMETA PACIENTE EN PISO CON LA JEFE DEL SERVICIO SE TRASLADA EN CAMA CONCIENTE ORIENTADO EN TLP LEV LIMPIOS VENA PERMEABLE HC COMPLETA SISTEMA DE DRENAJE SISTEMA VAC HC COPLETA SIN COMPLICACIONNES P// MICCION

19:47 cristian.sanchez - CRISTIAN DAVID SANCHEZ DONNEYS - AUXILIAR DE ENFERMERIA

Ingresa paciente procedente del servicio de cirugia consciente en sus 3 esferas. se le toman signos vitales los cuales se encuentran dentro de los parametros normales y quedan registrados en sistemas. paciente se le observa acceso venoso en MSI mas R33. paciente se le observa vendaje elastico en MID mas ferula limpia y seca. paciente queda en compañia de familiar sin complicaciones.

20:55 cristian.sanchez - CRISTIAN DAVID SANCHEZ DONNEYS - AUXILIAR DE ENFERMERIA

Entrego paciente en habitacion, acostado en cama con barandas elevadas, consciente, estable., se le controlan signos vitales, se encuentran estables, se registran, no refiere dolor, sin complicacion, con venopuncion permeable, duerme por intervalos largos, sin complicacion, estable, en compañia de familiar.

21:00 laura.gutierrez - LAURA VANESSA GUTIERREZ MINAYO - ENFERMERA (O)

Recibo paciente en habitacion 405a en cama con barandas en alto alerta orientado en tiempo lugar y persona con diagnostico de pop de lavado mas desbridamiento de dorso en pie derecho. Al examen fisico se observa paciente normocefalico, tolerando oxigeno al medio ambiente, mucosas orales hidratadas, torax simetrico manejando buenso patrones respiratorios, miembros superiroes presentes con venopuncion en msi con yelco#20 del dia 03/04 mas r33 sin signos de flebitis, abdomen blando depresible a la palpacion, elimina espontaneo, miembros inferiores presentes cuibierta con vendaje elastico y vendaje de algodon , piel integra paciente .

2019-04-04

00:30 laura.gutierrez - LAURA VANESSA GUTIERREZ MINAYO - ENFERMERA (O)

Paso ronda por la habitacion del paciente se controlan signos vitales que se encunetra en parametros nromales, se administra tratamiento farmacologico, elimina espontaneo en baño no refiere dolor permanece en compañia de familiar, duerm durante la noche sin mas cambios vendaje elastico limpio y seco

06:50 laura.gutierrez - LAURA VANESSA GUTIERREZ MINAYO - ENFERMERA (O)

Entrego paciente en habitacion en cama con barandas en alto alerta orientado en tiempo lugar y persona con signos vitales que se encuentraen parametros nromales, se administra tratamiento farmacologico, elmina espontaneo en baño no refiere dolor queda con vendaje elastico limpio y seco

07:00 marcela.zapata - MARCELA ZAPATA GARCÍA - AUXILIAR DE ENFERMERIA

terminando previa entrga de turno recibo paciente en habitacion 405a en cama con barandas elevadas despierto conciente estable en compañia de familiar con diagnostico anotado en historia clinica al examen fisico se observa normocefalico apertura ocular espontanea respirando oxigeno al ambiente mucosas orales humedas e hidratadas con herida en menton lado derecho cicatrizada torax simetrico normoexpandible abdomen blando depresible sin dolor a la palpacion canalizado en miembro superior derecho conectado a tapon para el paso de medicamentos con extremidades completas y moviles paciente que se moviliza con ayuda de muletas elimina espontaneo en baño.

09:40 marcela.zapata - MARCELA ZAPATA GARCÍA - AUXILIAR DE ENFERMERIA

se pasa ronda por el servicio se observa al paciente tranquilo estable en compañia de familiar se controlan signos vitales se registran en el sistema recibe y tolera tratamiento farmacologico recibe y tolera la via oral elimina espontaneo en baño se moviliza por sus propios medios hasta el momento estable.

09:59 marcela.zapata - MARCELA ZAPATA GARCÍA - AUXILIAR DE ENFERMERIA

COSMITET LTDA.

EPICRISIS

PACIENTE: MILTON ANIBAL LUNA ROJAS	IDENTIFICACION: CC 16739673	HC: 16739673 - CC
FECHA DE NACIMIENTO: 12/1/1967 EDAD: 52 Años	SEXO: M	TIPO AFILIADO: Cotizante
RESIDENCIA: CR 72 1A 39 BRR LOURDES	VALLE DEL CAUCA-CALI	TELEFONO: 3238972+3146916715
NOMBRE RESPONSABLE PACIENTE:	PARENTESCO:	TELEFONO:
NOMBRE ACOMPAÑANTE: ANITA LIZETH ROJAS	PARENTESCO: Otro Familiar	TELEFONO: 3116803029
FECHA INGRESO: 2/7/2019 - 05:55:04	FECHA EGRESO:	CAMA: 422R-A
DEPARTAMENTO: 060605 - CIRUGIA - REY DAVID	SERVICIO: CIRUGIA	
CLIENTE: FIDUCIARIA LA PREVISORA S.A.	PLAN: PROGRAMA MAGISTERIO REGION 2(VALLE-CAUCA)	

DATOS DEL INGRESO

- MOTIVO CONSULTA
  ME ENVIO LA CIRUJANA

- ESTADO GENERAL Y ENFERMEDAD ACTUAL ACTUAL
  PACIENTE CON ANT DE ACCIDENTE DE TRANSITO CON FRACTURA EXPUESTA DE PIE DER QUIEN REQUIRIO MANEJO QUIRURGICO CON COLGAJO PEDICULADO EN ISLA MASQUELET EN VARIOS TIEMPOS POR SECUELAS DE TRAUMA, FUE VAL EN CONSULTA EXTERNA DE CIRUGIA PLASTICA QUIEN ENCUENTRA COLGAJO INTEGRADO TERCIO DISTAL CON AREA CRUENTA CON TEJIDO DEGRANULACION PERIDIDA DE INJERTOS POR SOBREINFECCION CON E COLI SENSIBLE A CIPROFLOXACINA CLINICAMENTE MEJORIA DE LOS SIGNOS LOCALES DE INFECCION CON CURACIONES DIARIA EL COLGAJO CUBRE DOS TERCERAS PARTES DE DORSO DE PIE TERCIO DISTAL CUBIERTO CON FASCIA DEL COLGAJO MAS TEJIDO DE GRANULACION TRAE RX PIE CON FRACTURAS 2 Y 3 METATARSIANO NO CONSOLIDADAS SIN SIGNOS INDIRECTOS DE OSTEOMIELITIS; ENVIAN A URGENCIAS PARA MANEJO QUIRURGICO POR PARTE DE CIRUGIA PLASTICA PARA LIBERACION DEL PEDICULO DEL COLGAJO MAS INJERTOS DE PIEL PARA DEFECTO DISTAL.
  PAT: NIEGA
  QX: INJERTO DE PIEL EN PIE DER
  ALERGIAS: DIPIRONA

- ANTECEDENTES PERSONALES
  PATOLOGICOS
  OTROS : Si - TBC PULMONAR HACE 21 AÃ'OS CON TTO Y RESOLUCION SION RECIDIVAS, Si - TBC PULMONAR HACE 21 AÃ'OS CON TTO Y RESOLUCION SION RECIDIVAS
  ANTECEDENTES
  ALERGICOS : No - NO, No - PENICILINA
  OTROS : Si - TBC PULMONAR HACE 21 AÑOS

- EXAMEN FISICO
  GENERAL (12) : NORMAL
  HALLAZGOS: PCTE EN BUENAS CONDICIONES GENERALES, ALERTA, ORIENTADO SIN SIGNOS DE DIFICULTAD RESPIRATORIA
  CAMPOS PULMONARES BIEN VENTILADOS SIN SOBREAGREGADOS, RUIDOS CARDIACOS RITMICOS NO SOPLOS EXTREMIDADES MOVILES, SIMETRICAS NO EDEMAS, SE OBSERVA PIE DER CUBIERTO CON APOSITOS

- APOYOS DIAGNOSTICOS
  INTERCONSULTA POR ESPECIALISTA EN ORTOPEDIA Y TRAUMATOLOGIA, INTERCONSULTA POR ESPECIALISTA EN ANESTESIOLOGIA, TIEMPO DE PROTROMBINA TP, HEMOGRAMA IV HEMOGLOBINA HEMATOCRITO RECUENTO DE ERITROCITOS INDICES ERITROCITARIOS LEUCOGRAMA RECUENTO DE PLAQUETAS INDICES PLAQUETARIOS Y MORFOLOGIA ELECTRONICA E HISTOGRAMA AUTOMATIZADO, TIEMPO DE TROMBOPLASTINA PARCIAL TTP, CREATININA EN SUERO U OTROS FLUIDOS, RADIOGRAFIA DE PIE AP LATERAL Y OBLICUA, CULTIVO PARA MICROORGANISMOS EN CUALQUIER MUESTRA DIFERENTE A MEDULA OSEA ORINA Y HECES, COLGAJO NEUROVASCULAR EN ISLA, LAVADO IRRIGACION Y CUIDADOS DE HERIDA EN AREA GENERAL, INTERCONSULTA POR ESPECIALISTA EN CIRUGIA PLASTICA ESTETICA Y RECONSTRUCTIVA

- DIAGNOSTICOS DE INGRESO

CODIGO	DIAGNOSTICO	TIPO DIAGNOSTICO	PRIMARIO
T930	SECUELAS DE HERIDA DE MIEMBRO INFERIOR	IMPRESION DIAGNOSTICAP	

DATOS DE LA EVOLUCION

- DATOS DE LA EVOLUCION
  2019-07-02 07:33:42 PROFESIONAL: CATALINA ALEJANDRA NARANJO PARDO
  ANALISIS (JUSTIFICACION): PCTE DE 52 AÑOS CON ANT DE ACCIDENTE DE TRANSITO CON TRAUMA EN PIE DER, FRACTURAS DE 2D0 Y 3ER METATARSIANO, QUIEN REQUIRIO MANEJO CON INJERTOS EN TIEMPOS, ES ENVIADO DE CONSULTA EXTERNA DE CIRUGIA PLASTICA PARA REINTERVENCION, EN EL MOMENTO ESTABLE SIN SIGNOS DE DIFICULTAD RESPIRATORIA, SE HIDRATA PCTE Y SE SOLICITAN PREQUIRURGICOS, A LA ESPERA DE PROGRAMACION DE

PROCEDIMIENTO QXCO

2019-07-02 08:05:32 PROFESIONAL: MARCELA PATRICIA PATIÑO
ANALISIS (JUSTIFICACION): SS TURNO PARA LIBERACION DE COLGAJO MAS INJERTO DE PIEL
PACIENTE CON TURNO AMBULATORIO HACE 2 MESES SIN AUTORIZACION CON AREA CRUENTA TEJIDOS EXPUESTOS QUE HAN RECIBIDO MANEJO MEDICO POR SOBREINFECCION EN LE MOMENTO SIN INFECCION CULTIVOS NEGATIVOS ES PRIORITARIO COBERTURA
SE REQUIERE SISTEMA DE VACIO
INTER. APOYO DIAGNOSTICO: X

2019-07-03 07:54:13 PROFESIONAL: ANDRES MAYA RUIZ
ANALISIS (JUSTIFICACION): HISTORIA DE ACCIDENTE DE TRANSITO CON LESION EN METATARSO MID AHORA CON REQUERIMIENTO DE INJERTOS EN PIEL POR PARTE DE CIRUGIA PLASTICA, ACTUALMENTE ESTABLE HEMODINAMICAMENTE, SIN DETERIROO NEUROLOGICO O RESPRIATORIO AFEBRIL SIN SIRS ACTIVO, DOLOR CONTROLADO , CURACIONES DIARIAS. NO HAY SANMGRADO MUEVE EXTREMIDAD SIN ANOMALIA NO HIPOPERFUSION O NECROSIS. SE EXPLICA AL PACIENTE AFIRMA ENTENDER, PDTE PROCEDIMIENTO QXCO. PREQUIRURGICOS ESTABLES.
INTER. APOYO DIAGNOSTICO: TIEMPO DE PROTROMBINA 12.60
INR 0.91
TIEMPO PARCIAL DE TROMBOPLASTINA 32.10
GLOBULOS BLANCOS 5.60
HEMOGLOBINA 15.50
HEMATOCRITO. 46.50
VOLUMEN CORPUSCULAR MEDIO 86.60
PLAQUETAS 302
NEUTROFILOS 47.60
LINFOCITOS 41.80
CREATININA EN SUERO 0.89

2019-07-03 16:33:43 PROFESIONAL: MARCELA PATRICIA PATIÑO
ANALISIS (JUSTIFICACION): POP INMEDIARO DE LIBERACION DE COLGAJO MAS INJERTO DE PIEL CON SISTEMO DE VACIO CONTINUA OPBSERVACION
INTER. APOYO DIAGNOSTICO: X

2019-07-03 18:18:48 PROFESIONAL: SANTIAGO GONZALES GOMEZ
ANALISIS (JUSTIFICACION): PACIENTE DE 52 AÑOS EN POSTQUIRURGICO INMEDIATO DE LIBERACION DE COLGAJO PIE DERECHO, QUIEN SE VALORA EN SALA DE RECUPERACION DE ANESTESIA CONDUCTIVA Y EVENTO QUIRURGICO, LA CUAL SE ENCUENTRA CON BUENA EVOLUCION CLINICA, NO DOLOR, HEMODINAMICAMENTE ESTABLE, SIN ALTERACIONES A NIVEL NEUROLOGICO, NO ALTERACIONES PATRON RESPIRATORIO, NO VOZ RONCA, SIN ALTERACIONES AL EXAMEN FISICO DE CAUSA SECUNDARIA AL EVENTO QUIRURGICO. PACIENTE QUIEN TOLERA VIA ORAL Y REALIZA DIURESIS ESPONTANEO, POR LO CUAL SE PUEDE TRASLADAR A PISO

2019-07-03 20:46:41 PROFESIONAL: CINDY PATRICIA GUERRERO SANTACRUZ
ANALISIS (JUSTIFICACION): INGRESO DE PACIENTE PROVENIENTE DE CX. A CARGO DE CX. PLASTICA, EN CONTEXTO DE POP DE LIBERACION DE COLGAJO PIE DERECHO, LLEGA EN ACEPTABLES CONDICIONES GENERALES, SV CON PA: 125/87, FC: 90LPM, FR: 17, SO2: 97% AL MEDIO AMBIENTE, SIN SIGNOS DE RIESGO COMO HEMATOMAS, SANGRADO ACTIVO, DIFICULTAD RESPIRATORIA, DESHIDRATACION, DESNUTRICION, UBICADO EN SUS 3 ESFERAS MENTALES, DIURESIS POSITIVA, SE DA INDICACION DE MANEJO DEL DOLOR, REFIERE ALERGIA A LA DIPIRONA**, SE LE EXPLICA AMPLIAMENTE A FAMILIAR Y PACIENTE MANEJO MEDICO, ELLOS DICEN ENTENDER Y ACEPTAR. INDICACION DE TOMA DE HEMOGRAMA POP.
INTER. APOYO DIAGNOSTICO: **
INTER. ESTUDIOS IMAGENOLOGIA: **

2019-07-04 15:21:12 PROFESIONAL: CINDY PATRICIA GUERRERO SANTACRUZ
ANALISIS (JUSTIFICACION): PACIENTE COMENTADO CON GRUPO DE INFECTOLOGIA QUIEN CONSIDERA, CAMBIO DE MANEJO ANTIBIOTICO A AMPICILINA + SULBACTAM POR 6 DIAS.
INTER. APOYO DIAGNOSTICO: **
INTER. ESTUDIOS IMAGENOLOGIA: **

2019-07-04 16:11:05 PROFESIONAL: MARCELA PATRICIA PATIÑO
ANALISIS (JUSTIFICACION): 1 DIA POP DE LIBERACION DE COLGAJO CIERRE DIFERIDO MAS INJERTO DE PIEL HERIDA CONTAMINADA NO SUCIA NI HERIDA LIMPIA CULTUVOS NEGATIVOS SE COMENTA CON INFECTOOLOGIA SE SUSPENDE ANTIBIOTICOS
INTER. APOYO DIAGNOSTICO: X

2019-07-05 13:10:27 PROFESIONAL: MARCELA PATRICIA PATIÑO
ANALISIS (JUSTIFICACION): REPORTE DE CULTIVO NEGATIVO
TIENE TURNO PARA REVISION 8 DE JULIO
INTER. APOYO DIAGNOSTICO: CULTIVOS NEGATIVOS

2019-07-06 09:35:01 PROFESIONAL: DIANA MARCELA HERNANDEZ CASTAÑO
ANALISIS (JUSTIFICACION): PACIENTE SIN CAMBIOS EN LA EVOLUCION CLINICA, SIN DOLOR PRECORDIAL, SE CONTINUA IGUAL MANEJO MEDICO INDICADO POR CX PLASTCA, REVISION DE INJERTOS EL 8 DE JULIO. CONTROL DE D SIGNOS VITALES. INFORMAR CAMBIOS.

2019-07-06 14:00:48 PROFESIONAL: MARCELA PATRICIA PATIÑO
ANALISIS (JUSTIFICACION): 3 DIA POP DE LIBERACION DE COLGAJO FASCIOCUTANEO Y DE INJERTO DE PIEL CON SISTEMA DE VACIO PENDEINTE REVIOSN EN DOS DIA EN CIRUGIA
INTER. APOYO DIAGNOSTICO: CULTIVO PARA MICROORGANISMOS EN CUALQUIER MUESTRA DIFERENTE A MEDULA OSEA ORINA Y HECES - OBSERVACIóN (06/07/2019 13:51:08): LEIDO POR CIRUJANO NEGATIVO ACRDE CON LA EVOLUCION CLINICA

2019-07-08 08:27:29 PROFESIONAL: MARCELA PATRICIA PATIÑO

ANALISIS (JUSTIFICACION): PACIENTE CON SECUELAS DE ACCIDENTE DE TRANSITO CON TRAUMA SEVERO EN PIE DERECHO CON FRACTURA DE 3 METATARSIANO FRACTURA NO CONSOLIDADA 6 MESES POSTRAUMA SOSPECHA DE PSEUDOARTOSIS SE SOLICITA RX CONTROL Y VALORACION POR ORTOPEDIA POR CONSULTA EXTERNA.
EL 4 DE JULIO INGRESA PARA LIBERACION DE COLGAJO FASCIOCUTANEO MASQUELET BASADO EN EL ARCO CALCANEO LATERAL, E INJERTOS DE PIEL EN AREA CRUENTA DE TERCIO DISTAL DE 'PIE DE 3 X2 CM M HOY SE LLEVA A REVISON BAJO ANESTESIA LOCAL COLGAJOS INTEGRADOS NO HUBO ALTERACION DE LA PERFUSION POR LA LIBERACION DEL PEDICULO INJERTOS EN TERCIO DISTAL DE PIE INTEGRADOS NO DEFECTO DE COBERTURA NO SIGNOS DE INFECCION SE REALIZA IRRIGACION SE CUBRE CON APOSITOS Y SE DA SALIDA CONTROL EN 10 DIAS POR CIRUGIA PLASTICA
CONTROL POR ORTOPEDIA POR CONSULTA EXTERNA CON RX
INTER. APOYO DIAGNOSTICO: CULTIVOPS NEGATIVOS

- MEDICAMENTOS
  AMPICILINA+SULBACTAM, ESOMEPRAZOL, ENOXAPARINA, OMEPRAZOL, TRAMADOL CLORHIDRATO, CEFALOTINA, CLORURO DE SODIO, HIDROCORTISONA ACETATO

DATOS DEL EGRESO

- PLAN DE SEGUIMIENTO
  SALIDA CON CONTROL POR CIRUGIA PLASTICA 18 DE JULIO CITA CONTROL CON ORTOPEDIA CONRX DE PIE EN 15 DIAS SE DAN SIGNOS DE ALARMA FORMULA DE OMEPRAZOL
- DIAGNOSTICOS DE EGRESO

CODIGO	DIAGNOSTICO	TIPO DIAGNOSTICO	PRIMARIO
T930	SECUELAS DE HERIDA DE MIEMBRO INFERIOR	IMPRESION DIAGNOSTICA	P

- CAUSA DE SALIDA
  TIPO CAUSA : ORDEN MEDICA
  REMITIDO A : fecha de egreso 08-07-2019

RIESGO DE CAIDA:

- Alto

RIESGO DE ULCERAS POR PRESION:

- Bajo

- SIGNOS DE ALARMA
  CAMBIOS DE COLORACION EN LA HERIDA QUIRURGICA O SALIDA DE PUS,FIEBRE, CALOR EN LA HERIDA, ENROJECIMIENTO EN LA HERIDA, SECRECION EN LA HERIDA
- SE ENTREGA PLAN DE RECOMENDACIONES
  - TOME LA MEDICACIÓN ORDENADA POR EL MÉDICO CON EL HORARIO Y DURACIÓN QUE SE LE EXPLICÓ; Y FORMULÓ;.
  - NO SE AUTOMEDIQUE.
  - NO SUSPENDA MEDICAMENTOS SIN CONSULTAR AL MÉDICO
  - ASISTA A LOS CONTROLES MÉDICOS PROGRAMADOS
- SE ENTREGA Y EXPLICA LA FORMULACIÓN MEDICA
  SI, TIENE FORMULA MEDICA
- SE REMITE A SU ASEGURADOR PARA FORMULACIÓN MEDICA
  NO APLICA

RIESGO DE CAIDA

- RIESGO MUY ALTO - MAYOR DE 3 PUNTOS

RIESGO DE ULCERAS POR PRESION

- Bajo

Catalina Naranjo P.

PROFESIONAL: CATALINA ALEJANDRA NARANJO PARDO
CC - 1107064542 - T.P 1107064542
ESPECIALIDAD - MEDICO GENERAL

Imprimió: GUETY DAZA GOMEZ - guety.daza

Fecha Impresión : 2019/7/8 - 12:11:59

COSMITET LTDA.

EPICRISIS

PACIENTE: MILTON ANIBAL LUNA ROJAS	**IDENTIFICACION:** CC 16739673	**HC:** 16739673 - CC
FECHA DE NACIMIENTO: 12/1/1967 **EDAD:** 52 Años **SEXO:** M		**TIPO AFILIADO:** Cotizante
RESIDENCIA: CR 72 1A 39 BRR LOURDES	VALLE DEL CAUCA-CALI	**TELEFONO:** 3238972+3146916715
NOMBRE ACOMPAÑANTE:	**PARENTESCO:** Otro	**TELEFONO:** NO REFIERE
FECHA INGRESO: 7/5/2019 - 15:59:52	**FECHA EGRESO:**	**CAMA:** 403R-A
DEPARTAMENTO: 060607 - HOSPITALIZACION - CRD	**SERVICIO:** HOSPITALARIO	
CLIENTE: FIDUCIARIA LA PREVISORA S.A.	**PLAN:** PROGRAMA MAGISTERIO REGION 2(VALLE-CAUCA)	

DATOS DEL INGRESO

- **MOTIVO CONSULTA**
  PACIENTE QUE SUFRE ACCIDENTE DE TRANSITO 26 DE FEBRERO CON FRACTURA EXPUESTAS DE METATARSIANO PIE DERECHO
  MANEJADO EN OTRA INSTITUCION CON LAVADOPS QUIRUGICOS Y OSTEOSINTESIS , REMITIDO A ESTA ENTIDAD DONDE SE REALIZARON LAVADOS QUIRURGICOS, COLGAJO MASQUELTET CON NECROSIS EN TERCIO DISTAL DEL COLGAJO POR LO QUE SE HOPSITALIZA PARA MANEJO

- **ESTADO GENERAL Y ENFERMEDAD ACTUAL ACTUAL**

- **ANTECEDENTES PERSONALES**
  PATOLOGICOS
  OTROS : Si - TBC PULMONAR HACE 21 AÃ'OS CON TTO Y RESOLUCION SION RECIDIVAS, Si - TBC PULMONAR HACE 21 AÃ'OS CON TTO Y RESOLUCION SION RECIDIVAS
  ANTECEDENTES
  ALERGICOS : No - NO, No - PENICILINA
  OTROS : Si - TBC PULMONAR HACE 21 AÑOS

- **EXAMEN FISICO**
  PIEL Y FANERAS (21) : ANORMAL
  HALLAZGOS: COLGAJO MASQUELET INTEGRADO PERFUNDIO CON EN Â¿AREA DE NECROSIS EN TERCIO DISTAL SIN SIGNOS DE INFECCION

- **APOYOS DIAGNOSTICOS**
  COPROSCOPICO, TIEMPO DE TROMBOPLASTINA PARCIAL TTP, COPROLOGICO, CREATININA EN SUERO U OTROS FLUIDOS, INTERCONSULTA POR ESPECIALISTA EN CIRUGIA PLASTICA ESTETICA Y RECONSTRUCTIVA, INJERTO DE PIEL TOTAL EN AREA GENERAL DEL 20% AL 29% DE SUPERFICIE CORPORAL TOTAL, CULTIVO PARA MICROORGANISMOS EN CUALQUIER MUESTRA DIFERENTE A MEDULA OSEA ORINA Y HECES, LAVADO IRRIGACION Y CUIDADOS DE HERIDA EN AREA GENERAL, TIEMPO DE PROTROMBINA TP, INTERCONSULTA POR ESPECIALISTA EN ANESTESIOLOGIA, ELECTROCARDIOGRAMA DE RITMO O DE SUPERFICIE SOD, NITROGENO UREICO, COPROLOGICO SERIADO TRES MUESTRAS, HEMOGRAMA IV HEMOGLOBINA HEMATOCRITO RECUENTO DE ERITROCITOS INDICES ERITROCITARIOS LEUCOGRAMA RECUENTO DE PLAQUETAS INDICES PLAQUETARIOS Y MORFOLOGIA ELECTRONICA E HISTOGRAMA AUTOMATIZADO

- **DIAGNOSTICOS DE INGRESO**

CODIGO	DIAGNOSTICO	TIPO DIAGNOSTICO	PRIMARIO
S923	FRACTURA DE HUESO DEL METATARSO	IMPRESION DIAGNOSTICA	P

DATOS DE LA EVOLUCION

- **DATOS DE LA EVOLUCION**
  2019-05-08 20:27:13 PROFESIONAL: DIANA MARCELA HERNANDEZ CASTAÑO
  ANALISIS (JUSTIFICACION): PACIENTE EN CON PROCEDIMIENTO QX EL DIA HOY, SIN COMPLICACIONES, SE CONTINUA IGUAL MANEJO INDICADO POR ESPECIALIDAD, CONTROL DE SIGNOS VITALES. INFORMAR CAMBIOS.

  2019-05-09 13:38:15 PROFESIONAL: MARCELA PATRICIA PATIÑO
  ANALISIS (JUSTIFICACION): PACIENTE CONSECULEAS DE ACCIDENTE DETRANSITO FRACTURA EXPUESTA DE METATARSIANOS 3 EMANA DE COLGAJOMASQUELET INTEGRADO 24 HORAS POP DE DESBRIDAMIENTO DE TERCIO DISTAL DE COLGAJO POR NECROSIS ISTAL D ECOLGAJO HASTA DERMS PROFUNDA PRESERVANDO TEJIDO GRASO Y FASCIA Y SE CUBRE CON INJERTOS DE PIEL DE PIEL HOY CON ESTABILIDA HEMODINAMICA SIN EVIDENCIA DE SANGRADO INJERTOS EN PROCESO INTEGRACION CON SISTEMA DE VACIO
  SS TURNO PARA REVISON DE INJERTSTOS EN5 DIAS
  INTER. APOYO DIAGNOSTICO: X

ARDOR EN LA BOCA DEL ESTÓMAGO INTENSO,CAMBIOS DE COLORACION EN LA HERIDA QUIRURGICA O SALIDA DE PUS,DEPOSICIONES CON SANGRE,DEPOSICIONES MUY FRECUENTES HASTA MÁS DE 6 EN 4 HORAS O MÁS DE 10 EN 24 HORAS,DIFICULTAD PARA RESPIRAR,FIEBRE ALTA QUE NO MEJORA,FIEBRE, CALOR EN LA HERIDA, ENROJECIMIENTO EN LA HERIDA, SECRECION EN LA HERIDA

- SE ENTREGA PLAN DE RECOMENDACIONES
  - TOME LA MEDICACIÓN ORDENADA POR EL MÉDICO CON EL HORARIO Y DURACIÓN QUE SE LE EXPLICÓ; Y FORMULÓ;.
  - NO SE AUTOMEDIQUE.
  - NO SUSPENDA MEDICAMENTOS SIN CONSULTAR AL MÉDICO
  - ASISTA A LOS CONTROLES MÉDICOS PROGRAMADOS
- SE ENTREGA Y EXPLICA LA FORMULACIÓN MEDICA
  SI, TIENE FORMULA MEDICA
- SE REMITE A SU ASEGURADOR PARA FORMULACIÓN MEDICA
  NO APLICA

RIESGO DE CAIDA

- RIESGO MUY ALTO - MAYOR DE 3 PUNTOS

RIESGO DE ULCERAS POR PRESION

- Bajo

PROFESIONAL: ANDRES MAYA RUIZ
CC - 1094913725 - T.P 1094913725
ESPECIALIDAD - MEDICO GENERAL

Imprimió: GUETY DAZA GOMEZ - guety.daza

Fecha Impresión : 2019/5/17 - 11:33:12

COSMITET LTDA
CLÍNICA REY DAVID
HOSPITALIZACION

2019-05-10 12:08:41 PROFESIONAL: MARCELA PATRICIA PATIÑO
ANALISIS (JUSTIFICACION): ESTABILIDAD HEMODINAMICA SIN SIGMNSO LOCALES O SISTEMICOS DE INFECCION CON TURNO PRA REVISON DE INJERTOS PENDIENTE AUTORIZAR Y PROGRAMAR
REPORTE DE CULTIVO DE PIE NEGATIVO
INTER. APOYO DIAGNOSTICO: CULTIVO NEGATIVO

2019-05-12 09:19:48 PROFESIONAL: GLORIA LUCIA MARTINEZ MARQUEZ
ANALISIS (JUSTIFICACION): PACIENTE DE 52 AÑOS CON ADECUADA EVOLUCION CLINICA , AFEBRIL EN MANEJO ANTIBIOTICO HOY DIA 4 , PENDIENTE REVISION DE INJERTO 14/05/19, CONTINUA IGUAL MANEJO MEDICO INSTAURADO,PACIENTE HEMODINAMICAMENTE ESTABLE , SIN SIGNOS DE SIRS, SIN SIGNOS DE DIFICULRTAD RESPIRATORIA HIDRARTADO , AFEBRIL , TOLERANDO VIA ORAL , SE DAN RECOMENDACIONES Y SIGNSO DE ALARMA , REFIERE ENTENDER CONDUCTA Y ACEPTA

2019-05-13 11:18:38 PROFESIONAL: GUETY DAZA GOMEZ
ANALISIS (JUSTIFICACION): PACIENTE PROGRAMADO PARA REVISION DE INJERTOS EN SALA DE CIRUGIA, PROCEDIMIENTO QUE SE CANCELA POR CUADRO DIARREICO INFORMADO POR PCTE, SE INDICA SUSPENDER TTO ANTIBIOTICO, REALIZAR COPROSCOPICO-COPROLOGICO, REPROGRMAR SIN DIARREA-

2019-05-14 08:06:48 PROFESIONAL: GUETY DAZA GOMEZ
ANALISIS (JUSTIFICACION): PACIENTE CON MEJORIA DE PROCESO DIARREICO, TOLERA VIA ORAL, NO FIEBRE. REPORTE DE COPROSCOPICO NORMLA. PACIENTE CON BUENA EVOLUCION SE INDICA COMENTAR CON CIRGIA PLASTICA PARA PROGRAMACION DE REVISION DE INJERTOS

2019-05-15 13:17:31 PROFESIONAL: MARCELA PATRICIA PATIÑO
ANALISIS (JUSTIFICACION): PACIENTE CON PROCESO DE ENFERMEDAD DIARREICA AGUDA EN RESOLUCION PENDIENTE REPROGRAMAR CON LA RESOLCUION DEL A DIARREA, HEMOGRAMA SIN LEUCOCITOSIS COPROLOGICO NEGATIVO
INTER. APOYO DIAGNOSTICO: HEMOGRAMA SIN LEUCOCITOSIS

2019-05-16 16:07:07 PROFESIONAL: DIANA MARCELA HERNANDEZ CASTAÑO
ANALISIS (JUSTIFICACION): PACIENTE SIN CAMBIOS EN LA EVOLUCION CLINICA, VALORADO POR LA DR PATIÑO QUIEN INDICA CX EL DIA DE MAÑANA, CONTINUAR CON LOPERAMIDA, CONTROL DE SIGNOS VITALES. INFORMAR CAMBIOS.

2019-05-17 10:23:40 PROFESIONAL: MARCELA PATRICIA PATIÑO
ANALISIS (JUSTIFICACION): PACIENTE CON TRAUM,A SEVERO DE PIE DERECHA FRACTURA EXPUESTA DE METATARSIANOS YA CON MANEJO QUIRUGIOC DE LAVADOS QUIRUGICOS OSTEIOSINTESIS COLGAJO MASQUELT INTEGRADO INJERTOS DE PIEL INTEGRADOS SIN SIGNOS DE INFECCION
SE LLEVO A CIRUGIA PADRA LAVADO QUIRUGICO RETIRO DE SISTEMA DE VACIO SE DEJA CON APOSITOS Y FERULA
SE DA SALIDA CON FERULA POSTERIOR
CONTEROL JUEVES 23 DE MAYO 1 PM 7 PISO
DEPOSICON BLANDA 1 POR DIA CULTIUVO COPROLOGICO NEGATIVO HEMOGRAMA SIN LEUCOCITOSIS
SE DA SALIDA CON SIGNOS DE ALARMA Y ORDEN DE COPROLOGICOS SERIADOS
INTER. APOYO DIAGNOSTICO: X

2019-05-17 10:38:10 PROFESIONAL: LAURA MARCELA RAMIREZ PAYA
ANALISIS (JUSTIFICACION): PACIENTE MASCULINO DE 52 AÑOS POSTQUIRURGICO INMEDIATO DE REVISION DE COLGAJO A NIVEL DEL MIEMBRO INFERIOR DERECHO + IRRIGACION DE AREA DONANTE (MUSLO DERECHO REGION ANTERIOR), QUIEN SE VALORA EN SALA DE RECUPERACION DE ANESTESIA LOCAL Y EVENTO QUIRURGICO, EL CUAL SE ENCUENTRA CON BUENA EVOLUCION CLINICA, SIN ALTERACIONES HEMODINAMICAS, NO ALTERACIONES A NIVEL NEUROLOGICO, NO ALTERACIONES EN EL PATRON RESPIRATORIO, SIN ALTERACIONES AL EXAMEN FISICO DE CAUSA SECUNDARIA AL EVENTO QUIRURGICO. SE ENCUENTRA PENDIENTE QUE PACIENTE REALICE DIURESIS ESPONTANEO Y TOLERE VIA ORAL, POR LO QUE SE INFORMA AL PERSONAL DE ENFERMERIA PARA QUE VIGILEN DICHAS ACCIONES EN HOSPITALIZACION, UNA VEZ REALIZADAS, SE CONSIDERA QUE PACIENTE PUEDE EGRESAR CON RECOMENDACIONES Y SIGNOS DE ALARMA DADAS POR ESPECIALISTA TRATANTE (DRA PATIÑO), FORMULA MEDICA, INCAPACIDAD MEDICA VIGENTE HASTA EL 7 DE JUNIO DEL 2019 Y CONTROL POSTQUIRURGICO.

- MEDICAMENTOS
  CLINDAMICINA, TRAMADOL CLORHIDRATO, LOPERAMIDA, SACCHAROMYCES BOULARDI, CLORURO DE SODIO , SACCHAROMYCES BOULARDI, CLORURO DE SODIO, DICLOFENACO, ACETAMINOFEN, HIDROXICINA, DEXAMETASONA, OMEPRAZOL, ENOXAPARINA

DATOS DEL EGRESO

- PLAN DE SEGUIMIENTO
  SALIDA CONTROL JIEVES 23 DE MAYO SIGNOS DE A LARMA FORMULA DE ESOMERAZOL COPROLOGICOS SERIADOS
- DIAGNOSTICOS DE EGRESO

CODIGO	DIAGNOSTICO	TIPO DIAGNOSTICO	PRIMARIO
S923	FRACTURA DE HUESO DEL METATARSO	IMPRESION DIAGNOSTICA	P

- CAUSA DE SALIDA
  TIPO CAUSA : ORDEN MEDICA
  REMITIDO A : FECHA DE EGRESO 17-05-2019

RIESGO DE CAIDA:

- Alto

RIESGO DE ULCERAS POR PRESION:

- Bajo

- SIGNOS DE ALARMA

COSMITET LTDA. CLINICA NER DAVID HOSPITALIZACION

COSMITET LTDA.

EPICRISIS

PACIENTE: MILTON ANIBAL LUNA ROJAS	IDENTIFICACION: CC 16739673	HC: 16739673 - CC
FECHA DE NACIMIENTO: 12/1/1967 EDAD: 52 Años	SEXO: M	TIPO AFILIADO: Cotizante
RESIDENCIA: CR 72 1A 39 BRR LOURDES	VALLE DEL CAUCA-CALI	TELEFONO: 3238972+3146916715
NOMBRE ACOMPAÑANTE: HEYDY ROJAS	PARENTESCO: Otro Familiar	TELEFONO: 3152896139
FECHA INGRESO: 7/3/2019 - 16:34:24	FECHA EGRESO:	CAMA: 405R-A
DEPARTAMENTO: 060605 - CIRUGIA - REY DAVID	SERVICIO: CIRUGIA	
CLIENTE: FIDUCIARIA LA PREVISORA S.A.	PLAN: PROGRAMA MAGISTERIO REGION 2(VALLE-CAUCA)	

DATOS DEL INGRESO

- MOTIVO CONSULTA
  " REMITIDO DE LA CLINICA COLOMBIA PARA CONTINUAR MANEJO MEDICO, ANTECEDENTE DE ACCIDENTE DE TRANSITO, EL 26 DE FEBRERO CON TRAUMA EN PIE CON FRACTURA Y DEFECTO DE COBERTURA "

- ESTADO GENERAL Y ENFERMEDAD ACTUAL ACTUAL
  INGRESA PACIENTE REMITIDO DE CLINICA COLOMBIA, CON ANTECEDENTE DE ACCIDENTE DE TRANSITO EL 26 DE FEBRERO CON POLITRAUMATISMO, TCE CON PERDIDA DE LA CONCIENCIA, TRAUMATISMO EN MIEMBRO SUPERIOR DERECHO Y TRAUMA EN PIE DERECHO, EL TAC DE CRANEO DESCARTO LESION, REQUIRIO DE LAVADO MAS DESBRIDAMIENTO MAS SISTEMA VAC EL 26 DE FEBRERO DE PIE DERECHO CON EVIDENCIA DE DEFECTO DE COBERTURA, CON FRACTURAS EXPUESTAS DEL 1, 2 Y 3 DEDO DEL PIE DERECHO, REQUEIRIO NUEVO LAVADO MAS DESBRIDAMIENTO MAS RECAMBIO DE SISTEMA VAC EL 2 DE MARZO MAS REDUCCION ABIERTA MAS FIJACION INTERNA DEL TERCER METATARSIANO DEL PIE DERECHO.. REMITEN PARA CONTINUAR MANEJO, POR CONSUMO TOTAL DEL SOAT..
  INGRESA CONCIENTE, EN APARENTES BUENAS CONDICIONES GENERALES..

  ANT PATOLOGICOS: NEIGA
  ANT QX: NIEGA
  ANT ALERGICOS: NO SE SABE, CREE QUE FUE CON LA DIPIRONA.

- ANTECEDENTES PERSONALES
  PATOLOGICOS
  OTROS : Si - TBC PULMONAR HACE 21 AÃ'OS CON TTO Y RESOLUCION SION RECIDIVAS, Si - TBC PULMONAR HACE 21 AÃ'OS CON TTO Y RESOLUCION SION RECIDIVAS
  ANTECEDENTES
  ALERGICOS : No - NO
  OTROS : Si - TBC PULMONAR HACE 21 AÑOS

- EXAMEN FISICO
  PIEL (10) : ANORMAL
  CABEZA Y CUELLO (14) : ANORMAL
  EXTREMIDADES (20) : ANORMAL
  HALLAZGOS: PACIENTE CONCIENTE, ALERTA, NORMOCEFALOE, CON HERIDA A NIVEL DE MENTON, SUTURADA, SIN SIGNOS DE SOBREINFECCION, CUELLOM OVIL, SIN ADENOMEGALIAS,
  RUIDOS CARDIACOS RITMICOS, SIN SOPLOS,
  CAMPOS PULMONARES VENTILADOS, SIN RUIDOS SOBREAGREGADOS,
  ABD: BLANDO, NO DOLOROSO,
  GU: SE OMITE
  EXT: CON USO DE VENDAJES ELASTICOS, EN TOBILLO Y PIE DERECHO, SIN ESTIGMAS DE SANGRADO, HERIDA CUBIERTA, NO PERSIBO MAL OLOR, LLENADO CAPILAR DISTAL ADECUADO,
  SNC: NO DEFICIT MOTOR, NI NEUROLOGICO ASOCIADO

- APOYOS DIAGNOSTICOS
  SECUESTRECTOMIA DRENAJE DESBRIDAMIENTO DE TARSO O METATARSO CADA UNO, RADIOGRAFIA DE PIE AP LATERAL Y OBLICUA, TIEMPO DE TROMBOPLASTINA PARCIAL TTP, CREATININA EN SUERO U OTROS FLUIDOS, INTERCONSULTA POR ESPECIALISTA EN CIRUGIA PLASTICA ESTETICA Y RECONSTRUCTIVA, RADIOGRAFIA DE TOBILLO AP LATERAL Y ROTACION INTERNA, TOMOGRAFIA COMPUTADA DE CRANEO SIMPLE, COLGAJO NEUROVASCULAR EN ISLA, LIMPIEZA Y DESBRIDAMIENTO QUIRURGICOS DE MUSCULOS TENDONES Y FASCIA EN PIE, CULTIVO PARA MICROORGANISMOS EN CUALQUIER MUESTRA DIFERENTE A MEDULA OSEA ORINA Y HECES, LAVADO IRRIGACION Y CUIDADOS DE HERIDA EN AREA GENERAL, RADIOGRAFIA DE HOMBRO, TIEMPO DE PROTROMBINA TP, NITROGENO UREICO, HEMOGRAMA IV HEMOGLOBINA HEMATOCRITO RECUENTO DE ERITROCITOS INDICES ERITROCITARIOS LEUCOGRAMA RECUENTO DE PLAQUETAS INDICES PLAQUETARIOS Y MORFOLOGIA ELECTRONICA E HISTOGRAMA AUTOMATIZADO, COLGAJO COMPUESTO A DISTANCIA EN VARIOS TIEMPOS

- DIAGNOSTICOS DE INGRESO

CODIGO	DIAGNOSTICO	TIPO DIAGNOSTICO	PRIMARIO
S923	FRACTURA DE HUESO DEL METATARSO	IMPRESION DIAGNOSTICA	P

DATOS DE LA EVOLUCION

- DATOS DE LA EVOLUCION
  2019-03-07 22:53:16 PROFESIONAL: PAOLA JOHANA CARCAMO HERNANDEZ
  ANALISIS (JUSTIFICACION): PACIENTE CON FX DE PIE DERECHO SECUNDARIO A ACCIDENTE DE TRANSITO QUIEN INGRESA EN EL DIA DE HOY , FUE VALORADO POR ORTOPEDIA QUIEN INDICA EXPLORACION DE HERIDA Y EN CASO DE SER NECESARIO COLOCACION DE SISTEMA VAC .

2019-03-08 05:51:50 PROFESIONAL: JAIRO IBARRA IMBACHI
ANALISIS (JUSTIFICACION): PROGRAMADO LAVADO QUIRURGIO HOY NADA VIA ORAL

2019-03-08 12:17:06 PROFESIONAL: LUIS CERON
ANALISIS (JUSTIFICACION): PACIENTE HEMODINAMICAMENTE ESTABLE SIN USO DE VASOACTIVOS SIN VASODILATADORES SIN DISFUNCION RESPIRATORIA SIN FIEBRE
PACIETNE ADULTO NO POSTRADO CON ANTECEDENTE DE FX EXPUESTA DE METATARSIANOS. PIE DERECHO
LESION COMPLEJA DE EXTENSORES DEFECTO DE COBERTURA EN PIE DERECHO AHORA,VALORADO POR ORTOPEDIA ENCUENTRA DEFECTO DE COBERTURA EN MANEJO CONSISTEMA VAC SIN MAQUINA DE VACIO CONSIDERA QUE REQUIERE HOSPITALIZACION CONTINUAR MANEJO ANTIBIOTICO INSTAURADO.CARGA TURNO QUIRURGICO PARA LAVADO EXPLORACION DE HERIDA Y COLOCACION DE SISTEMA VAC DE SER NECESARIO.
CIFRAS TENSIONALES EN METAS
METAS PAM 70-100 GLUCOMETRIAS 80-150 PULSO DE 60-80X. POTASIO 3,8-4,5 MEQ/LT. SODIO 134-148 MEQ/LT DIURESIS MAS DE 50 ML/HORA, TASA URINARIA DE 0.5 ML/KG/HORA
SE CONTINUA MANEJO INTEGRAL EN URGENCIAS HASTA TRASLADO
PENDIENTE TRASLADO A PISO SUJETO A DISPONIBILIDAD DE CUPO
SE EXPLICA DURANTE LA VALORACION A PACIENTE Y A FAMILIAR QUIENES MANIFIESTAN ENTENDER Y ACEPTAN
INTER. APOYO DIAGNOSTICO: HEMOGARMA NORMAL
TIEMPOS NORMALES
CREATININA NORMAL 1.14
INTER. ESTUDIOS IMAGENOLOGIA: RX DE PIE DERECHO FX COMPLEJA DE MTT CON CLAVOS DE FIJACION

2019-03-08 15:45:00 PROFESIONAL: LAURA MARCELA RAMIREZ PAYA
ANALISIS (JUSTIFICACION): PACIENTE MASCULINO DE 52 AÑOS POSTQUIRURGICO INMEDIATO DE LAVADO + DESBRIDAMIENTO A NIVEL DORSAL DEL PIE DERECHO, QUIEN SE VALORA EN SALA DE RECUPERACION DE ANESTESIA CONDUCTIVA Y EVENTO QUIRURGICO, EL CUAL SE ENCUENTRA CON BUENA EVOLUCION CLINICA, SIN ALTERACIONES HEMODINAMICAS, NO ALTERACIONES A NIVEL NEUROLOGICO, NO ALTERACIONES EN EL PATRON RESPIRATORIO, CON RECUPERACION TOTAL DE ANESTESIA PREVIAMENTE DESCRITA, SIN ALTERACIONES AL EXAMEN FISICO DE CAUSA SECUNDARIA AL EVENTO QUIRURGICO. SE ENCUENTRA PENDIENTE QUE PACIENTE REALICE DIURESIS ESPONTANEO Y TOLERE VIA ORAL, POR LO QUE SE INFORMA AL PERSONAL DE ENFERMERIA, PARA QUE VIGILEN DICHAS ACCIONES EN HOSPITALIZACION, POR AHORA SE CONSIDERA QUE PACIENTE QUIEN DEBE DE CONTINUAR CON ORDENES DADAS POR ESPECIALISTA TRATANTE.

2019-03-09 09:46:31 PROFESIONAL: CARLOS EDUARDO ALEGRIA VALENCIA
ANALISIS (JUSTIFICACION): POP LAVADO QUIRURIGICA EN PIE ESTABRL, SIN DIFIUCLTD RESPIRATORIA. EXTREIDADES HERIDA CUBIERTA SISTEMA VAC FUNCIONA. PCT CON BUENA EVLUCION SE ESPERA REPORTE DE CULTIVO. HB 13

2019-03-10 10:43:46 PROFESIONAL: CARLOS EDUARDO ALEGRIA VALENCIA
ANALISIS (JUSTIFICACION): PENDIENTE RESULTADO DE CULTIVO INTRA-OPERATORIO

2019-03-16 09:19:05 PROFESIONAL: DIANA MARCELA HERNANDEZ CASTAÑO
ANALISIS (JUSTIFICACION): PACIENTE A CARGO DE CIRUGIA PLASTICA, SE ENCUENTRA EN PROCEDIMIENTO QX.

2019-03-17 11:18:55 PROFESIONAL: DIANA MARCELA HERNANDEZ CASTAÑO
ANALISIS (JUSTIFICACION): PACIENTE CON PROCEDIMEINTO QX EL DIA DE AYER, SIN COMPLICACIONES, SIN CAMBIOS EN LA EVOLUCION CLINICA, HEMOGRAMA POST TRANSFUSION DENTRO DE LIMITES NORMALES. CONTROL DE SIGNOS VITALES. INFORMAR CAMBIOS.
INTER. APOYO DIAGNOSTICO: HEMOGRAMA IV HEMOGLOBINA HEMATOCRITO RECUENTO DE ERITROCITOS INDICES ERITROCITARIOS LEUCOGRAMA RECUENTO DE PLAQUETAS INDICES PLAQUETARIOS Y MORFOLOGIA ELECTRONICA E HISTOGRAMA AUTOMATIZADO - OBSERVACIóN (17/03/2019 11:16:14): CUADRO HEMATICO NORMAL

2019-03-18 09:51:47 PROFESIONAL: GUETY DAZA GOMEZ
ANALISIS (JUSTIFICACION): PACIENTE ESTABLE, SIN DIFICULTAD RESPIRATORIA, ASINTOMATICO, EXTREMIDADES HERIDAS CUBIERTAS SISTEMA VAC FUNCIONAL, PACIENTE CON BUENA EVOLUCION, SE ESPERA REVISION DE INJERTOS EN SALA DE CIRUGIA

2019-03-20 12:01:32 PROFESIONAL: LAURA MARCELA RAMIREZ PAYA
ANALISIS (JUSTIFICACION): PACIENTE MASCULINO DE 52 AÑOS POSTQUIRURGICO INMEDIATO DE LAVADO + DESBRIDAMIENTO DE HERIDA EN DORSO DEL MIEMBRO INFERIOR DERECHO, QUIEN SE VALORA EN SALA DE RECUPERACION DE ANESTESIA GENERAL Y EVENTO QUIRURGICO, LA CUAL SE ENCUENTRA CON BUENA EVOLUCION CLINICA, SIN ALTERACIONES HEMODINAMICAS, NO ALTERACIONES A NIVEL NEUROLOGICO, NO ALTERACIONES EN EL PATRON RESPIRATORIO, NO ALTERACIONES A NIVEL DE LA VOZ, CON RECUPERACION TOTAL DE ANESTESIA PREVIAMENTE DESCRITA, SIN ALTERACIONES AL EXAMEN FISICO DE CAUSA SECUNDARIA AL EVENTO QUIRURGICO. SE ENCUENTRA PENDIENTE QUE PACIENTE REALICE DIURESIS ESPONTANEO Y TOLERE VIA ORAL, POR LO QUE SE INFORMA AL PERSONAL DE ENFERMERIA, PARA QUE VIGILEN DICHAS ACCIONES EN HOSPITALIZACION, POR AHORA SE CONSIDERA QUE PACIENTE QUIEN DEBE DE CONTINUAR CON ORDENES DADAS POR ESPECIALISTA TRATANTE.

2019-03-22 20:22:31 PROFESIONAL: MARCELA PATRICIA PATIÑO
ANALISIS (JUSTIFICACION): PACIENTE CON TRAUMA SEVERO EN PIE DERECHG CON FRATURAS EXPUESTAS DE METATRSIANOS , POP DE OSTEOSINTESIS 3 Y 4 , DEFEECTO DE COBERTURA EN DORSO DE PIE CON EXPOSCIION DE METATARSIANOS, Y TENDONES EXTENSORES , PERDIDA DE EXTENSOR DE HLLUX, REQUIERE COBERTURA CON COLGAJO FASCIUOCUTANEO PRIORITARIO SE EXPLICA AMPLIAMENTE PROCEDIMIENTO Y DIFERENTES OPCIONES QUIRUGICAS AL PACIENTE Y ACOMPAñANTE HERMANOS, RIESGOS Y CICATRICES. ACEPTAN PROCEDIMIENTO SS TURNO
INTER. APOYO DIAGNOSTICO: X

2019-03-26 12:30:51 PROFESIONAL: MARCELA PATRICIA PATIÑO
ANALISIS (JUSTIFICACION): PACIENTE CON FRACTURA EXPUESTA DE METATARSIANOS TRAUMA COMPLEJO EN PIE DERECHO SE LLEVA A CIRUGIA SE REALZA DESBRIDAMIENTO DE TEJIDO NECROTICO SE REALZIA COLGAJO FASCIOCUTANEO MASQUELET 1 TIEMPO DIFERIDO SE DEJA SISTEMA DE VACIO SE CUBRE AREA DONANTE CON INJERTO DE PIEL DE MUSLO IPSILATERAL
INTER. APOYO DIAGNOSTICO: X

2019-03-27 07:53:57 PROFESIONAL: MARCELA PATRICIA PATIÑO
ANALISIS (JUSTIFICACION): SE PROGRAMA REVISION DE COLGAJO Y AVANCE 'PAA EL 29 DE MAEZO
INTER. APOYO DIAGNOSTICO: HB POP 13

2019-03-28 13:11:06 PROFESIONAL: MARCELA PATRICIA PATIÑO
ANALISIS (JUSTIFICACION): MAñA CIRUGIA AVANCE DE COLGAJO MASQUELET SE EXPLICA PROCEDIMIENTO RIESGOS
INTER. APOYO DIAGNOSTICO: X

2019-03-29 12:50:17 PROFESIONAL: MARCELA PATRICIA PATIÑO

ANALISIS (JUSTIFICACION): BAJO ANESTESIA CONDUCTIVA SE LLEVA PACIENTE A CIRUGIA SE AVANZA COLGAJO FASCIOCUTANEO LATERAL DE PIENA MASQUELET Y SE UNE CON COLGAJ EN DORSO DE PIE PARA COBERTURADE TODA LEL AREA CRUENTA SE DEJA CN SISTEMADE VACIO PLAN: REVISON EN 5 DIAS SS TURNO
INTER. APOYO DIAGNOSTICO: CULTIVO NEGATIVO

2019-03-30 12:18:39 PROFESIONAL: MARCELA PATRICIA PATIÑO
ANALISIS (JUSTIFICACION): 1 DIA POP DE AVANCE DE COLGAJO FASCIOCTUTANEO PAR COBERTURA DE DEFECTO DE DORSO DE PIE CON SISTEMA DE VACIO FUNCIONAL SE INICIADIOSMINA HESPERIDINA PARA MANEJO PROFILACTICO DE TROMBOSIS VENOSA
INTER. APOYO DIAGNOSTICO: HB POP 10-6 ADECUADA

2019-04-02 08:06:42 PROFESIONAL: GUETY DAZA GOMEZ
ANALISIS (JUSTIFICACION): PACIENTE ALERTA, AFEBRIL, CON FLEBITIS EN MIEMBROS SUPERIORES, MIEMBROS INFERIOR CON HERIDA CUBIERTA CON SISTEMA VAC FUNCIONAL. PACIENTE PROGRAMADO PARA CIRUGIA DE REVISION DE INJERTOS EL DIA DE MAñANA, SE INDICA SUSPENDER TRAAMDOL, CEFALOTINA. SE INICIA CEFALEXINA 500MG VO CADA 6 HORAS

2019-04-02 13:10:30 PROFESIONAL: MARCELA PATRICIA PATIÑO
ANALISIS (JUSTIFICACION): PACIENTE CPENDIENTE CIRUGIA MAñANA SE SUSPENDE LIQUIDOS ENDOVENOSS, POR FLEBITIS SE INICA MANEJO TOPICO
INTER. APOYO DIAGNOSTICO: X

2019-04-03 17:25:16 PROFESIONAL: MARCELA PATRICIA PATIÑO
ANALISIS (JUSTIFICACION): PACIENTE CON ANTECEDENTE DE DE FRACTURA DE METATARSIANO EXPUESTA PIE DERECHO REMITIDO CON OSTEOSINTESIS Y DEFECTO DE COBERTURA EN DORSO DE PIE SE REALIZARON LABVADOS QUIRUGICOS Y COLGAJO FAQSCIOCUTANEO MASQUELET HOY SE REALZIA REVISON QUIRUGICA COLGAJOS BIEN PERFUNDIDOS LIGERA CONGESTION VENOSA
SE DEJA CON APOSITOS
Y FERULA POSTERIOR PLAN SALIDA CON FORMULA DE CEFALEXINAA ACETAMINOFEN DAFLON ENOXOPARINA CONTROL POR CONSULTA EXTERNA SIGNOSD DE ALRMA
INTER. APOYO DIAGNOSTICO: CULTIVCS NEGATIVOS

- MEDICAMENTOS
  ESOMEPRAZOL , TRAMADOL CLORHIDRATO, ENOXAPARINA, DIOSMINA + HESPERIDINA, LIDOCAINA SIMPLE, CLORURO DE SODIO , CEFALOTINA, CEFALEXINA, CLOTRIMAZOL, FENTANILO CITRATO, AMPICILINA+SULBACTAM, REMIFENTANILO, ACETAMINOFEN, RANITIDINA (CLORHIDRATO), MORFINA, DIPIRONA, ENOXAPARINA

DATOS DEL EGRESO

- PLAN DE SEGUIMIENTO
- DIAGNOSTICOS DE EGRESO

CODIGO	DIAGNOSTICO	TIPO DIAGNOSTICO	PRIMARIO
S923	FRACTURA DE HUESO DEL METATARSO	IMPRESION DIAGNOSTICA	P

- CAUSA DE SALIDA
  TIPO CAUSA :

RIESGO DE CAIDA:

- Alto

RIESGO DE ULCERAS POR PRESION:

- Bajo

- SE ENTREGA Y EXPLICA LA FORMULACIÓN MEDICA
  SI, TIENE FORMULA MEDICA

RIESGO DE CAIDA

- RIESGO MUY ALTO - MAYOR DE 3 PUNTOS

RIESGO DE ULCERAS POR PRESION

- Bajo

Marcela Patricia Patiño

COSMITET LTDA
CLÍNICA REY DAVID
HOSPITALIZACION

PROFESIONAL: MARCELA PATRICIA PATIÑO
CC - 42085050 - T.P 063/96
ESPECIALIDAD - CIRUJANO PLASTICO

Imprimió: ANNIE YELITZA MAYOR TOBAR - annie.mayor

Fecha Impresión : 2019/4/3 - 18:15:01

SOLICITUD DE INCAPACIDADES Y/O LICENCIAS DE MATERNIDAD

INFORMACION DEL COTIZANTE

Documento:	CC 16739673	HC:	16739673 - CC
Primer Nombre:	**MILTON**	Segundo Nombre:	**ANIBAL**
Primer Apellido:	**LUNA**	Segundo Apellido:	**ROJAS**
No. Ingreso:	1383291	Fecha Solicitud:	3/4/2019
Ciudad:	CALI		

INFORMACION SOBRE LA INCAPACIDAD

Tipo Contingencia: INCAPACIDAD POR ACCIDENTE DE TRáNSITO — Prórroga : SI

Fecha de Inicio: 07/03/2019 — Fecha de Terminación: 4/06/2019 — **Duración: 90 dias**

Diagnóstico: S923 — Descripción: FRACTURA DE HUESO DEL METATARSO

Observación:

INFORMACION DE LA IPS Y DEL PROFESIONAL

NOMBRE IPS: REY DAVID - CALI

Certifico que la información Registrada es verídica y libre de ser confirmada

MARCELA PATRICIA PATIÑO
CC: 42085050 T.P.: 063/96
CIRUJANO PLASTICO

Al firmar como cotizante acepto las condiciones impuestas para mi recuperación

MILTON ANIBAL LUNA ROJAS
CC: 16739673
COTIZANTE

COSMITET LTDA.
CLÍNICA REY DAVID
HOSPITALIZACION

COSMITET LTDA

NIT : 830023202-1

FECHA:	03/04/2019 15:15:48		
DOCUMENTO:	CC 16739673	HC:	16739673 - CC
NOMBRE:	**MILTON ANIBAL LUNA ROJAS**	EDAD: 52 AÑOS	SEXO: M
CLIENTE:	FIDUCIARIA LA PREVISORA S.A.	PLAN:	PROGRAMA MAGISTERIO REGION 2(V.
TIPO DE AFILIADO:	COTIZANTE	RANGO:	VALLE
PROFESIONAL :	ANNIE YELITZA MAYOR TOBAR.	MEDICO GENERAL.	

SOLICITUD DE SERVICIOS.

DIAGNOSTICO(S):

S923 - FRACTURA DE HUESO DEL METATARSO

5399409 - @902210 - (1)HEMOGRAMA IV HEMOGLOBINA HEMATOCRITO RECUENTO DE ERITROCITOS INDICES ERITROCITARIOS LEUCOGRAMA REC

5402560 - @890439 - (1)INTERCONSULTA POR ESPECIALISTA EN CIRUGIA PLASTICA ESTETICA Y RECONSTRUCTIVA CIRUJANO PLASTICO

TIEMPO DE INTERCONSULTA: 30 DIAS

Annie Mayor

ANNIE YELITZA MAYOR TOBAR

CC: 1144143775 - T.P.: 762847 - MEDICO GENERAL

Fecha impresión: 03/04/2019 18:18:04

COSMITET LTDA.
CLÍNICA REY DAVID
HOSPITALIZACION

FORMULA MEDICA

Ciudad: CALI Punto de Atención: CALI - VALLE DEL CAUCA

Valido a partir: 2019-04-03 / 2019-04-06

No. Formula: 00001734030-01

Fecha Solicitud: 3/4/2019

Documento: CC : 16739673 No. Evolucion: 3685902

Diagnostico: S923-FRACTURA DE HUESO DEL METATARSO

Apellidos y Nombres: MILTON ANIBAL LUNA ROJAS

Edad: 52 Años. Sexo: M

Plan: PROGRAMA MAGISTERIO REGION 2(VALLE-CAUCA) Cliente: FIDUCIARIA LA PREVISORA S.A.

MEDICAMENTO(S) NO POS JUSTIFICADO(S)

MEDICAMENTO	VIA ADMON	DOSIS	CANT	DIAS TTO	OBSERVACIONES
1. DIOSMINA + HESPERIDINA 450+50MG TABLETA	ORAL	1 TABLETA (S) cada 12 Hora(s)	60	30	1 TAB 8AM 8 PM

MARCELA PATRICIA PATIÑO
CC: 42085050 T.P.: 063/96
MEDICO (A) ESPECIALISTA

MILTON ANIBAL LUNA ROJAS
CC-16739673 Tel : 3238972+3146916715
PACIENTE

AUXILIAR QUE DISPENSA

Pag: 1

VIGENTE POR 72 HORAS

Usuario que imprime:
Fecha y Hora De Impresión: 2019-04-03 18:25:50

COSMITET LTDA.
CLÍNICA REY DAVID
HOSPITALIZACION

FORMULA MEDICA

COSMITET LTDA.

Valido a partir: 2019-04-03 / 2019-04-06

No. Formula: 00001734030-01

Ciudad: CALI Punto de Atención: CALI - VALLE DEL CAUCA

Fecha Solicitud: 3/4/2019

Documento: CC : 16739673 No. Evolucion: 3685902

Diagnostico: S923-FRACTURA DE HUESO DEL METATARSO

Apellidos y Nombres: MILTON ANIBAL LUNA ROJAS

Edad: 52 Años, Sexo: M

Plan: PROGRAMA MAGISTERIO REGION 2(VALLE-CAUCA) Cliente: FIDUCIARIA LA PREVISORA S.A.

MEDICAMENTO(S) FORMULADO(S)

Medicamentos esenciales en presentación genérica, según Acuerdo 083/97-CNSSS.

MEDICAMENTO	VIA ADMION	DOSIS	CANT	DIAS TTO	OBSERVACIONES
1. CEFALEXINA 500mg TABLETA O CAPSULA	ORAL	1 TABLETA (S) cada 6 Hora(s)	40	10	1 TAB CAD 6 HORAS
2. ENOXAPARINA 40MG/0.2ML SOLUCION INYECTABLE	SUBCUTANEA	1 AMPOLLA (S) cada 24 Hora(s)	30	30	1 AMP SUBCUTANEA DIA
3. ESOMEPRAZOL 40MG TABLETA	ORAL	1 CAPSULA (S) cada 24 Hora(s)	10	10	1 TSAB EN AYUNO

MARCELA PATRICIA PATIÑO
CC: 42085050 T.P.: 063/96
MEDICO (A) ESPECIALISTA

MILTON ANIBAL LUNA ROJAS
CC-16739673 Tel : 3238972+3146916715
PACIENTE

AUXILIAR QUE DISPENSA

VIGENTE POR 72 HORAS

Usuario que imprime:
Fecha y Hora De Impresión: 2019-04-03 18:16:03

COSMITET LTDA.
CLÍNICA REY DAVID
HOSPITALIZACION

FORMULA MEDICA

Ciudad: CALI Punto de Atención: CALI - VALLE DEL CAUCA

Valido a partir: 2019-04-03 / 2019-04-06

No. Formula: 00001734030-01

Fecha Solicitud: 3/4/2019

Documento: CC : 16739673 No. Evolucion: 3685902

Diagnostico: S923-FRACTURA DE HUESO DEL METATARSO

Apellidos y Nombres: MILTON ANIBAL LUNA ROJAS

Edad: 52 Años. Sexo: M

Plan: PROGRAMA MAGISTERIO REGION 2(VALLE-CAUCA) Cliente: FIDUCIARIA LA PREVISORA S.A.

MEDICAMENTO(S) FORMULADO(S)

Medicamentos esenciales en presentación genérica, según Acuerdo 083/97-CNSSS.

MEDICAMENTO	VIA ADMON	DOSIS	CANT	DIAS TTO	OBSERVACIONES
1. CEFALEXINA 500mg TABLETA O CAPSULA	ORAL	1 TABLETA (S) cada 6 Hora(s)	40	10	1 TAB CAD 6 HORAS
2. ENOXAPARINA 40MG/0.2ML SOLUCION INYECTABLE	SUBCUTANEA	1 AMPOLLA (S) cada 24 Hora(s)	30	30	1 AMP SUBCUTANEA DIA
3. ESOMEPRAZOL 40MG TABLETA	ORAL	1 CAPSULA (S) cada 24 Hora(s)	10	10	1 TSAB EN AYUNO

MARCELA PATRICIA PATIÑO
CC: 42085050 T.P.: 063/96
MEDICO (A) ESPECIALISTA

MILTON ANIBAL LUNA ROJAS
CC-16739673 Tel : 3238972+3146916715
PACIENTE

AUXILIAR QUE DISPENSA

VIGENTE POR 72 HORAS

Usuario que imprime:
Fecha y Hora De Impresión: 2019-04-03 18:16:03

COSMITET LTDA.
CLÍNICA REY DAVID
HOSPITALIZACION

COSMITET LTDA.

MIPRES NoPBS - FORMULARIO PARA CONTINGENCIA
REPORTE DE PRESCRIPCIÓN DE SERVICIOS Y TECNOLOGÍAS EN SALUD NO CUBIERTAS EN EL PLAN DE BENEFICIOS EN SALUD CON CARGO A LA UPC
TRANSCRIPCIÓN

I. MOTIVO IMPOSIBILIDAD DE ACCESO Y REGISTRO EN MIPRES

1) Seleccionar la opción que corresponda, y describir la situación	
	Firma profesional de salud:

II. DATOS DE LA INSTITUCIÓN PRESTADORA DE SERVICIOS

2)Fecha -- Hora

3)Razon Social: 4)Nit: 5)Codigo Habilitacion:

III. IDENTIFICACIÓN DEL PROFESIONAL DE LA SALUD

6)Tipo Documento Identificación:		7)Número Documento Identificación:	
8)Nombre Completo:		9)Especialidad: 10)Registro Profesional:	

IV. DATOS INICIALES

11)Tipo Documento Identificación:		12)Número Documento Identificación:	
13)Nombre Completo:			

14)AMBITO DE ATENCIÓN

Ambulatorio No Priorizado Ambulatorio Priorizado Hospitalario Domiciliario Hospitalario Internación Urgencias

15) Paciente con enfermedad huérfana?	SI NO X	16) Cual?	

17) DIAGNÓSTICO QUE GENERA LA SOLICITUD :

18) Requiere soporte nutricional?	SI NO X

V. MEDICAMENTOS

19)Tipo de Medicamento: Medicamento Medicamento de Control Especial Preparación Magistral Vital no Disponible

20) Al diligenciar este formulario certifico que:

1. EL MEDICAMENTO A PRESCRIBIR NO ESTÁ CUBIERTO POR EL PLAN DE BENEFICIOS EN SALUD CON CARGO A LA UPC.
2. EL MEDICAMENTO A PRESCRIBIR NO SE ENCUENTRA EN FASE EXPERIMENTAL.
3. UTILICÉ LOS MEDICAMENTOS EXISTENTES EN EL PLAN DE BENEFICIOS EN SALUD CON CARGO A LA UPC.

Medicamento utilizado DCI :		Descripción de la Razón	

- Lo utilicé y no se obtuvieron resultados clínicos o paraclínicos satisfactorios en el término previsto de sus indicaciones
- Lo utilicé y se observaron reacciones adversas o intolerancia por el paciente

4. O DESCARTÉ LOS MEDICAMENTOS EXISTENTES EN EL PLAN DE BENEFICIOS EN SALUD CON CARGO A LA UPC.

- Lo descarté porque no existe otra alternativa en el PBS

Medicamento descartado DCI:

- Lo descarté porque se prevén reacciones adversas o intolerancia por el

Descripción de la Razón:

COSMITET LTDA.
CLÍNICA REY DAVID
HOSPITALIZACION

paciente • Lo descarté porque existen indicaciones o contraindicaciones expresas • Lo descarté porque tiene mejor evidencia científica disponible sobre seguridad, eficacia y efectividad clínica	

5. LA INDICACIÓN O USO PREVISTO DEL MEDICAMENTO ESTA AUTORIZADO POR LA AUTORIDAD COMPETENTE.
O EL MEDICAMENTO APARECE EN LA LISTA DE USO NO INDICADO EN EL REGISTRO SANITARIO - UNIRS. REQUIERE JUNTA DE PROFESIONALES

6. EXISTE EVIDENCIA CIENTIFICA DISPONIBLE SOBRE SEGURIDAD, EFICACIA Y EFECTIVIDAD CLINICA.

Descripción de la evidencia:

VI. PRESCRIPCIÓN DEL MEDICAMENTO

21) Tipo de Prestación		UNICA X SUCESIVA	
22) Principio Activo en Denominación Común Internacional - DCI		23) Principio Activo Concentración	Numero Concentración: Unidad de medida
24)Forma Farmacéutica		25)Justificación No PBS	

27) Dosis		28) Frecuencia de Administración		29) Indicaciones Especiales	30) Duración Tratamiento		31) Cantidad Total	
Número	Unidad de Medida	Cada	Unidad de Tiempo		Durante	Periodo	Unidad Farmacéutica	Número

32)Indicaciones o Recomendaciones para el paciente:	Unidad de Tiempo
	33)**Firma profesional de salud**

VII. PROCEDIMIENTOS

34) Al diligenciar este formulario certifico que:	CUPS 1	CUPS 3
1. EL PROCEDIMIENTO TIENE CUPS O ES COMBINACIÓN DE CUPS. 2. EL PROCEDIMIENTO NO SE ENCUENTRA EN FASE EXPERIMENTAL. 3. EL PROCEDIMIENTO NO SE ENCUENTRA CUBIERTO POR EL PLAN DE BENEFICIOS EN SALUD CON CARGO A LA UPC.	CUPS 2	CUPS 4

4. UTILICÉ LO EXISTENTE EN EL PLAN DE BENEFICIOS EN SALUD CON CARGO A LA UPC.

Procedimiento utilizado. CUPS

5. O DESCARTÉ LO EXISTENTE EN EL PLAN DE BENEFICIOS EN SALUD CON CARGO A LA UPC.

Lo descarté porque no existe alternativa en el PBS.	Descripción de la Razón:

Procedimiento descartado. CUPS

Lo descarté porque tiene mejor evidencia científica disponible sobre seguridad, eficacia y efectividad clínica.	Descripción de la Razón:

6.EXISTE EVIDENCIA DISPONIBLE SOBRE SEGURIDAD, EFICACIA Y EFECTIVIDAD CLÍNICA.

Descripción de la evidencia:

7.EL PROCEDIMIENTO PRESCRITO SE REALIZARÁ EN COLOMBIA.

RECUERDE QUE TODOS LOS DISPOSITIVOS MÉDICOS NECESARIOS ESTÁN INCLUIDOS EN EL PROCEDIMIENTO

MIPRES NoPBS - FORMULARIO PARA CONTINGENCIA
REPORTE DE PRESCRIPCIÓN DE SERVICIOS Y TECNOLOGÍAS EN SALUD NO CUBIERTAS EN EL PLAN DE BENEFICIOS EN SALUD CON CARGO A LA UPC
TRANSCRIPCIÓN

VIII. PRESCRIPCIÓN DEL PROCEDIMIENTO

35)Tipo de prestación:	Unica X Sucesiva
36)Procedimiento No Cubierto - CUPS:	

COSMITET
CLÍNICA REY DAV
HOSPITALIZACIO

37)Descripción:			
38)Justificación No PBS:	39)Cantidad Formulada:	40)Frecuencia de uso:	41)Duración Tratamiento Cantidad: Periodo:
42)Indicaciones o Recomendaciones para el Paciente:		43)Firma profesional de salud	

IX. DISPOSITIVOS MÉDICOS

44)Al diligenciar este formulario certifico que:
1. AGOTÉ LA COBERTURA DEL PBS UPC.

X. PRESCRIPCIÓN DEL DISPOSITIVO MÉDICO

45)Tipo de Prestación: Única Sucesiva

46)Dispositivo Médico:	48)Cantidad Formulada	49)Frecuencia de uso	50)Duración Tratamiento Cantidad Periodo
47)Justificación		51)Firma profesional de salud	

XI. PRODUCTOS NUTRICIONALES

52) Al diligenciar este formulario certifico que:

1. EL PRODUCTO NUTRICIONAL NO SE ENCUENTRA EN FASE EXPERIMENTAL
2. EL PRODUCTO NUTRICIONAL ESTA REGISTRADO POR LA AUTORIDAD COMPETENTE.
3. EL PRODUCTO NUTRICIONAL NO ESTÁ CUBIERTO POR EL PLAN DE BENEFICIOS EN SALUD CON CARGO A LA UPC
4. YA UTILICÉ EL PRODUCTO NUTRICIONAL EXISTENTE EN EL PLAN DE BENEFICIOS EN SALUD CON CARGO A LA UPC.

Producto nutricional utilizado	Descripción de la Razón
• Lo utilicé y no se obtuvieron resultados clínicos o paraclínicos satisfactorios en el término previsto de sus indicaciones • Lo utilicé y se observaron reacciones adversas o intolerancia por el paciente.	

5. O YA DESCARTÉ EL PRODUCTO NUTRICIONAL EXISTENTE EN EL PLAN DE BENEFICIOS EN SALUD CON CARGO A LA UPC.

• Lo descarté porque no existe otra alternativa en el PBS Producto nutricional descartado • Lo descarté porque se prevén reacciones adversas o intolerancia por el paciente • Lo descarté porque existen indicaciones o contraindicaciones expresas • Lo descarté porque tiene mejor evidencia científica disponible sobre seguridad, eficacia y efectividad clínica	Descripción de la Razón PRESCRIBA PRODUCTO NUTRICIONAL Descripción de la Razón

PRESCRIBA PRODUCTO NUTRICIONAL
RECUERDE SI ESTÁ EN AMBITO AMBULATORIO SU PRESCRIPCIÓN SERÁ EVALUADA POR UNA JUNTA DE PROFESIONALES

XII. PRESCRIPCIÓN DEL PRODUCTO NUTRICIONAL

53)Número de Prescripción Asociada	
54)Tipo de prestación:	Única Sucesiva
55)Tipo de Producto Nutricional	56)Producto Nutricional
57)Forma	58)Vía de Administración

COSMITET
CLÍNICA REY DA
HOSPITALIZAC

59)Dosis		60)Frecuencia de Aministración		61)Duración Tratamiento		62)Cantidad Total		
Número	Unidad de Medida	Cada	Unidad de Tiempo	Durante	Periodo	Número	Unidad Farmaceutica	

63)Indicaciones o Recomendaciones para el paciente	64)Firma profesional de salud

XIII. SERVICIOS COMPLEMENTARIOS

RECUERDE QUE TODOS LOS SERVICIOS COMPLEMENTARIOS SERÁN EVALUADOS POR UNA JUNTA DE PROFESIONALES

65) **Al diligenciar este formulario certifico que:**

1. EL USO DEL SERVICIO NO ES COSMÉTICO NI SUNTUARIO.
2. EL SERVICIO SÍ SE PRESTARÁ EN COLOMBIA.
3. EL SERVICIO SÍ ESTÁ REGISTRADO POR LA AUTORIDAD COMPETENTE.
4. EL SERVICIO CORRESPONDE A LA CONDICIÓN CLÍNICA Y DIAGNÓSTICO.
   Justificación
5. SI EXISTE EVIDENCIA DISPONIBLE SOBRE SEGURIDAD, EFICACIA Y EFECTIVIDAD.

PRESCRIBA EL SERVICIO COMPLEMENTARIO

XIV. PRESCRIPCIÓN SERVICIO COMPLEMENTARIO

66)Tipo de prestación:	Única	Sucesiva
67)Tipo de Servicio Complementario	68)**Descripción Servicio Complementario**	

		71)**Duración Tratamiento**		
69)Cantidad Formulada	70)Frecuencia de uso	Cantidad	Periodo	72)Indicaciones o Recomendaciones para el paciente

73)Firma profesional de salud

XV. Espacio a ser diligenciado por el Profesional de Salud con Rol Transcriptor de la EPS:

74)Fecha Transcripción:	Año:	Mes:	Dia:	Hora:

75)Número de prescripción que genera MIPRES No PBS	
	76)Firma profesional de salud Transcriptor

COSMITET LTDA.
CLÍNICA REY DAVID
HOSPITALIZACION

COSMITET LTDA.

EPICRISIS

PACIENTE: MILTON ANIBAL LUNA ROJAS	**IDENTIFICACION:** CC 16739673	**HC:** 16739673 - CC
FECHA DE NACIMIENTO: 12/1/1967 **EDAD:** 52 Años	**SEXO:** M	**TIPO AFILIADO:** Cotizante
RESIDENCIA: CR 72 1A 39 BRR LOURDES	VALLE DEL CAUCA-CALI	**TELEFONO:** 3238972+3146916715
NOMBRE ACOMPAÑANTE: HEYDY ROJAS	**PARENTESCO:** Otro Familiar	**TELEFONO:** 3152896139
FECHA INGRESO: 7/3/2019 - 16:34:24	**FECHA EGRESO:**	**CAMA:** 405R-A
DEPARTAMENTO: 060607 - HOSPITALIZACION - CRD	**SERVICIO:** HOSPITALARIO	
CLIENTE: FIDUCIARIA LA PREVISORA S.A.	**PLAN:** PROGRAMA MAGISTERIO REGION 2(VALLE-CAUCA)	

DATOS DEL INGRESO

- **MOTIVO CONSULTA**
  " REMITIDO DE LA CLINICA COLOMBIA PARA CONTINUAR MANEJO MEDICO, ANTECEDENTE DE ACCIDENTE DE TRANSITO, EL 26 DE FEBRERO CON TRAUMA EN PIE CON FRACTURA Y DEFECTO DE COBERTURA "

- **ESTADO GENERAL Y ENFERMEDAD ACTUAL ACTUAL**
  INGRESA PACIENTE REMITIDO DE CLINICA COLOMBIA, CON ANTECEDENTE DE ACCIDENTE DE TRANSITO EL 26 DE FEBRERO CON POLITRAUMATISMO, TCE CON PERDIDA DE LA CONCIENCIA, TRAUMATISMO EN MIEMBRO SUPERIOR DERECHO Y TRAUMA EN PIE DERECHO, EL TAC DE CRANEO DESCARTO LESION, REQUIRIO DE LAVADO MAS DESBRIDAMIENTO MAS SISTEMA VAC EL 26 DE FEBRERO DE PIE DERECHO CON EVIDENCIA DE DEFECTO DE COBERTURA, CON FRACTURAS EXPUESTAS DEL 1, 2 Y 3 DEDO DEL PIE DERECHO, REQUEIRIO NUEVO LAVADO MAS DESBRIDAMIENTO MAS RECAMBIO DE SISTEMA VAC EL 2 DE MARZO MAS REDUCCION ABIERTA MAS FIJACION INTERNA DEL TERCER METATARSIANO DEL PIE DERECHO.. REMITEN PARA CONTINUAR MANEJO, POR CONSUMO TOTAL DEL SOAT..
  INGRESA CONCIENTE, EN APARENTES BUENAS CONDICIONES GENERALES..

  ANT PATOLOGICOS: NEIGA
  ANT QX: NIEGA
  ANT ALERGICOS: NO SE SABE, CREE QUE FUE CON LA DIPIRONA

- **ANTECEDENTES PERSONALES**
  PATOLOGICOS
  OTROS : Si - TBC PULMONAR HACE 21 AÃ'OS CON TTO Y RESOLUCION SION RECIDIVAS, SI - TBC PULMONAR HACE 21 AÃ'OS CON TTO Y RESOLUCION SION RECIDIVAS
  ANTECEDENTES
  ALERGICOS : No - NO
  OTROS : Si - TBC PULMONAR HACE 21 AÑOS

- **EXAMEN FISICO**
  PIEL (10) : ANORMAL
  CABEZA Y CUELLO (14) : ANORMAL
  EXTREMIDADES (20) : ANORMAL
  HALLAZGOS: PACIENTE CONCIENTE, ALERTA, NORMOCEFALOE, CON HERIDA A NIVEL DE MENTON, SUTURADA, SIN SIGNOS DE SOBREINFECCION,
  CUELLOM OVIL, SIN ADENOMEGALIAS,
  RUIDOS CARDIACOS RITMICOS, SIN SOPLOS,
  CAMPOS PULMONARES VENTILADOS, SIN RUIDOS SOBREAGREGADOS,
  ABD: BLANDO, NO DOLOROSO,
  GU: SE OMITE
  EXT: CON USO DE VENDAJES ELASTICOS, EN TOBILLO Y PIE DERECHO, SIN ESTIGMAS DE SANGRADO, HERIDA CUBIERTA, NO PERSIBO MAL OLOR, LLENADO CAPILAR DISTAL ADECUADO,
  SNC: NO DEFICIT MOTOR, NI NEUROLOGICO ASOCIADO

- **APOYOS DIAGNOSTICOS**
  CREATININA EN SUERO U OTROS FLUIDOS, TIEMPO DE TROMBOPLASTINA PARCIAL TTP, RADIOGRAFIA DE PIE AP LATERAL Y OBLICUA, SECUESTRECTOMIA DRENAJE DESBRIDAMIENTO DE TARSO O METATARSO CADA UNO, RADIOGRAFIA DE HOMBRO, LAVADO IRRIGACION Y CUIDADOS DE HERIDA EN AREA GENERAL, COLGAJO NEUROVASCULAR EN ISLA, CULTIVO PARA MICROORGANISMOS EN CUALQUIER MUESTRA DIFERENTE A MEDULA OSEA ORINA Y HECES, LIMPIEZA Y DESBRIDAMIENTO QUIRURGICOS DE MUSCULOS TENDONES Y FASCIA EN PIE, TOMOGRAFIA COMPUTADA DE CRANEO SIMPLE, RADIOGRAFIA DE TOBILLO AP LATERAL Y ROTACION INTERNA, INTERCONSULTA POR ESPECIALISTA EN CIRUGIA PLASTICA ESTETICA Y RECONSTRUCTIVA, TIEMPO DE PROTROMBINA TP, COLGAJO COMPUESTO A DISTANCIA EN VARIOS TIEMPOS, HEMOGRAMA IV HEMOGLOBINA HEMATOCRITO RECUENTO DE ERITROCITOS INDICES ERITROCITARIOS LEUCOGRAMA RECUENTO DE PLAQUETAS INDICES PLAQUETARIOS Y MORFOLOGIA ELECTRONICA E HISTOGRAMA AUTOMATIZADO, NITROGENO UREICO

- **DIAGNOSTICOS DE INGRESO**

CODIGO	DIAGNOSTICO	TIPO DIAGNOSTICO	PRIMARIO
S923	FRACTURA DE HUESO DEL METATARSO	IMPRESION DIAGNOSTICA	P

DATOS DE LA EVOLUCION

- **DATOS DE LA EVOLUCION**

2019-03-07 22:53:16 PROFESIONAL: PAOLA JOHANA CARCAMO HERNANDEZ
ANALISIS (JUSTIFICACION): PACIENTE CON FX DE PIE DERECHO SECUNDARIO A ACCIDENTE DE TRANSITO QUIEN INGRESA EN EL DIA DE HOY , FUE VALORADO POR ORTOPEDIA QUIEN INDICA EXPLORACION DE HERIDA Y EN CASO DE SER NECESARIO COLOCACION DE SISTEMA VAC .

2019-03-08 05:51:50 PROFESIONAL: JAIRO IBARRA IMBACHI
ANALISIS (JUSTIFICACION): PROGRAMADO LAVADO QUIRURGIO HOY NADA VIA ORAL

2019-03-08 12:17:06 PROFESIONAL: LUIS CERON
ANALISIS (JUSTIFICACION): PACIENTE HEMODINAMICAMENTE ESTABLE SIN USO DE VASOACTIVOS SIN VASODILATADORES SIN DISFUNCION RESPIRATORIA SIN FIEBRE
PACIETNE ADULTO NO POSTRADO CON ANTECEDENTE DE FX EXPUESTA DE METATARSIANOS. PIE DERECHO
LESION COMPLEJA DE EXTENSORES DEFECTO DE COBERTURA EN PIE DERECHO AHORA VALORADO POR ORTOPEDIA ENCUENTRA DEFECTO DE COBERTURA EN MANEJO CONSISTEMA VAC SIN MAQUINA DE VACIO CONSIDERA QUE REQUIERE HOSPITALIZACION CONTINUAR MANEJO ANTIBIOTICO INSTAURADO.CARGA TURNO QUIRURGICO PARA LAVADO EXPLORACION DE HERIDA Y COLOCACION DE SISTEMA VAC DE SER NECESARIO.
CIFRAS TENSIONALES EN METAS
METAS PAM 70-100 GLUCOMETRIAS 80-150 PULSO DE 60-80X. POTASIO 3,8-4,5 MEQ/LT. SODIO 134-148 MEQ/LT DIURESIS MAS DE 50 ML/HORA, TASA URINARIA DE 0.5 ML/KG/HORA
SE CONTINUA MANEJO INTEGRAL EN URGENCIAS HASTA TRASLADO
PENDIENTE TRASLADO A PISO SUJETO A DISPONIBILIDAD DE CUPO
SE EXPLICA DURANTE LA VALORACION A PACIENTE Y A FAMILIAR QUIENES MANIFIESTAN ENTENDER Y ACEPTAN
INTER. APOYO DIAGNOSTICO: HEMOGARMA NORMAL
TIEMPOS NORMALES
CREATININA NORMAL 1.14
INTER. ESTUDIOS IMAGENOLOGIA: RX DE PIE DERECHO FX COMPLEJA DE MTT CON CLAVOS DE FIJACION

2019-03-08 15:45:00 PROFESIONAL: LAURA MARCELA RAMIREZ PAYA
ANALISIS (JUSTIFICACION): PACIENTE MASCULINO DE 52 AÑOS POSTQUIRURGICO INMEDIATO DE LAVADO + DESBRIDAMIENTO A NIVEL DORSAL DEL PIE DERECHO, QUIEN SE VALORA EN SALA DE RECUPERACION DE ANESTESIA CONDUCTIVA Y EVENTO QUIRURGICO, EL CUAL SE ENCUENTRA CON BUENA EVOLUCION CLINICA, SIN ALTERACIONES HEMODINAMICAS, NO ALTERACIONES A NIVEL NEUROLOGICO, NO ALTERACIONES EN EL PATRON RESPIRATORIO, CON RECUPERACION TOTAL DE ANESTESIA PREVIAMENTE DESCRITA, SIN ALTERACIONES AL EXAMEN FISICO DE CAUSA SECUNDARIA AL EVENTO QUIRURGICO. SE ENCUENTRA PENDIENTE QUE PACIENTE REALICE DIURESIS ESPONTANEO Y TOLERE VIA ORAL, POR LO QUE SE INFORMA AL PERSONAL DE ENFERMERIA, PARA QUE VIGILEN DICHAS ACCIONES EN HOSPITALIZACION, POR AHORA SE CONSIDERA QUE PACIENTE QUIEN DEBE DE CONTINUAR CON ORDENES DADAS POR ESPECIALISTA TRATANTE.

2019-03-09 09:46:31 PROFESIONAL: CARLOS EDUARDO ALEGRIA VALENCIA
ANALISIS (JUSTIFICACION): POP LAVADO QUIRURIGICA EN PIE ESTABRL, SIN DIFIUCLTD RESPIRATORIA. EXTREIDADES HERIDA CUBIERTA SISTEMA VAC FUNCIONA. PCT CON BUENA EVLUCION SE ESPERA REPORTE DE CULTIVO. HB 13

2019-03-10 10:43:46 PROFESIONAL: CARLOS EDUARDO ALEGRIA VALENCIA
ANALISIS (JUSTIFICACION): PENDIENTE RESULTADO DE CULTIVO INTRA-OPERATORIO

2019-03-16 09:19:05 PROFESIONAL: DIANA MARCELA HERNANDEZ CASTAÑO
ANALISIS (JUSTIFICACION): PACIENTE A CARGO DE CIRUGIA PLASTICA, SE ENCUENTRA EN PROCEDIMIENTO QX.

2019-03-17 11:18:55 PROFESIONAL: DIANA MARCELA HERNANDEZ CASTAÑO
ANALISIS (JUSTIFICACION): PACIENTE CON PROCEDIMEINTO QX EL DIA DE AYER, SIN COMPLICACIONES, SIN CAMBIOS EN LA EVOLUCION CLINICA, HEMOGRAMA POST TRANSFUSION DENTRO DE LIMITES NORMALES. CONTROL DE SIGNOS VITALES. INFORMAR CAMBIOS.
INTER. APOYO DIAGNOSTICO: HEMOGRAMA IV HEMOGLOBINA HEMATOCRITO RECUENTO DE ERITROCITOS INDICES ERITROCITARIOS LEUCOGRAMA RECUENTO DE PLAQUETAS INDICES PLAQUETARIOS Y MORFOLOGIA ELECTRONICA E HISTOGRAMA AUTOMATIZADO - OBSERVACIóN (17/03/2019 11:16:14): CUADRO HEMATICO NORMAL

2019-03-18 09:51:47 PROFESIONAL: GUETY DAZA GOMEZ
ANALISIS (JUSTIFICACION): PACIENTE ESTABLE, SIN DIFICULTAD RESPIRATORIA, ASINTOMATICO, EXTREMIDADES HERIDAS CUBIERTAS SISTEMA VAC FUNCIONAL, PACIENTE CON BUENA EVOLUCION, SE ESPERA REVISION DE INJERTOS EN SALA DE CIRUGIA

2019-03-20 12:01:32 PROFESIONAL: LAURA MARCELA RAMIREZ PAYA
ANALISIS (JUSTIFICACION): PACIENTE MASCULINO DE 52 AÑOS POSTQUIRURGICO INMEDIATO DE LAVADO + DESBRIDAMIENTO DE HERIDA EN DORSO DEL MIEMBRO INFERIOR DERECHO, QUIEN SE VALORA EN SALA DE RECUPERACION DE ANESTESIA GENERAL Y EVENTO QUIRURGICO, LA CUAL SE ENCUENTRA CON BUENA EVOLUCION CLINICA, SIN ALTERACIONES HEMODINAMICAS, NO ALTERACIONES A NIVEL NEUROLOGICO, NO ALTERACIONES EN EL PATRON RESPIRATORIO, NO ALTERACIONES A NIVEL DE LA VOZ, CON RECUPERACION TOTAL DE ANESTESIA PREVIAMENTE DESCRITA, SIN ALTERACIONES AL EXAMEN FISICO DE CAUSA SECUNDARIA AL EVENTO QUIRURGICO. SE ENCUENTRA PENDIENTE QUE PACIENTE REALICE DIURESIS ESPONTANEO Y TOLERE VIA ORAL, POR LO QUE SE INFORMA AL PERSONAL DE ENFERMERIA, PARA QUE VIGILEN DICHAS ACCIONES EN HOSPITALIZACION, POR AHORA SE CONSIDERA QUE PACIENTE QUIEN DEBE DE CONTINUAR CON ORDENES DADAS POR ESPECIALISTA TRATANTE.

2019-03-22 20:22:31 PROFESIONAL: MARCELA PATRICIA PATIÑO
ANALISIS (JUSTIFICACION): PACIENTE CON TRAUMA SEVERO EN PIE DERECHG CON FRATURAS EXPUESTAS DE METATRSIANOS , POP DE OSTEOSINTESIS 3 Y 4 , DEFEECTO DE COBERTURA EN,DORSO DE PIE CON EXPOSCIION DE METATARSIANOS, Y TENDONES EXTENSORES , PERDIDA DE EXTENSOR DE HLLUX, REQUIERE COBERTURA CON COLGAJO FASCIUOCUTANEO PRIORITARIO SE EXPLICA AMPLIAMENTE PROCEDIMIENTO Y DIFERENTES OPCIONES QUIRUGICAS AL PACIENTE Y ACOMPAñANTE HERMANOS, RIESGOS Y CICATRICES. ACEPTAN PROCEDIMIENTO SS TURNO
INTER. APOYO DIAGNOSTICO: X

2019-03-26 12:30:51 PROFESIONAL: MARCELA PATRICIA PATIÑO
ANALISIS (JUSTIFICACION): PACIENTE CON FRACTURA EXPUESTA DE METATARSIANOS TRAUMA COMPLEJO EN PIE DERECHO SE LLEVA A CIRUGIA SE REALZA DESBRIDAMIENTO DE TEJIDO NECROTICO SE REALZIA COLGAJO FASCIOCUTANEO MASQUELET 1 TIEMPO DIFERIDO SE DEJA SISTEMA DE VACIO SE CUBRE AREA DONANTE CON INJERTO DE PIEL DE MUSLO IPSILATERAL
INTER. APOYO DIAGNOSTICO: X

2019-03-27 07:53:57 PROFESIONAL: MARCELA PATRICIA PATIÑO
ANALISIS (JUSTIFICACION): SE PROGRAMA REVISION DE COLGAJO Y AVANCE ´PAA EL 29 DE MAEZO
INTER. APOYO DIAGNOSTICO: HB POP 13

2019-03-28 13:11:06 PROFESIONAL: MARCELA PATRICIA PATIÑO
ANALISIS (JUSTIFICACION): MAñA CIRUGIA AVANCE DE COLGAJO MASQUELET SE EXPLICA PROCEDIMIENTO RIESGOS
INTER. APOYO DIAGNOSTICO: X

2019-03-29 12:50:17 PROFESIONAL: MARCELA PATRICIA PATIÑO
ANALISIS (JUSTIFICACION): BAJO ANESTESIA CONDUCTIVA SE LLEVA PACIENTE A CIRUGIA SE AVANZA COLGAJO FASCIOCUTANEO LATERAL DE PIENA MASQUELET Y SE UNE CON COLGAJ EN DORSO DE PIE PARA COBERTURADE TODA LEL AREA CRUENTA SE DEJA CN SISTEMADE VACIO
PLAN REVISON EN 5 DIAS SS TURNO
INTER. APOYO DIAGNOSTICO: CULTIVO NEGATIVO

2019-03-30 12:18:39 PROFESIONAL: MARCELA PATRICIA PATIÑO
ANALISIS (JUSTIFICACION): 1 DIA POP DE AVANCE DE COLGAJO FASCIOCTUTANEO PAR COBERTURA DE DEFECTO DE DORSO DE PIE CON SISTEMA DE VACIO FUNCIONAL SE INICIADIOSMINA HESPERIDINA PARA MANEJO PROFILACTICO DE TROMBOSIS VENOSA
INTER. APOYO DIAGNOSTICO: HB POP 10-6 ADECUADA

2019-04-02 08:06:42 PROFESIONAL: GUETY DAZA GOMEZ
ANALISIS (JUSTIFICACION): PACIENTE ALERTA, AFEBRIL, CON FLEBITIS EN MIEMBROS SUPERIORES, MIEMBROS INFERIOR CON HERIDA CUBIERTA CON SISTEMA VAC FUNCIONAL. PACIENTE PROGRAMADO PARA CIRUGIA DE REVISION DE INJERTOS EL DIA DE MAñANA, SE INDICA SUSPENDER TRAAMDOL, CEFALOTINA. SE INICIA CEFALEXINA 500MG VO CADA 6 HORAS

2019-04-02 13:10:30 PROFESIONAL: MARCELA PATRICIA PATIÑO
ANALISIS (JUSTIFICACION): PACIENTE CPENDIENTE CIRUGIA MAñANA SE SUSPENDE LIQUIDOS ENDOVENOSS, POR FLEBITIS SE INICA MANEJO TOPICO
INTER. APOYO DIAGNOSTICO: X

2019-04-03 17:25:16 PROFESIONAL: MARCELA PATRICIA PATIÑO
ANALISIS (JUSTIFICACION): PACIENTE CON ANTECEDENTE DE DE FRACTURA DE METATARSIANO EXPUESTA PIE DERECHO REMITIDO CON OSTEOSINTESIS Y DEFECTO DE COBERTURA EN DORSO DE PIE SE REALIZARON LABVADOS QUIRUGICOS Y COLGAJO FAQSCIOCUTANEO MASQUELET HOY SE REALZIA REVISON QUIRUGICA COLGAJOS BIEN PERFUNDIDOS LIGERA CONGESTION VENOSA
SE DEJA CON APOSITOS
Y FERULA POSTERIOR PLAN SALIDA CON FORMULA DE CEFALEXINAA ACETAMINOFEN DAFLON ENOXOPARINA CONTROL POR CONSULTA EXTERNA SIGNOSD DE ALRMA
INTER. APOYO DIAGNOSTICO: CULTIVCS NEGATIVOS

2019-04-04 08:00:37 PROFESIONAL: GUETY DAZA GOMEZ
ANALISIS (JUSTIFICACION): PACIENTE CON ANTECEDENTE DE DE FRACTURA DE METATARSIANO EXPUESTA PIE DERECHO REMITIDO CON OSTEOSINTESIS Y DEFECTO DE COBERTURA EN DORSO DE PIE SE REALIZARON LABVADOS QUIRUGICOS Y COLGAJO FAQSCIOCUTANEO MASQUELET HOY SE REALZIA REVISON QUIRUGICA COLGAJOS BIEN PERFUNDIDOS LIGERA CONGESTION VENOSA
SE DEJA CON APOSITOS
Y FERULA POSTERIOR PLAN SALIDA CON FORMULA DE CEFALEXINAA ACETAMINOFEN DAFLON ENOXOPARINA CONTROL POR CONSULTA EXTERNA SIGNOSD DE ALRMA

INTER. APOYO DIAGNOSTICO:

- MEDICAMENTOS
  ACETAMINOFEN, RANITIDINA (CLORHIDRATO), CEFALEXINA, CLOTRIMAZOL, FENTANILO CITRATO, AMPICILINA+SULBACTAM, REMIFENTANILO, DIPIRONA, ENOXAPARINA, MORFINA, ESOMEPRAZOL , TRAMADOL CLORHIDRATO, ENOXAPARINA, CLORURO DE SODIO , CEFALOTINA, DIOSMINA + HESPERIDINA, LIDOCAINA SIMPLE

DATOS DEL EGRESO

- PLAN DE SEGUIMIENTO
  SALIDA CON RECOMENDACIONES -
  CITA DE CONTROL POR CONSULTA EXTERNA DRA PATI?O

FORMULA MEDICA ANALGESICO - ANTIBIOTICO - ENOXAPARINA -DAFLON
INCAPACIDAD MEDICA

- DIAGNOSTICOS DE EGRESO

CODIGO	DIAGNOSTICO	TIPO DIAGNOSTICO	PRIMARIO
S923	FRACTURA DE HUESO DEL METATARSO	IMPRESION DIAGNOSTICA	P

- CAUSA DE SALIDA
  TIPO CAUSA : ORDEN MEDICA
  REMITIDO A : FECHA DE EGRESO 4-04-2019

RIESGO DE CAIDA:

- Alto

RIESGO DE ULCERAS POR PRESION:

- Bajo

- SIGNOS DE ALARMA
  CAMBIOS DE COLORACION EN LA HERIDA QUIRURGICA O SALIDA DE PUS,DIFICULTAD PARA RESPIRAR,FIEBRE ALTA QUE NO MEJORA
- SE ENTREGA PLAN DE RECOMENDACIONES
  - TOME LA MEDICACIÓN ORDENADA POR EL MÉDICO CON EL HORARIO Y DURACIÓN QUE SE LE EXPLICÓ; Y FORMULÓ;.
  - NO SE AUTOMEDIQUE.
  - NO SUSPENDA MEDICAMENTOS SIN CONSULTAR AL MÉDICO
  - ASISTA A LOS CONTROLES MÉDICOS PROGRAMADOS
- SE ENTREGA Y EXPLICA LA FORMULACIÓN MEDICA
  SI, TIENE FORMULA MEDICA
- SE REMITE A SU ASEGURADOR PARA FORMULACIÓN MEDICA
  NO APLICA

RIESGO DE CAIDA

- RIESGO MUY ALTO - MAYOR DE 3 PUNTOS

RIESGO DE ULCERAS POR PRESION

- Bajo

CLÍNICA REY DAVID LTDA.
HOSPITAL

PROFESIONAL: MARCELA PATRICIA PATIÑO
CC - 42085050 - T.P 063/96
ESPECIALIDAD - CIRUJANO PLASTICO

Imprimió: GUETY DAZA GOMEZ - guety.daza

Fecha Impresión : 2019/4/4 - 08:05:35